



ACTAS Derma-Sifiliográficas

Full English text available at
www.actasdermo.org



E-CASOS CLÍNICOS

Histiocitosis intralinfática, a propósito de 2 casos



M.E. Gómez-Sánchez^{a,*}, J.M. Azaña-Defez^b, M.L. Martínez-Martínez^a
y M.T. López-Villaescusa^c

^a Servicio de Dermatología, Hospital General de Villarrobledo, Villarrobledo, Albacete, España

^b Servicio de Dermatología, Hospital General de Albacete, Albacete, España

^c Servicio de Dermatología, Hospital General de Almansa, Almansa, Albacete, España

PALABRAS CLAVE

Histiocitosis intralinfática;
Angiomatosis cutánea reactiva;
Artritis reumatoide;
Tratamiento

KEYWORDS

Intralymphatic histiocytosis;
Reactive cutaneous angiomatosis;
Rheumatoid arthritis;
Treatment

Resumen La histiocitosis intralinfática es un proceso benigno caracterizado por placas eritematosas mal delimitadas, a veces reticuladas, otras con nódulos o vesículas en su interior. Su etiopatogenia parece estar relacionada con procesos inflamatorios crónicos en el área afectada, cirugía previa o con enfermedades sistémicas, sobre todo con la artritis reumatoide. Presentamos 2 nuevos casos, ambos asociados a cirugía articular del área afectada y enfermedad osteoarticular (osteochondromatosis sinovial primaria y artritis reumatoide). Esta entidad tiene un comportamiento crónico y no existe un tratamiento específico. En los 2 casos presentados se plantearon distintas opciones terapéuticas, mostrando uno de ellos una respuesta espectacular al tratamiento con pentoxifilina oral junto con tacrolimus tópico.

© 2017 AEDV. Publicado por Elsevier España, S.L.U. Todos los derechos reservados.

Intralymphatic Histiocytosis: A Report of 2 Cases

Abstract Intralymphatic histiocytosis is a benign condition characterized by poorly defined erythematous plaques (sometimes forming a reticular pattern) as well as the presence of nodules and vesicles. Its etiology and pathogenesis appear to be related to chronic inflammation in the affected area, prior surgery, or systemic disease, particularly rheumatoid arthritis. We report on 2 new cases, both associated with joint surgery in the affected area and osteoarticular disease (primary synovial osteochondromatosis and rheumatoid arthritis). This is a chronic disease and there is no specific treatment. Different treatment options were chosen in the 2 cases described. A spectacular response to treatment with oral pentoxifylline and topical tacrolimus was observed in 1 of the patients.

© 2017 AEDV. Published by Elsevier España, S.L.U. All rights reserved.

* Autor para correspondencia.

Correo electrónico: m.gomsanchez@hotmail.com (M.E. Gómez-Sánchez).

Introducción

La histiocitosis intralinfática es una entidad poco frecuente descrita por primera vez en 1994 por O'Grady et al.¹. Desde entonces se han descrito cerca de 54 casos, la mayoría asociados a artritis reumatoide y en pacientes portadores de prótesis articulares^{2,3}. Debido a que la clínica es inespecífica, su diagnóstico es fundamentalmente histológico, demostrando mediante la inmunohistoquímica vasos linfáticos dilatados en la dermis reticular (D2.40, CD34 y CD31 positivos) y agregados de histiocitos intraluminales (CD68 positivos)². Se plantea la hipótesis de que esa dilatación de los vasos linfáticos se produciría por una obstrucción del drenaje linfático, bien por una alteración congénita de dichos vasos o por un daño adquirido de los mismos².

Casos clínicos

El primer caso se trata de una mujer de 65 años, con el antecedente de una intervención quirúrgica para sutura del manguito de los rotadores del hombro izquierdo hacía un año. No tenía historia de artritis reumatoide ni de otras enfermedades. Consultó por una zona eritematosa en el hombro izquierdo de 2 meses de evolución, ligeramente pruriginosa, que no había respondido a distintas pautas de antibioterapia oral ante una primera sospecha de celulitis. En la exploración se apreciaba una placa eritematoedematosa de aspecto livedoide, de límites mal delimitados, que ocupaba toda la región del hombro hasta el tercio proximal del deltoides (fig. 1). La biopsia cutánea en sacabocados de 4 mm fue diagnóstica mediante la demostración de vasos dilatados en la dermis reticular que se teñían positivamente con CD31, CD34 y D2.40, y agregados de células intraluminales que marcaban positivamente para el CD68 (fig. 2).

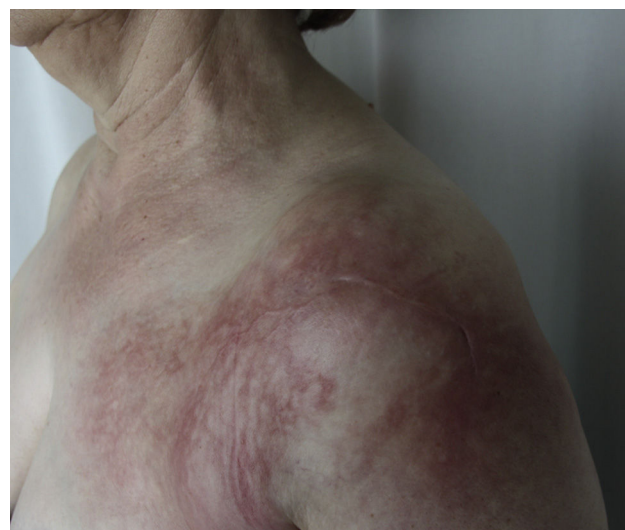

Figura 1 Primer caso: placa eritematoedematosa de aspecto livedoide, de límites mal delimitados, que ocupaba toda la región del hombro hasta el tercio proximal del deltoides.

Se completó el estudio con una analítica completa que fue normal, incluidos parámetros como el complemento, las inmunoglobulinas, el factor reumatoide y la PCR. Se realizó resonancia magnética que mostró signos de degeneración articular avanzada y una posible osteocondromatosis sinovial primaria evolucionada, sin haber podido demostrar malignidad en el momento de escribir este artículo.

El segundo caso corresponde a una mujer de 77 años, diagnosticada de artritis reumatoide desde hacía unos 20 años, en tratamiento sintomático con antiinflamatorios no esteroideos. Consulta 2 meses después de una intervención en el hombro izquierdo (reparación de una rotura parcial

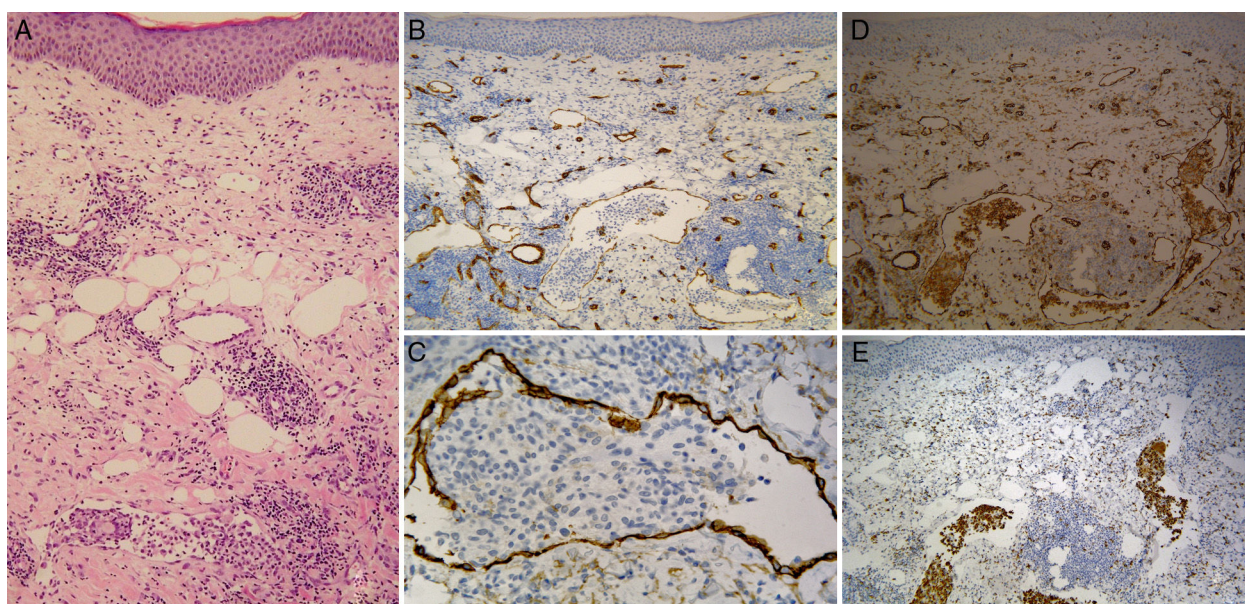


Figura 2 Biopsia cutánea. A. Visión panorámica (tinción H-E, $\times 100$) en la que se aprecian vasos dilatados a nivel de la dermis reticular, algunos con su luz vacía y otros con agregados de células mononucleares. Las células que forman las paredes de los vasos se teñían positivamente con CD34, $\times 100$ (B), D2.40, $\times 400$ (C) y CD31, $\times 100$ (D). Las células intraluminales marcaban positivamente con CD68 (E).

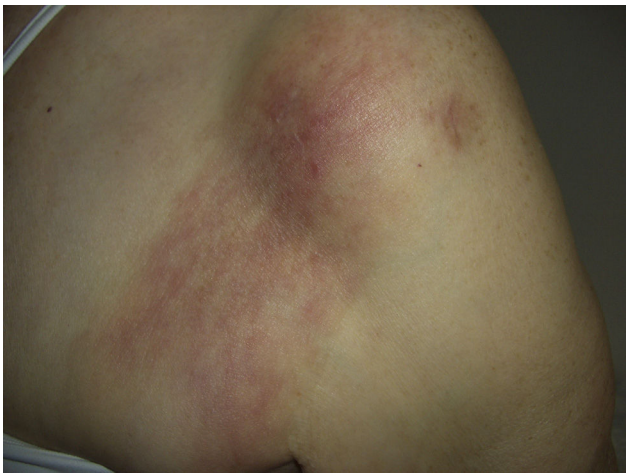

Figura 3 Segundo caso: placa eritematoedematosa de límites imprecisos en la superficie anterior del hombro izquierdo extendiéndose a la zona pectoral.

del tendón del bíceps) por una mancha eritematosa, asintomática, de aparición progresiva semanas después de la intervención (fig. 3). En tratamiento rehabilitador, había sido diagnosticada de dermatitis de contacto sin claro agente causal. Se había indicado tratamiento corticoideo tópico sin respuesta. A la exploración se observaba una

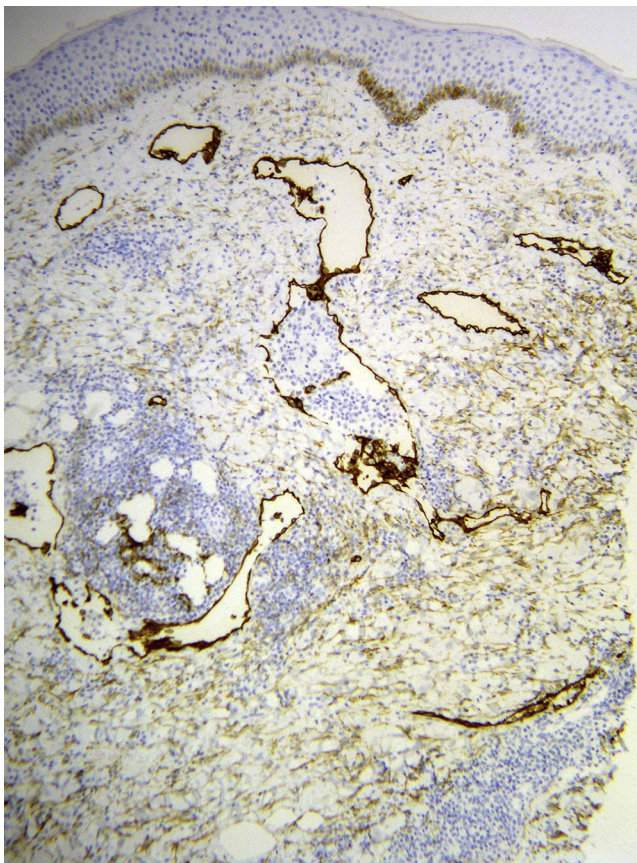


Figura 4 Biopsia cutánea: las células de las paredes de los vasos son positivas a D2-40 (marcador específico para los vasos linfáticos, $\times 100$).

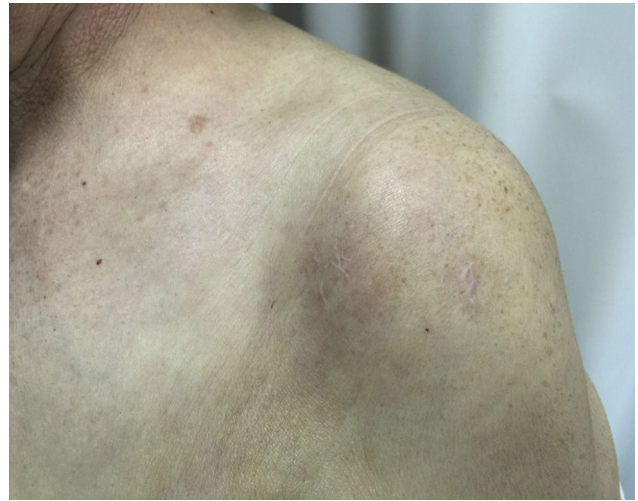

Figura 5 Resolución completa del cuadro tras el tratamiento con pentoxifilina oral y tacrolimus tópico.

placa eritematoedematosa de límites imprecisos en la superficie anterior del hombro izquierdo, extendiéndose a la zona pectoral. Con el diagnóstico clínico de sospecha de histiocitosis intralinfática se realizó una biopsia cutánea que mostró vasos dilatados en la dermis reticular positivos a CD31, CD34 y D2-40 (fig. 4), agregados de células CD 68+ en el interior de vasos linfáticos de la dermis reticular y celularidad inflamatoria linfocitaria perivascular, todo ello confirmando el diagnóstico. Se pautó tratamiento tópico con tacrolimus, una vez al día, y oral con pentoxifilina (400 mg al día), con excelente respuesta y práctica resolución a los 4 meses de tratamiento (fig. 5).

Discusión

La histiocitosis intralinfática es una entidad rara que parece ser más frecuente en adultos de avanzada edad y en el sexo femenino¹⁻⁵. La localización más frecuente son las extremidades, incluidas las zonas del hombro y la cadera⁶. Su clínica no es nada específica⁵ y suele aparecer como una placa única, eritematosa, y en ocasiones en forma de pápulas o nódulos³. De los menos de 60 casos descritos en la literatura³, la mayoría se asocian con artritis reumatoide¹⁻⁹ con alteración de la piel sobre las articulaciones afectadas, y con menor frecuencia en pacientes portadores de prótesis articulares^{1,2,5,6,7,10}. También se ha descrito de manera anecdótica asociada a cicatrices tras cirugía de cáncer de mama^{1,5} o de carcinoma de células de Merkel^{1,5}, en la región pectoral en un paciente con una neoplasia de colon^{2,5}, en la región torácica en un paciente tras el vaciamiento axilar por una tuberculosis ganglionar² y en un paciente con enfermedad de Crohn con afectación de la zona suprapúbica^{2,5}. Por otro lado, se han descrito casos de histiocitosis intralinfática primaria, sin asociar ninguna enfermedad subyacente².

La etiopatogenia de esta enfermedad no está del todo bien definida, ya que se ha asociado a procesos patológicos de diversa naturaleza. Algunos autores la incluyen dentro de las angiomasias cutáneas reactivas, como un patrón histopatológico reaccional a distintos procesos inflamatorios^{1,3,7}.

La hipótesis más aceptada es que la dilatación de los vasos linfáticos se produciría por una obstrucción del drenaje linfático por una alteración congénita de dichos vasos, o por un daño adquirido tras traumatismo, cirugía, radioterapia o procesos inflamatorios crónicos como la artritis reumatoide^{1,7}. La estasis linfática da lugar a un pobre aclaramiento de los antígenos, estimulando de manera crónica la proliferación y agregación de los histiocitos^{1,2,7}. La inflamación crónica y la liberación de mediadores inflamatorios, como el TNF α o IL-6, perpetuaría el proceso^{3,8}.

Clínicamente hay que establecer el diagnóstico diferencial con procesos tales como celulitis, dermatitis de contacto, dermatomiositis o procesos neoplásicos vasculares². El diagnóstico definitivo se establece mediante estudio histológico e inmunohistoquímico, y es importante diferenciarlo principalmente del linfoma intravascular^{1,5}.

En ambos casos presentados la cirugía realizada con anterioridad a la aparición de las lesiones cutáneas podría haber alterado la circulación linfática. En la literatura hemos encontrado también un caso asociado a osteoartritis severa del hombro con una artropatía del manguito de los rotadores¹¹. Además, en el primer caso la paciente presentaba hallazgos en la resonancia compatibles con una osteocondromatosis sinovial primaria, una entidad infrecuente caracterizada por la formación metaplásica de múltiples nódulos cartilaginosos dentro del tejido conectivo de la membrana sinovial de las articulaciones, sobre todo la rodilla y en menor medida de la cadera, con posibilidad de malignización¹².

En el manejo de esta enfermedad se deben descartar enfermedades sistémicas, sobre todo la artritis reumatoide¹⁻⁶, enfermedad subyacente en una de nuestras pacientes. Las lesiones cutáneas suelen aparecer en la vecindad de las articulaciones afectas, aunque el curso clínico de la histiocitosis intralinfática no es paralelo a la actividad de la artritis reumatoide^{1,6}.

Aunque algunos casos involucionan de manera espontánea, con regresión tras el tratamiento de la enfermedad asociada⁶ o reemplazamiento de prótesis articular en casos desencadenados tras esa cirugía^{1,2}, la mayoría siguen un curso crónico e indolente¹. No existe un tratamiento específico. Se han usado corticoides orales, corticoides tópicos, ciclofosfamida, radioterapia, antiagregantes como el ácido salicílico junto con amoxi-clavulánico, pentoxifilina⁵, fármacos anti-TNF como el infliximab⁸ o anti-IL6 como el tocilizumab⁹, tacrolimus tópico¹³, etc., siempre casos aislados, la mayoría con resultados parciales y frecuentes recaídas^{2,6}. Una de nuestras pacientes respondió de manera satisfactoria al tratamiento con pentoxifilina oral y tacrolimus tópico durante 4 meses, con resolución completa de las lesiones y sin recidiva en 6 meses de seguimiento tras la suspensión del mismo. Aunque no se puede descartar la involución espontánea del cuadro, esto no es frecuente en los casos descritos hasta la fecha, que describen más bien refractariedad al tratamiento. En la literatura se han descrito 2 casos^{5,10} con respuesta positiva a pentoxifilina debido a sus efectos antiinflamatorios, antiagregantes e inhibición del TNF α ¹⁰. Por otro lado solo hemos encontrado un caso¹³ en el que se haya usado tacrolimus tópico con buena respuesta tras un mes de tratamiento, sin tener claro el mecanismo de acción en esta enfermedad.

Conclusiones

Hemos presentado 2 nuevos casos de una entidad poco frecuente como es la histiocitosis intralinfática, destacando la importancia de su diagnóstico histopatológico e inmunohistoquímico. La primera paciente se trataría del primer caso asociado a una osteocondromatosis sinovial primaria, y en ambos se recogía el antecedente de una cirugía articular que podía haber alterado el drenaje linfático desencadenando el cuadro. Destacamos también la respuesta al tratamiento combinado con pentoxifilina oral y el tacrolimus tópico como una buena opción de tratamiento de esta entidad crónica. Al ser un cuadro tan poco frecuente, plantear realizar estudios controlados para cualquier evaluación terapéutica y determinar el papel que tienen los tratamientos aislados en la evolución de las lesiones resulta problemático.

Responsabilidades éticas

Protección de personas y animales. Los autores declaran que para esta investigación no se han realizado experimentos en seres humanos ni en animales.

Confidencialidad de los datos. Los autores declaran que en este artículo no aparecen datos de pacientes.

Derecho a la privacidad y consentimiento informado. Los autores declaran que en este artículo no aparecen datos de pacientes.

Conflicto de intereses

Los autores declaran no tener ningún conflicto de intereses.

Bibliografía

1. Requena L, El-Shabrawi-Caelen L, Walsh SN, Segura S, Ziemer M, Hurt MA, et al. Intralymphatic histiocytosis. A clinicopathologic study of 16 cases. *Am J Dermatopathol*. 2009;31:140-51.
2. Bakr F, Webber N, Fassih H, Swale V, Lewis F, Rytina E, et al. Primary and secondary intralymphatic histiocytosis. *J Am Acad Dermatol*. 2014;70:927-33.
3. Barba E, Colato C, Girolomoni G. Intralymphatic histiocytosis: A case report and review of literature. *J Cutan Pathol*. 2015;42:593-9.
4. Catalina-Fernández I, Alvarez AC, Martin FC, Fernández-Mera JJ, Sáenz-Santamaría J. Cutaneous intralymphatic histiocytosis associated with rheumatoid arthritis: Report of a case and review of the literature. *Am J Dermatopathol*. 2007;29:165-8.
5. Echeverría-García B, Botella-Estrada R, Requena C, Guillén C. Intralymphatic histiocytosis and cancer of the colon. *Actas Dermosifiliogr*. 2010;101:257-62.
6. De Unamuno Bustos B, García Rabasco A, Ballester Sánchez R, Martínez Aparicio A, Alegre de Miquel V. Erythematous indurated plaque on the right upper limb. Intralymphatic histiocytosis (IH) associated with orthopedic metal implant. *Int J Dermatol*. 2013;52:47-9.
7. Piccolo V, Ruocco E, Russo T, Baroni A. A possible relationship between metal implant-induced intralymphatic histiocytosis and the concept of the immunocompromised district. *Int J Dermatol*. 2014;53:e365.

8. Sakaguchi M, Nagai H, Tsuji G, Morinobu A, Kumagai S, Nishigori C. Effectiveness of infliximab for intralymphatic histiocytosis with rheumatoid arthritis. *Arch Dermatol*. 2011;147:131–3.
9. Nakajima T, Kawabata D, Nakabo D, Miyagawa-Hayashino A, Yukawa N, Yoshifuji H, et al. Successful treatment with tocilizumab in a case of intralymphatic histiocytosis associated with rheumatoid arthritis. *Intern Med*. 2014;53:2255–8.
10. Darling MD, Akin R, Tarbox MB, Stetson CL, Patterson JW, Tchernev G, et al. Intralymphatic histiocytosis overlying hip implantation treated with pentoxifylline. *J Biol Regul Homeost Agents*. 2015;29:117–21.
11. Korman JB, Burgin S, Tahan SR. Intralymphatic histiocytosis in association with severe osteoarthritis of the shoulder. *J Am Acad Dermatol*. 2013;69:314–5.
12. Gómez-Rodríguez N, Penelas-Cortés Y, de la Puente MCI, Antón-Badiola I, Ibáñez-Ruán J, González-Pérez M, et al. Condromatosis sinovial. Estudio de 39 pacientes. *Reumatol Clin*. 2006;2:58–63.
13. Tsujiwaki M, Hata H, Miyauchi T, Homma E, Aoyagi S, Shimizu H. Warty intralymphatic histiocytosis successfully treated with topical tacrolimus. *J Eur Acad Dermatol Venereol*. 2015;29:2267–9.