



# ACTAS Dermo-Sifiliográficas

Full English text available at  
www.actasdermo.org



## CASOS PARA EL DIAGNÓSTICO

### Lesiones pseudoverrugeosas vulvares de reciente aparición



### Pseudoverrucous Lesions of Recent Appearance on the Vulva

#### Historia clínica

Mujer de 47 años sin antecedentes médicos de interés valorada anteriormente por verrugas genitales con resolución completa tras tratamiento con imiquimod crema al 5%. Transcurridos 5 años, es remitida de nuevo a dermatología por aparición de lesiones similares en la región vulvar.

#### Exploración física

A nivel del pubis, presentaba múltiples lesiones papulosas excrecentes translúcidas, algunas de ellas de aspecto pediculado y otras agrupadas en empedrado, ocupando gran parte de los labios mayores (fig. 1).

#### Histopatología

Se realizó una biopsia de una de las lesiones y el estudio histológico reveló una hiperplasia epidérmica con acantosis e hiperqueratosis con vasos linfáticos dilatados a nivel de dermis papilar (fig. 2) con positividad tras tinción de inmunohistoquímica con podoplanina (D2-40) (fig. 3).

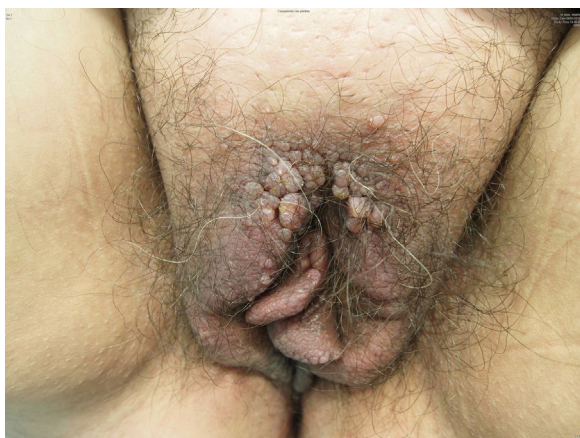


Figura 1

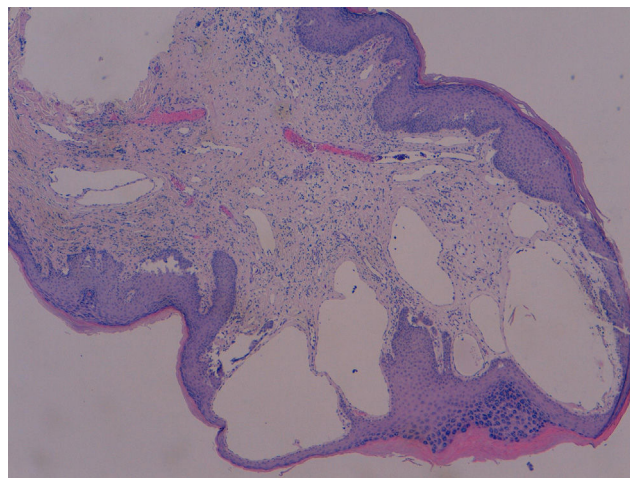


Figura 2 Hematoxilina-eosina, ×10.

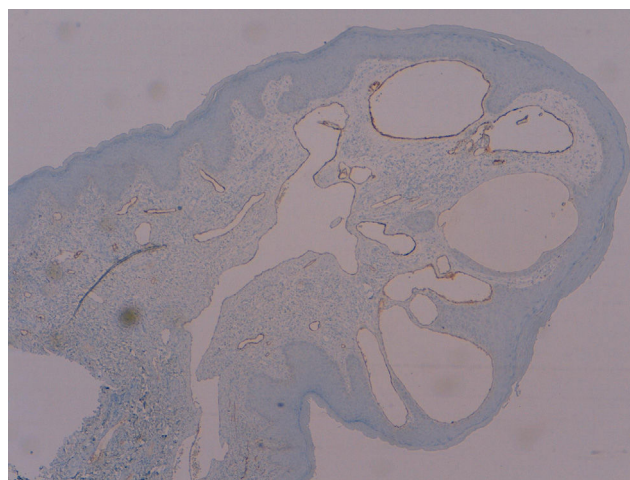


Figura 3 Inmunohistoquímica D2-40, ×10.

#### Exploración complementaria

Se realizó una ecografía cutánea de alta resolución que reveló lesiones hipoecoicas bien delimitadas en dermis sin vascularización intralesional. Asimismo se llevó a cabo una RM a nivel abdominopélvico descartándose hallazgos significativos a nivel de genitales internos.

¿Cuál es su diagnóstico?

<https://doi.org/10.1016/j.ad.2016.07.026>

0001-7310/© 2017 AEDV. Publicado por Elsevier España, S.L.U. Todos los derechos reservados.

## Diagnóstico

Linfangioma circunscrito adquirido vulvar.

## Evolución

Finalmente se realizó un abordaje quirúrgico de la zona afecta, con resolución de las lesiones y buen resultado funcional y cosmético.

## Comentario

El linfangioma circunscrito (LC) es una alteración benigna de vasos linfáticos rara, que puede ocurrir en cualquier sitio de la superficie cutánea, aunque es más frecuente a nivel de tórax, muslos y glúteos. La localización vulvar es infrecuente. Se desconoce la etiología de los LC, aunque difiere entre la congénita y la adquirida<sup>1</sup>. Una de las etiologías propuestas para los LC adquiridos es una interrupción de los canales linfáticos normales que llevan al secuestro y posterior dilatación de los mismos, siendo el principal factor predisponente para la forma adquirida de los LC de la vulva, la cirugía radical y/o la terapia radiante de neoplasias de cérvix. Otros factores etiológicos son: tuberculosis genital, enfermedad de Crohn con fístula vulvar y peritoneal, infecciones (celulitis, erisipela, linfogranuloma venéreo, filariasis), traumatismos, queloides, escleredema, rhabdomyosarcomas y embarazo<sup>2</sup>. Asimismo se distinguen 2 variantes: localizado y clásico. Los LC clásicos constituyen la variedad más común se presentan desde el nacimiento o a edades tempranas (menores de 30 años) con lesiones mayores a 1 cm<sup>2</sup>. La variedad localizada ocurre con menor frecuencia, a cualquier edad, son lesiones menores a 1 cm<sup>2</sup> agrupadas en un área anatómica. Histológicamente se distinguen las 2 variantes por la presencia de vasos linfáticos agrupados en la forma localizada y linfáticos dilatados aislados en la variedad clásica<sup>3</sup>.

Clínicamente el LC se caracteriza por la presencia de lesiones vesiculosas aisladas o agrupadas, con líquido claro, cuyo diámetro varía entre 1-5 mm y cuando las mismas contienen sangre aparecen rosadas, purpúricas o negras. La presencia de hiperqueratosis le otorga un aspecto verrugoso, simulando verrugas genitales. Pueden asentar sobre piel normal o sobre pápulas preexistentes. Los LC vulvares suelen ser asintomáticos, aunque en otras ocasiones pueden causar prurito, quemazón, dolor o dispareunia<sup>4</sup>.

Dentro de los diagnósticos diferenciales de los LC vulvares cabe destacar las verrugas genitales, leiomioma, angiofibroma celular, angiomiofibroblastoma, angiomixoma, tuberculosis verrugosa y linfogranuloma venéreo<sup>5</sup>. Las complicaciones más frecuentes son edema vulvar, dolor, celulitis recurrente y disfunción sexual.

Como alternativas terapéuticas se plantean numerosas opciones: crioterapia, electrocoagulación, escleroterapia, láser con CO<sub>2</sub>, 5-fluorouracilo y escisión quirúrgica. Aunque el tratamiento de elección es la cirugía, esta entidad presenta alta tasa de recurrencias; incluso tras vulvectomía radical se observan recidivas de los LC, especialmente en lesiones mayores a 7 cm<sup>6</sup>.

Presentamos un nuevo caso de LC de localización inusual; una entidad poco frecuente que puede llevar a diagnósticos diferenciales erróneos con la consecuente instauración de tratamientos incorrectos. Destacan la repercusión social que puede llevar aparejada, debido a la probable confusión con una infección de transmisión sexual.

## Conflicto de intereses

Los autores declaran no tener ningún conflicto de intereses.

## Bibliografía

1. Chang MB, Newman CC, Davis MD, Lehman JS. Acquired lymphangiectasia (lymphangioma circumscriptum) of the vulva: Clinicopathologic study of 11 patients from a single institution and 67 from the literature. *Int J Dermatol.* 2016;55:e482-7.
2. Papalas JA, Robboy SJ, Burchette JL, Foo WC, Selim MA. Acquired vulvar lymphangioma circumscriptum: A comparison of 12 cases with Crohn's associated lesions or radiation therapy induced tumors. *J Cutan Pathol.* 2010;37:958-65.
3. Khanna U, D'Souza P. Acquired lymphangioma circumscriptum of the vulva in a twin pregnancy. *J Eur Acad Dermatol Venereol.* 2016;30:147-9.
4. Amouri M, Masmoudi A, Boudaya S, Amouri A, Ben Ali I, Bouassida S, et al. Acquired lymphangioma circumscriptum of the vulva. *Dermatol Online J.* 2007;13:10.
5. Messeguer F, Sanmartín O, Martorell-Calatayud A, Nagore E, Requena C, Guillén-Barona C. Acquired progressive lymphangioma (benign lymphoendothelioma). *Actas Dermosifiliogr.* 2010;101:792-7 [Article in Spanish].
6. Pootrakul L, Nazareth MR, Cheney RT, Grassi MA. Lymphangioma circumscriptum of the vulva in a patient with Noonan syndrome. *Cutis.* 2014;93:297-300.

L. Padilla-España<sup>a,\*</sup>, J. Bosco Repiso-Jiménez<sup>a</sup> y C. Abitei<sup>b</sup>

<sup>a</sup> Servicio de Dermatología, Hospital Costa del Sol, Marbella, Málaga, España

<sup>b</sup> Servicio de Anatomía Patológica, Hospital Costa del Sol, Marbella, Málaga, España

\* Autor para correspondencia.

Correo electrónico: [laura.padilla.espana@gmail.com](mailto:laura.padilla.espana@gmail.com) (L. Padilla-España).