

Síndrome de eritema tenar periarticular y onicolisis: una manifestación de toxicidad cutánea por taxanos



Periarticular Thenar Erythema and Onycholysis Syndrome: A Manifestation of Taxane-Induced Cutaneous Toxicity

Sra. Directora:

En los últimos años el empleo generalizado de pautas de quimioterapia basadas en taxanos en el manejo de neoplasias malignas de diferentes estirpes ha puesto en evidencia la elevada frecuencia de toxicidad cutánea inducida por este grupo farmacológico¹. Entre todas sus posibles manifestaciones, en 2003 Childress y Lokich² definieron el síndrome *periarticular thenar erythema and onycholysis* (cuyo acrónimo es PATEO) como un subtipo poco frecuente de síndrome mano-pie asociado a onicopatía en pacientes tratados con paclitaxel y docetaxel. A diferencia de la eritrodisestesia palmo-plantar convencional, o síndrome mano-pie clásico, la afectación cutánea en este síndrome se caracteriza por el respeto palmo-plantar y la afectación predominante sobre el dorso de las manos (especialmente en torno a la base del pulgar y el quinto dedo) y sobre el tendón de Aquiles y la piel perimaleolar³.

Presentamos 3 pacientes en tratamiento quimioterápico con taxanos que desarrollaron manifestaciones clínicas similares a las descritas en este síndrome.

Los 3 casos corresponden respectivamente a mujeres de 35, 56 y 68 años, con antecedentes personales de adenocarcinoma ductal infiltrante de mama, en tratamiento adyuvante con docetaxel y ciclofosfamida (tabla 1). Solicitaban valoración dermatológica por la aparición de placas eritemato-violáceas dolorosas y con descamación fina superficial en el dorso de ambas manos, que interferían con sus actividades de la vida diaria (fig. 1 A). En la anamnesis referían su aparición en un intervalo de 3 a 12 días

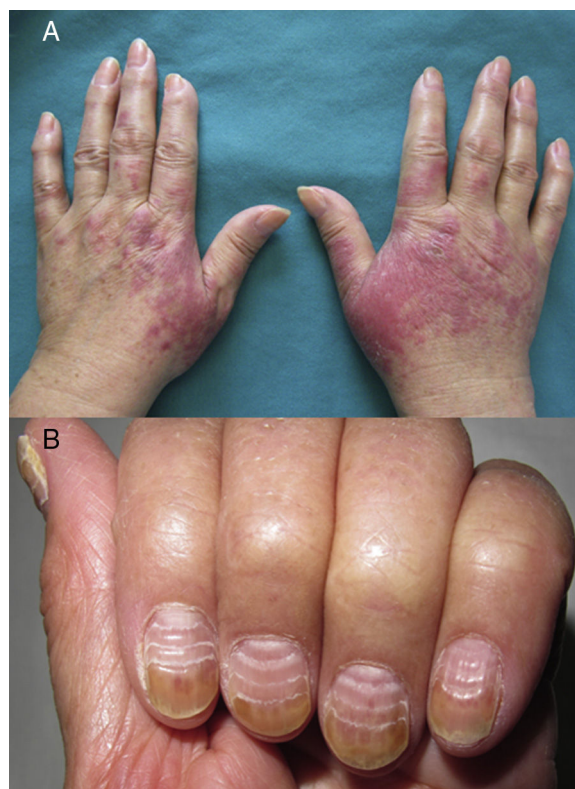

Figura 1 Síndrome PATEO: afectación cutánea y ungueal por docetaxel. A. Caso 1: placas eritematovioláceas en el dorso de las manos y en la falange proximal. B. Afectación ungueal en el caso n.º 3: líneas paralelas de Beau y onicolisis del tercio distal de la tabla ungueal.

tras la administración de quimioterapia, y con un claro empeoramiento progresivo tras cada ciclo, a pesar de la aplicación de corticoides tópicos. En los 3 casos la afectación ungueal asociada variaba desde discretas líneas paralelas de Beau y hemorragias subungueales en astilla a presentar una onicolisis distal franca de la tabla ungueal (fig. 1 B).

Tabla 1 Datos epidemiológicos, clínicos y terapéuticos en 3 casos de síndrome PATEO

	Sexo	Edad	Neoplasia	Quimioterapia adyuvante	Latencia ^a	Dosis acumulada ^b	Grado NCI ^c	Tratamiento
1	Mujer	56	Adenocarcinoma ductal infiltrante de mama derecho T2N1M0	Docetaxel + ciclofosfamida	12 días	3.º ciclo	2	Corticoide tópico Piridoxina oral
2	Mujer	35	Adenocarcinoma ductal infiltrante de mama izquierda T2N0M0	Docetaxel + ciclofosfamida + G-CSF	3 días	2.º ciclo	3	Corticoide tópico Pauta descendente de prednisona
3	Mujer	68	Adenocarcinoma ductal infiltrante de mama izquierdo T2N0M0	Docetaxel + ciclofosfamida + G-CSF	8 días	2.º ciclo	2	Corticoide tópico

^a Tiempo de aparición de síntomas desde la última administración de quimioterapia.

^b Ciclo de quimioterapia administrado al inicio de la sintomatología.

^c Clasificación del *National Cancer Institute* para la gravedad del eritema acral^{4,7}.

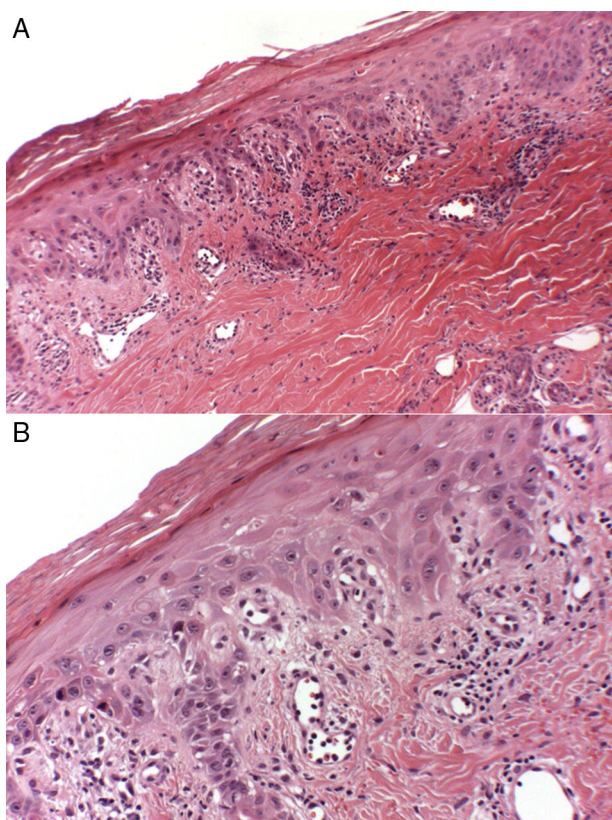


Figura 2 Estudio histológico de la lesión en el dorso de la mano del caso n.º 2: A. Epidermis hiperqueratósica con paraqueratosis, focos de degeneración vacuolar de la basal e infiltrado perivascular y en banda con escasos eosinófilos (hematoxilina-eosina, $\times 20$). B. Mayor aumento ($\times 40$) evidenciando queratinocitos necróticos en epidermis.

En la exploración física no presentaban lesiones en el resto de la superficie cutánea y mantenían un buen estado general. El estudio histológico de una biopsia *punch* de 4 mm del dorso de la mano de la paciente número 2 reveló una epidermis hiperqueratósica con paraqueratosis, queratinocitos necróticos, degeneración vacuolar focal de la basal y un infiltrado inflamatorio linfocitario perivascular y en banda con escasos eosinófilos (figs. 2 A y B). Dichos hallazgos resultaron compatibles con la sospecha clínica de toxicidad farmacológica por taxanos. El ajuste de dosis de quimioterapia, junto con la aplicación de corticoterapia tópica en oclusión, permitió el control de las lesiones y una mejoría significativa de la sintomatología en las 3 pacientes. Solo en uno de los casos fue necesaria la administración puntual de una pauta descendente de corticoides orales, por presentar un empeoramiento grave de las lesiones en el dorso de las manos que dificultaban las actividades de la vida diaria.

El síndrome PATEO representa una manifestación de toxicidad cutánea por taxanos de predominio acral y asociada a onicopatía. Su frecuencia de presentación se ha descrito en torno al 10% y 5% de los pacientes tratados con paclitaxel y docetaxel, respectivamente, y su intensidad parece verse aumentada con la dosis acumulada y las pautas semanales^{2,3}. La afectación cutánea se caracteriza por la presencia de placas eritematovioláceas dolorosas en el dorso de manos, en los pies y en torno al tendón de Aquiles, que pueden

evolucionar progresivamente hacia la vesiculación y descamación. La gravedad de las lesiones abarca un amplio espectro de presentaciones que puede variar de formas puramente asintomáticas hasta formas que limitan gravemente las actividades básicas de la vida diaria. Algunas clasificaciones, como la de la Organización Mundial de la Salud y el *National Cancer Institute*, han establecido criterios de gravedad para valorar la afectación cutánea acral^{4,7}.

La afectación ungueal en estos pacientes está producida por el efecto citotóxico inducido por los taxanos, resultando característica su presencia en esta entidad a diferencia de otros síndromes mano-pie secundarios a antraciclina o inhibidores multiquinasa⁵. Estos agentes ejercen su citotoxicidad a través de la inhibición de la función del microtúbulo en la división celular, y es más intensa en aquellos epitelios con altas tasas de proliferación celular, como en la matriz ungueal. Las alteraciones más frecuentemente descritas tras la administración de estos fármacos son las líneas de Beau, onicomadesis, onicolisis, hemorragias subungueales en astilla, hematomas subungueales, leuconiquia, paroniquia y la hiperpigmentación ungueal^{4,5}. Aunque habitualmente la clínica no suele resultar grave, algunas manifestaciones, como los hematomas subungueales, abscesos y/o la onicolisis distal pueden producir una importante morbilidad en el paciente oncológico que debemos tener en cuenta⁶.

El estudio histológico de las lesiones cutáneas revela hallazgos similares a las alteraciones observadas en la eritrodisestesia palmo-plantar convencional por agentes quimioterápicos. Se caracteriza por la presencia de una epidermis hiperqueratósica y acantósica, con queratinocitos necróticos, degeneración vacuolar focal de la basal, dilatación vascular y un infiltrado inflamatorio liquenoide con escasos linfocitos, neutrófilos y eosinófilos^{3,7}.

El impacto sobre la calidad de vida que produce el síndrome PATEO en el paciente oncológico resulta en la práctica clínica una causa frecuente de disminución de dosis del régimen de quimioterapia, como sucedió en la paciente número 2. En los casos más graves e invalidantes incluso puede estar indicada la suspensión del mismo⁸. Las medidas preventivas representan una estrategia fundamental para disminuir la morbilidad inducida por estos tratamientos en un paciente frágil. La aplicación de frío local en guantes y calcetines durante la infusión del fármaco parece resultar efectiva, si bien su uso no puede generalizarse a otros regímenes de quimioterapia administrados por vía oral^{9,10}.

Dada la elevada frecuencia de consultas dermatológicas relacionadas con los efectos secundarios de la quimioterapia en el paciente oncológico, consideramos importante conocer esta forma atípica de eritema acral y su manejo, que en casos invalidantes puede llegar a requerir la disminución de dosis o la suspensión transitoria del tratamiento quimioterápico. Llama la atención que nuestras 3 pacientes estaban en tratamiento combinado con ciclofosfamida y docetaxel por adenocarcinoma de mama, por lo que no se puede descartar que esta combinación haya podido potenciar la morbilidad cutánea respecto a la administración de docetaxel en monoterapia.

Conflicto de intereses

Los autores declaran no tener ningún conflicto de intereses.

Bibliografía

1. Reyes-Habito CM, Roh EK. Cutaneous reactions to chemotherapeutic drugs and targeted therapies for cancer: Part I. Conventional chemotherapeutic drugs. *J Am Acad Dermatol*. 2014;71, 203.e1-203e12.
2. Childress J, Lokich J. Cutaneous hand and foot toxicity associated with cancer chemotherapy. *Am J Clin Oncol*. 2003;26:435-6.
3. Garbe C. Antimicrotubule agents. En: Lacouture ME, editor. *Dermatologic principles and practice in oncology: Conditions of the skin, hair and nails in cancer patients*. 1st ed Philadelphia: Wiley-Blackwell; 2014. p. 208-14.
4. Miller KK, Gorczy L, McLellan BN. Chemotherapy-induced hand-foot syndrome and nail changes: A review of clinical presentation, etiology, pathogenesis, and management. *J Am Acad Dermatol*. 2014;71:787-94.
5. Minisini AM, Tosti A, Sobrero AF, Mansutti M, Piraccini BM, Sacco C, et al. Taxane-induced nail changes: Incidence, clinical presentation and outcome. *Ann Oncol*. 2003;14:333-7.
6. Winther D, Saunte DM, Knap M, Haahr V, Jensen AB. Nail changes due to docetaxel—a neglected side effect and nuisance for the patient. *Support Care Cancer*. 2007;15:1191-7.
7. Hueso L, Sanmartín O, Nagore E, Botella-Estrada R, Requena C, Lombart B, et al. Chemotherapy-induced acral erythema: A clinical and histopathologic study of 44 cases. *Actas Dermosifiliogr*. 2008;99:281-90.
8. Farr KP, Safwat A. Palmar-plantar erythrodysesthesia associated with chemotherapy and its treatment. *Case Rep Oncol*. 2011;4:229-35.
9. Scotte F, Banu E, Medioni J, Levy E, Ebenezer C, Marsan S, et al. Matched case-control phase 2 study to evaluate the use of a frozen sock to prevent docetaxel-induced onycholysis and cutaneous toxicity of the foot. *Cancer*. 2008;112:1625-31.
10. Scotte F, Tourani JM, Banu E, Peyromaure M, Levy E, Marsan S, et al. Multicenter study of a frozen glove to prevent docetaxel-induced onycholysis and cutaneous toxicity of the hand. *J Clin Oncol*. 2005;23:4424-9.

E. Rodríguez-Lomba*, I. Molina-López,
R. Suárez-Fernández y O. Baniandrés-Rodríguez

Servicio de Dermatología, Hospital General Universitario Gregorio Marañón, Madrid, España

* Autor para correspondencia.

Correo electrónico: enriquerlomba@outlook.com
(E. Rodríguez-Lomba).

<http://dx.doi.org/10.1016/j.ad.2016.11.014>
0001-7310/

© 2016 AEDV.

Publicado por Elsevier España, S.L.U. Todos los derechos reservados.

Estudio multicéntrico sobre el uso de oxibutinina oral en hiperhidrosis local y multifocal



Oral Oxybutynin for Local and Multifocal Hyperhidrosis: A Multicenter Study

Sra. Directora:

La hiperhidrosis ha sido una enfermedad tradicionalmente infravalorada por el colectivo médico pese a sus consecuencias psicosociales. Desde el año 2006 se viene apreciando un creciente uso del clorhidrato de oxibutinina en hiperhidrosis por su eficacia, seguridad y efectos secundarios bien tolerados. La mayoría de los autores recomiendan comenzar el tratamiento con 2,5 mg/día llegando a una dosis máxima de 15 mg/día. Estudios previos han demostrado la seguridad del fármaco¹. Sin embargo, a día de hoy su uso no está tan extendido como cabría suponer vistos sus resultados, bajo perfil de efectos secundarios y precio.

Presentamos una serie de 56 casos de pacientes diagnosticados de hiperhidrosis primaria de mayo de 2013 a febrero de 2016, procedentes de 5 centros hospitalarios españoles distintos, que recibieron tratamiento con comprimidos de 5 mg de oxibutinina. La pauta fue de medio comprimido en desayuno y comida durante una semana. Si no se alcanzaba el control, el paciente debía aumentar la dosis 2,5 mg al día y mantener esta dosis una semana. Este ascenso se realizaba de manera progresiva con frecuencia semanal hasta llegar a una dosis máxima de 15 mg al día.

Las variables recogidas fueron: sexo, edad, áreas de afectación (palmas y axilas, plantas y axilas, palmas y plantas)

dosis inicial (siempre 5 mg), dosis de mantenimiento, efectos secundarios y, de notificarse alguno, el más molesto de estos. Los criterios de inclusión fueron: pacientes mayores de 14 años de edad, con hiperhidrosis de una o más zonas y que no hubieran realizado tratamientos previos distintos al uso de tópicos. Se excluyeron a aquellos pacientes que no cumplían los criterios anteriores, presentaban alguna contraindicación para recibir tratamiento con anticolinérgicos orales o hubieran recibido tratamiento para su hiperhidrosis con iontoforesis, toxina botulínica o fármacos sistémicos. Todos los pacientes o sus representantes legales firmaron un consentimiento informado para el uso de oxibutinina en condiciones de fuera de ficha técnica (FFT).

Se evaluó el estado de los pacientes antes y después del tratamiento mediante el cuestionario validado *Hyperhidrosis Disease Severity Scale* (HDSS) al inicio del mismo y a los 3 meses (tiempo de seguimiento: 3 meses desde la primera administración del fármaco). Realizamos un análisis descriptivo sobre las variables recogidas, así como un estudio cuasiexperimental tipo *antes-después* en función de los cambios en las respuestas al cuestionario HDSS mediante la prueba de suma de los rangos de Wilcoxon. Asimismo se llevó a cabo una regresión logística Probit con la finalidad de establecer la dosis mínima eficaz para obtener un resultado terapéutico beneficioso. El análisis estadístico se realizó mediante SPSS® v.19.0.

Resultados

Cincuenta y seis pacientes, 35 mujeres y 21 varones de los centros Hospital de Jerez (19), Hospital Universitario Donostia (12), Hospital Quirón Sagrado Corazón (10), Hospital