

Bibliografía

1. Reyes-Habito CM, Roh EK. Cutaneous reactions to chemotherapeutic drugs and targeted therapies for cancer: Part I. Conventional chemotherapeutic drugs. *J Am Acad Dermatol*. 2014;71, 203.e1-203e12.
2. Childress J, Lokich J. Cutaneous hand and foot toxicity associated with cancer chemotherapy. *Am J Clin Oncol*. 2003;26:435-6.
3. Garbe C. Antimicrotubule agents. En: Lacouture ME, editor. *Dermatologic principles and practice in oncology: Conditions of the skin, hair and nails in cancer patients*. 1st ed Philadelphia: Wiley-Blackwell; 2014. p. 208-14.
4. Miller KK, Gorczyca L, McLellan BN. Chemotherapy-induced hand-foot syndrome and nail changes: A review of clinical presentation, etiology, pathogenesis, and management. *J Am Acad Dermatol*. 2014;71:787-94.
5. Minisini AM, Tosti A, Sobrero AF, Mansutti M, Piraccini BM, Sacco C, et al. Taxane-induced nail changes: Incidence, clinical presentation and outcome. *Ann Oncol*. 2003;14:333-7.
6. Winther D, Saunte DM, Knap M, Haahr V, Jensen AB. Nail changes due to docetaxel—a neglected side effect and nuisance for the patient. *Support Care Cancer*. 2007;15:1191-7.
7. Hueso L, Sanmartín O, Nagore E, Botella-Estrada R, Requena C, Lombart B, et al. Chemotherapy-induced acral erythema: A clinical and histopathologic study of 44 cases. *Actas Dermosifiliogr*. 2008;99:281-90.
8. Farr KP, Safwat A. Palmar-plantar erythrodysesthesia associated with chemotherapy and its treatment. *Case Rep Oncol*. 2011;4:229-35.
9. Scotte F, Banu E, Medioni J, Levy E, Ebenezer C, Marsan S, et al. Matched case-control phase 2 study to evaluate the use of a frozen sock to prevent docetaxel-induced onycholysis and cutaneous toxicity of the foot. *Cancer*. 2008;112:1625-31.
10. Scotte F, Tourani JM, Banu E, Peyromaure M, Levy E, Marsan S, et al. Multicenter study of a frozen glove to prevent docetaxel-induced onycholysis and cutaneous toxicity of the hand. *J Clin Oncol*. 2005;23:4424-9.

E. Rodríguez-Lomba*, I. Molina-López,
R. Suárez-Fernández y O. Baniandrés-Rodríguez

Servicio de Dermatología, Hospital General Universitario Gregorio Marañón, Madrid, España

* Autor para correspondencia.

Correo electrónico: enriquerlomba@outlook.com
(E. Rodríguez-Lomba).

<http://dx.doi.org/10.1016/j.ad.2016.11.014>
0001-7310/

© 2016 AEDV.

Publicado por Elsevier España, S.L.U. Todos los derechos reservados.

Estudio multicéntrico sobre el uso de oxibutinina oral en hiperhidrosis local y multifocal



Oral Oxybutynin for Local and Multifocal Hyperhidrosis: A Multicenter Study

Sra. Directora:

La hiperhidrosis ha sido una enfermedad tradicionalmente infravalorada por el colectivo médico pese a sus consecuencias psicosociales. Desde el año 2006 se viene apreciando un creciente uso del clorhidrato de oxibutinina en hiperhidrosis por su eficacia, seguridad y efectos secundarios bien tolerados. La mayoría de los autores recomiendan comenzar el tratamiento con 2,5 mg/día llegando a una dosis máxima de 15 mg/día. Estudios previos han demostrado la seguridad del fármaco¹. Sin embargo, a día de hoy su uso no está tan extendido como cabría suponer vistos sus resultados, bajo perfil de efectos secundarios y precio.

Presentamos una serie de 56 casos de pacientes diagnosticados de hiperhidrosis primaria de mayo de 2013 a febrero de 2016, procedentes de 5 centros hospitalarios españoles distintos, que recibieron tratamiento con comprimidos de 5 mg de oxibutinina. La pauta fue de medio comprimido en desayuno y comida durante una semana. Si no se alcanzaba el control, el paciente debía aumentar la dosis 2,5 mg al día y mantener esta dosis una semana. Este ascenso se realizaba de manera progresiva con frecuencia semanal hasta llegar a una dosis máxima de 15 mg al día.

Las variables recogidas fueron: sexo, edad, áreas de afectación (palmas y axilas, plantas y axilas, palmas y plantas)

dosis inicial (siempre 5 mg), dosis de mantenimiento, efectos secundarios y, de notificarse alguno, el más molesto de estos. Los criterios de inclusión fueron: pacientes mayores de 14 años de edad, con hiperhidrosis de una o más zonas y que no hubieran realizado tratamientos previos distintos al uso de tópicos. Se excluyeron a aquellos pacientes que no cumplían los criterios anteriores, presentaban alguna contraindicación para recibir tratamiento con anticolinérgicos orales o hubieran recibido tratamiento para su hiperhidrosis con iontoforesis, toxina botulínica o fármacos sistémicos. Todos los pacientes o sus representantes legales firmaron un consentimiento informado para el uso de oxibutinina en condiciones de fuera de ficha técnica (FFT).

Se evaluó el estado de los pacientes antes y después del tratamiento mediante el cuestionario validado *Hyperhidrosis Disease Severity Scale* (HDSS) al inicio del mismo y a los 3 meses (tiempo de seguimiento: 3 meses desde la primera administración del fármaco). Realizamos un análisis descriptivo sobre las variables recogidas, así como un estudio cuasiexperimental tipo *antes-después* en función de los cambios en las respuestas al cuestionario HDSS mediante la prueba de suma de los rangos de Wilcoxon. Asimismo se llevó a cabo una regresión logística Probit con la finalidad de establecer la dosis mínima eficaz para obtener un resultado terapéutico beneficioso. El análisis estadístico se realizó mediante SPSS® v.19.0.

Resultados

Cincuenta y seis pacientes, 35 mujeres y 21 varones de los centros Hospital de Jerez (19), Hospital Universitario Donostia (12), Hospital Quirón Sagrado Corazón (10), Hospital

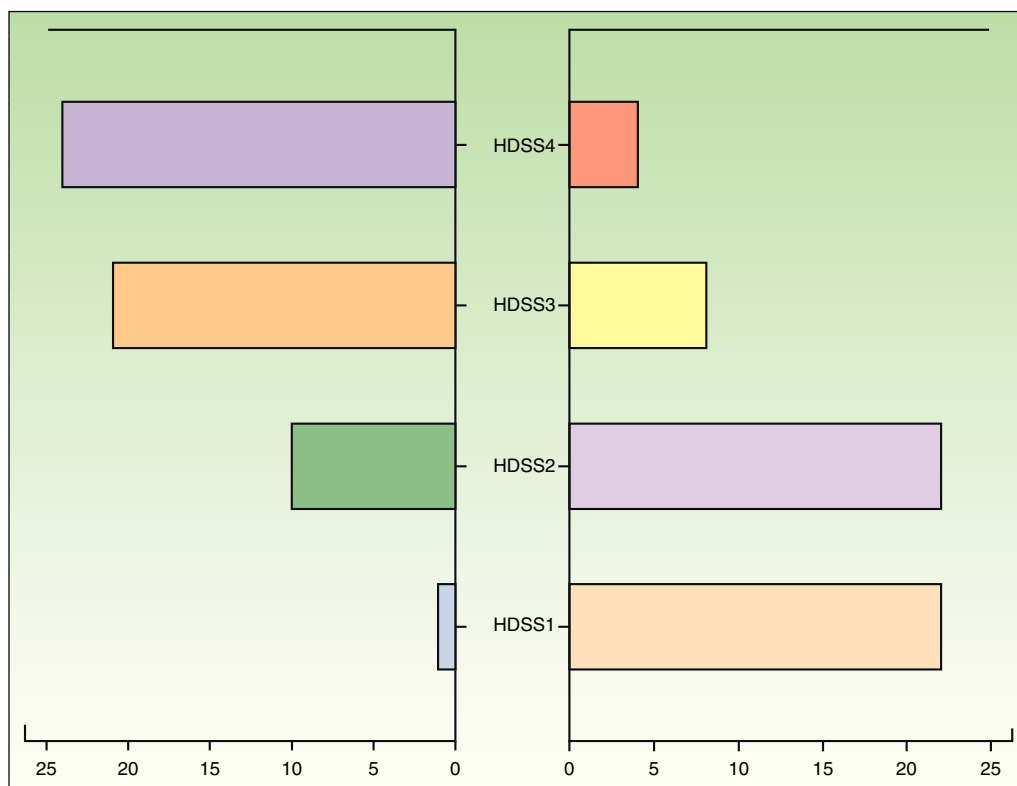


Figura 1 Agrupación de casos antes-después según respuesta al HDSS (número de casos con determinado HDSS antes del tratamiento, sector izquierdo; después, sector derecho).

Costa del Sol (8) y Hospital de Día Quirón Donostia (7), con una media de edad de 23,54 años (intervalo: 14-37). Treinta y siete casos correspondían a hiperhidrosis de palmas y axilas, 13 de palmas y plantas y 6 de plantas y axilas. No se encontraron diferencias entre las distintas áreas anatómicas tratadas en aquellos pacientes respondedores. La dosis de mantenimiento más habitual fue de 10 mg/día (tabla 1).

Se experimentó mejoría en el 85,71% de los pacientes (48), entendiéndose como mejoría una disminución de 2 puntos en la HDSS (fig. 1), ausencia de cambios en el 12,5% (7) y empeoramiento en el 1,79% (1) de los casos tratados. En el 76,87% de los pacientes (43) no se encontraron efectos secundarios. El comentado más frecuentemente —si bien sería más un inconveniente que un efecto secundario *sensu stricto*— fue la *sensación de medicalización* por la administración del fármaco cada 8 h en el 10,5% de los casos, seguida de la xerosis (6), náuseas (2), cefalea (1), estreñimiento (1) o retención aguda de orina (1). No se alcanzó significación estadística en el test Probit, por lo que no puede estimarse desde qué dosis mínima eficaz podrían esperarse efectos terapéuticos ni secundarios.

Tabla 1 Dosis de mantenimiento en los pacientes que encontraron mejoría después de 3 meses de tratamiento

5 mg	7,5 mg	10 mg	12,5 mg	15 mg	Total
4	6	17	11	5	43

Mejoría: disminución de al menos 2 puntos en la HDSS previa al inicio del tratamiento.

Discusión

Hasta hace poco tiempo el uso de anticolinérgicos orales estaba limitado a casos refractarios a otros tratamientos de hiperhidrosis^{2,3}, pese a ser un fármaco seguro con un perfil tolerable de efectos secundarios. A este respecto, en nuestra serie apreciamos que el más molesto fue la *sensación de medicalización* que tienen muchos pacientes al tener que tomar medio o un comprimido cada 8 o 12 h de forma indefinida. Esta circunstancia, así como la xerosis, puede controlarse concentrando la administración en una única dosis nocturna, como se ha demostrado en trabajos previos^{4,5}.

Asimismo hemos observado que hay pacientes que prefieren no tomar el fármaco como mantenimiento pese a conseguir los efectos deseados, sino realizar una administración puntual ante determinadas ocasiones en las que su hiperhidrosis puede resultar menos tolerable (por ejemplo ante eventos sociales o laborales) o en determinadas épocas del año.

Por todo esto, consideramos que oxibutinina es un tratamiento efectivo y eficiente para el tratamiento de la hiperhidrosis primaria, con un bajo perfil de efectos secundarios y que puede administrarse de forma puntual o como medicación de mantenimiento. Debería valorarse como primera opción en pacientes con hiperhidrosis focal con 2 o más áreas afectas, así como en formas generalizadas. Su bajo precio es indudablemente una ventaja adicional a tener en cuenta (4,15€ el envase de 60 comprimidos en mayo de 2016), especialmente en el contexto de la

asistencia sanitaria pública. Son necesarias series más amplias que constaten la utilidad real de esa medicación.

Conflicto de intereses

Los autores declaran no tener ningún conflicto de intereses.

Bibliografía

1. Del Boz J. Tratamiento sistémico de la hiperhidrosis. *Actas Dermosifiliogr.* 2015;106:271-7.
2. Toledo-Pastrana T. Nuevas perspectivas en hiperhidrosis. *Piel.* 2016;31:360-4.
3. Schollhammer M, Brenaut E, Menard-Andivot N, Pillette-Delarue M, Zagnoli A, Chassain-Le Lay M, et al. Oxybutynin as a treatment for generalized hyperhidrosis: A randomized, placebo-controlled trial. *Br J Dermatol.* 2015;173:1163-8.
4. Wolosker N, Krutman M, Teivelis MP, Campbell TP, Kauffman P, de Campos JR, et al. Quality of life before hyperhidrosis treatment as a predictive factor for oxybutynin treatment outcomes in palmar and axillary hyperhidrosis. *Ann Vasc Surg.* 2014;28:970-6.
5. Millan-Cayetano JF, del Boz J, Rivas-Ruiz F, Blázquez-Sánchez N, Hernández Ibáñez C, de Troya-Martín M. Oral oxybutynin for

the treatment of hyperhidrosis: Outcomes after one-year follow-up. *Australas J Dermatol.* 2016, <http://dx.doi.org/10.1111/ajd.12473>.

T. Toledo-Pastrana^{a,*}, J. Márquez-Enríquez^b y J.F. Millán-Cayetano^c

^a *Servicio de Dermatología, Hospital Universitario Donostia, San Sebastián, Guipúzcoa, España*

^b *Unidad de Gestión Clínica de Medicina Interna-Dermatología, Hospital de Jerez, Jerez de la Frontera, Cádiz, España*

^c *Servicio de Dermatología, Hospital Costa del Sol, Marbella, Málaga, España*

* Autor para correspondencia.

Correo electrónico: ttoledop@gmail.com (T. Toledo-Pastrana).

<http://dx.doi.org/10.1016/j.ad.2016.11.013>
0001-7310/

© 2016 AEDV.

Publicado por Elsevier España, S.L.U. Todos los derechos reservados.

Sorafenib-induced Acute Generalized Exanthematous Pustulosis: An Increasing Association?



Pustulosis exantemática generalizada aguda por sorafenib: ¿una relación en aumento?

Dear Editor,

Acute Generalized Exanthematous Pustulosis (AGEP) is an acute eruption considered as a severe cutaneous adverse reaction (SCAR) related to drugs. Although antibiotics are the most common triggers, many other drugs have been associated with AGEP. More rarely, cases of non-drug-related AGEP have been reported, due to viral or bacterial infections, spider bites or mercury hypersensitivity.¹ Here, we present the case of an AGEP triggered by the kinase-inhibitor

Sorafenib and we expose a brief review of similar cases reported.

A 78-year-old woman presented to the Emergency Department with a 6-week history of an extensive, pruriginous exanthema consisting of erythematous and edematous plaques in the face, chest and upper extremities, with small isolated pustules (Fig. 1). Mucous membrane involvement was confined to the lips. Neither fever nor other systemic symptoms were evident. Two months before, she had initiated treatment with sorafenib due to an unresectable hepatocarcinoma. Skin reaction developed gradually two days after initiating the treatment.

Laboratory examination revealed a hypereosinophilia of $1.4 \times 10^9/L$. A skin biopsy was performed, rendering typical histological features of AGEP (Fig. 2). Attending to the validated EuroSCAR scoring system,² our case was then classified as a *Probable* AGEP. Sorafenib was discontinued immediately, and treatment with intravenous methylprednisolone 1 mg/kg was initiated. Cutaneous lesions improved

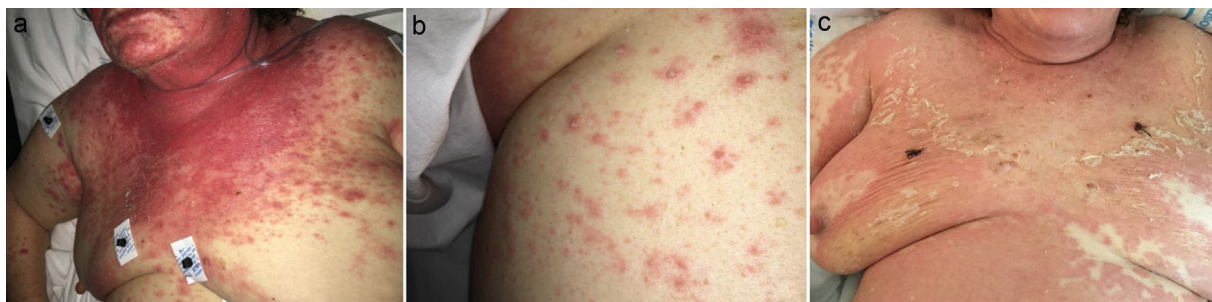

Figure 1 Clinical evolution. (a) Exanthema affecting mainly face, upper trunk, superior limbs with isolated patches on abdomen and lower extremities. (b) Closer image showing isolated pustules surrounded by erythema. (c) Evolution of the exanthema 5 days after Sorafenib discontinuation. Mild erythema and desquamation on upper trunk with pustules resolution.