



ACTAS Derma-Sifiliográficas

Full English text available at
www.actasdermo.org



IMÁGENES EN DERMATOLOGÍA

Tumor de 40 años de evolución

Tumor With a 40-Year History



P. García-Montero*, J.M. Segura Palacios y M. de Troya Martín

Departamento de Dermatología, Hospital Costa del Sol, Marbella, Málaga, España

Varón de 89 años, sin antecedentes personales de interés, que consultó por una lesión asintomática en talón izquierdo de 40 años de evolución, que se había ulcerado en los últimos meses. Presentaba una tumoración indurada sésil de 3,5 × 4 cm, color piel normal, con costra amarillo-marrónácea exudativa superficial (fig. 1A). La ecografía cutánea (sonda lineal 18 MHz) mostró una lesión hipodérmica que descansaba sobre la fascia, bien delimitada, heterogénea, con aspecto seudotesticular, y tractos lineales hiperecoicos en su interior (fig. 1B). El modo Doppler evidenció la existencia de vascularización periférica (fig. 1C). Se realizó la exéresis completa de la lesión, estableciéndose mediante estudio histológico el diagnóstico de schwannoma anciano.

El schwannoma anciano es una variante infrecuente del schwannoma. Son lesiones sólidas, encapsuladas, de crecimiento lento y larga evolución, cuya característica principal es la presencia de cambios degenerativos en la histología. Desde el punto de vista ecográfico, el schwannoma anciano se muestra como una lesión de localización y vascularización variable, bien definida, que asocia en su espesor áreas quísticas hipoeoicas, hemorragias y calcificaciones hiperecoicas, estructuras cordonaes hiperecoicas fasciculares y/o colecciones líquidas anecoicas. La transformación maligna es excepcional, sin embargo, no es infrecuente que esta sea sospechada inicialmente, debido a sus características clínicas e histológicas.

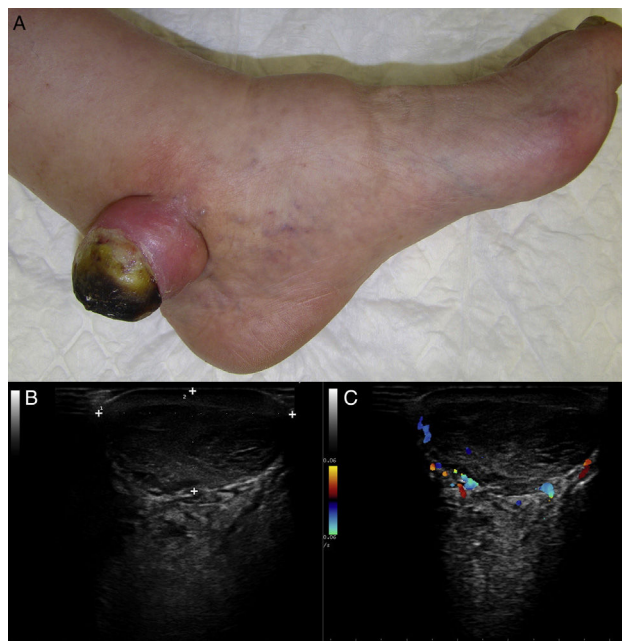


Figura 1

* Autor para correspondencia.

Correo electrónico: garciamonteropablo@gmail.com

(P. García-Montero).