

con términos de seguridad no se encontró ningún efecto secundario destacable. Hasta el 51% de los pacientes, sin embargo, referían un importante consumo de tiempo. La opinión global de los pacientes fue muy buena en el 54% y buena en el 46%.

Pensamos que estos resultados son muy esperanzadores, teniendo en cuenta la buena relación eficacia/seguridad. Además, el consumo de tiempo podría ser paliado realizando tratamiento a domicilio, previo entrenamiento en nuestro centro y adaptando el régimen a las necesidades de cada paciente y cada momento. Entendemos que se trata de un estudio preliminar con importantes limitaciones, pero lo valoramos como una primera aproximación muy positiva para poder realizar estudios más complejos que puedan elevar el nivel de evidencia de este tratamiento y así, en un futuro, poder formar parte de los algoritmos terapéuticos del ECM.

Conflicto de intereses

Los autores declaran no tener ningún conflicto de intereses.

Bibliografía

- Cazzaniga S, Ballmer-Weber BK, Gräni N, Spring P, Bircher A, Anliker M, et al. Medical, psychological and socio-economic implications of chronic hand eczema: A cross-sectional study. *J Eur Acad Dermatol Venereol*. 2016;30:628–37.
- de León J, Berbegal L, Silvestre JF. Management of Chronic Hand Eczema [Article in English, Spanish]. *Actas Dermosifiliogr*. 2015;106:533–44.
- Urrutia S, Roustan G, Plazas MJ, Lizan L. Uso de la alitretinoína oral para el tratamiento del eczema crónico de manos grave y refractario al tratamiento en el sistema sanitario público español: descripción y análisis de la práctica clínica actual. *Actas Dermosifiliogr*. 2016;107:142–8.
- Wiener H. Structural determination of paraffin boiling points. *J Am Chem Soc*. 1947;69:17–20.
- Rashid S, Salick K, Kashif M, Ahmad A, Sarwar K. To evaluate the efficacy of mobilization techniques in post-traumatic stiff ankle with and without paraffin wax bath. *Pak J Med Sci*. 2013;29:1406–9.
- Chang YW, Hsieh SF, Horng YS, Chen HL, Lee KC, Horng YS. Comparative effectiveness of ultrasound and paraffin therapy in patients with carpal tunnel syndrome: A randomized trial. *BMC Musculoskelet Disord*. 2014;15:399.
- Harris R, Millard JB. Paraffin-wax baths in the treatment of rheumatoid arthritis. *Ann Rheum Dis*. 1955;14:278–82.
- Sibtain F, Khan A, Shakil-Ur-Rehman S. Efficacy of paraffin wax bath with and without joint mobilization techniques in rehabilitation of post-traumatic stiff hand. *Pak J Med Sci*. 2013;29:647–50.
- Ruiz MA, Heras F, Alomar A, Conde-Salazar L, de la Cuadra J, Serra E, et al., GEIDAC Group. Development and validation of a questionnaire on 'Satisfaction with dermatological treatment of hand eczema' (DermaSat). *Health Qual Life Outcomes*. 2010;8:127.

J.F. Mir-Bonafé*, E. Serra-Baldrich, E. Rozas-Muñoz y L. Puig

Servicio de Dermatología, Hospital de la Santa Creu i Sant Pau, Barcelona, España

* Autor para correspondencia.

Correo electrónico: jmirb@santpau.cat (J.F. Mir-Bonafé).

<http://dx.doi.org/10.1016/j.ad.2016.09.019>
0001-7310/

© 2016 AEDV. Publicado por Elsevier España, S.L.U.
Todos los derechos reservados.

Tricomocosis axilar: diagnóstico en imágenes, clínica, luz de Wood y dermatoscopia



Trichomycosis axillaris: Clinical, Wood lamp, and dermoscopic diagnostic images

Sra. Directora:

La tricomicosis axilar, también llamada tricobacteriosis o tricomicosis palmellina, es una infección cutánea frecuente causada por bacterias del género *Corynebacterium* spp., sobre todo por *C. flavescens*. Suele afectar al pelo de las axilas, aunque también del pubis y de la región perianal y, de forma excepcional, del cuero cabelludo.

Su prevalencia es mayor en países tropicales, con climas húmedos y cálidos. El exceso de sudoración, la higiene inadecuada y el no rasurado favorecen su aparición. Suele afectar a adultos jóvenes, y es más frecuente en hombres que en mujeres^{1,2}.

El diagnóstico de sospecha se establece por los hallazgos clínicos, en ocasiones apoyado por técnicas complementarias como la luz de Wood, la visión directa al microscopio y la dermatoscopia. El diagnóstico de certeza se realiza mediante cultivo microbiológico, aunque en ocasiones puede ser falsamente negativo. En ocasiones se diagnostica de forma retrospectiva, tras objetivar la rápida respuesta al empleo de medidas higiénicas y al uso de antibióticos tópicos^{2,3}.

Presentamos un caso típico de tricomicosis axilar y revisamos los característicos hallazgos dermatoscópicos encontrados.

Un varón de 84 años de edad, con antecedentes personales de fibrilación auricular e hipertensión arterial en tratamiento con acenocumarol y enalapril, además de extirpación de carcinoma basocelular y melanoma de extensión superficial, consultó por bromhidrosis axilar de 2 meses de evolución. A la exploración, se objetivaban estructuras a modo de masas grumosas de coloración blanco-amarillentas, malolientes, adheridas a la porción central del pelo de la región axilar (fig. 1a). Con la luz de Wood las estructuras emitían una fluorescencia débil, de color blanco-amarillo

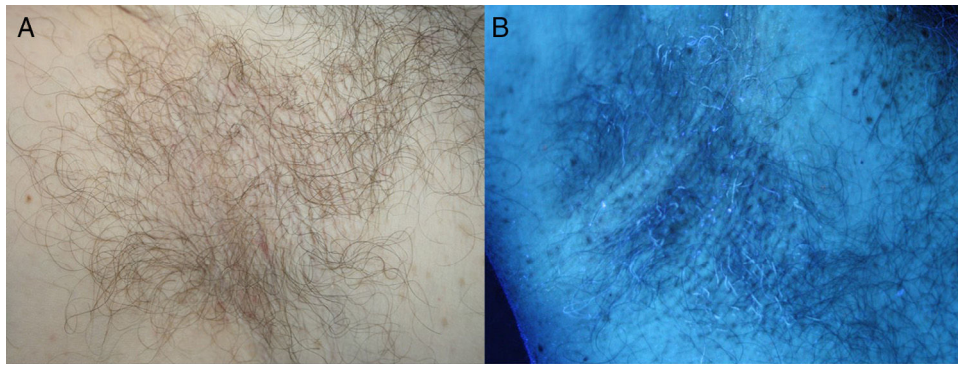


Figura 1 a) Estructuras blanco-amarillentas adheridas a pelos axilares. b) Luz de Wood: fluorescencia débil, de color blanco-amarillo.

(fig. 1b). Mediante la dermatoscopia se observaban masas grumosas de color blanco-amarillento alrededor del pelo, algunas formando concreciones blancas con una morfología que simulaba una brocheta o una pluma (fig. 2). Al examen directo con hidróxido de potasio (KOH) se apreciaban numerosas vainas mucoides alrededor del pelo (fig. 3). En la tinción de Gram, se visualizaban tallos pilosos con colonización masiva por estructuras cocobacilares grampositivas.

Se diagnosticó al paciente de tricomicosis axilar y se indicó tratamiento con clindamicina tópica durante 2 semanas, con resolución completa del cuadro.

Existen 3 formas de presentación clínica de la tricomicosis: flava, rubra y nigra. La tricomicosis flava es la más frecuente, y se caracteriza por la presencia de vainas mucoides malolientes adheridas al tallo piloso que forman nódulos de color blanco-amarillento, espesos e irregulares, que pueden llegar a cubrir todo el pelo. La raíz y la piel adyacente suelen estar respetadas. La composición química de esta sustancia aún no está aclarada, aunque se piensa que se origina por el metabolismo de las bacterias en las glándulas apocrinas¹⁻³.



Figura 2 Dermatoscopia: Masas grumosas alrededor del pelo. Signo de la pluma (flecha roja) y signo de la brocheta (flecha azul).

El mal olor constituye el principal motivo de consulta, aunque muchas veces se objetiva de forma casual durante la exploración física, dado su carácter asintomático⁴.

El diagnóstico se realiza mediante una correcta historia clínica, un examen físico que incluya realización de técnicas de luz de Wood, dermatoscopia, examen directo con KOH y tinción de Gram.

La dermatoscopia es una técnica de fácil acceso para todos los dermatólogos. En su inicio, esta técnica se utilizaba para el estudio de lesiones melanocíticas. Sin embargo, en los últimos años su uso se está extendiendo para el diagnóstico de lesiones no melanocíticas y también para enfermedad inflamatoria e infecciosa. Se han descrito las características dermatoscópicas de dermatosis que afectan al pelo, como la pediculosis, la pseudofoliculitis y la alopecia areata^{5,6}.

En la tricomicosis, con la dermatoscopia se observan masas de color blanco-amarillento, de aspecto céreo, adheridas al pelo. Los hallazgos dermatoscópicos que vemos en nuestro paciente son similares a los previamente descritos, que algunos autores han denominado como signo de la pluma y signo de la brocheta^{7,8}. También se describen concreciones con aspecto de un «rosario de piezas cristalinas»⁹.

Los diagnósticos diferenciales principales son la tricorrexis nodosa, el monilétrix, el pseudomonilétrix, la tricorrexis

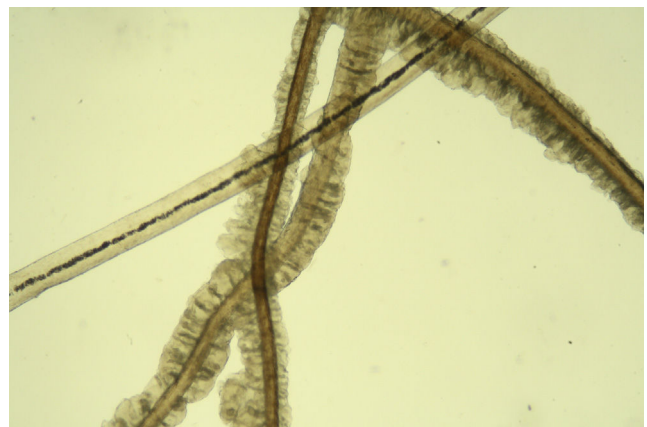

Figura 3 Tinción KOH: vainas mucoides alrededor del pelo (40x).

invaginata, la pediculosis, las vainas peripilares y las pie-dras, entre otros¹⁰.

El tratamiento consiste en medidas generales como la higiene adecuada y el rasurado de la zona, junto con el control de la hiperhidrosis y el empleo de tratamientos tópicos (peróxido de benzoilo o antibióticos como eritromicina y clindamicina)^{1,3}.

En conclusión, la tricomicosis axilar es una entidad probablemente infradiagnosticada. La dermatoscopia es una técnica útil, rápida y barata para apoyar al diagnóstico clínico, al identificar signos característicos de esta entidad.

Conflicto de intereses

Los autores declaran no tener ningún conflicto de intereses.

Bibliografía

- Bonifaz A, Vázquez-González D, Fierro L, Araiza J, Ponce RM. Trichomycosis (trichobacteriosis): Clinical and microbiological experience with 56 cases. *Int J Trichology*. 2013;5:12-6.
- Fernández-Crehuet P, Almazán-Fernández FM. Trichomycosis axillaris. *An Pediatr (Barc)*. 2015;12.
- Ma DL, Vañó-Galván S. Images in clinical medicine. Trichomycosis axillaris. *N Engl J Med*. 2013;369:1735.
- Rho NK, Kim BJ. A corynebacterial triad: Prevalence of erythrasma and trichomycosis axillaris in soldiers with pitted keratolysis. *J Am Acad Dermatol*. 2008;58Suppl, 57S-8S.
- Bapu NG, Chandrashekar L, Munisamy M, Thappa DM, Mohanan S. Dermoscopic findings of alopecia areata in dark skinned individuals: An analysis of 116 cases. *Int J Trichology*. 2014;6:156-9.
- Puhan MR, Sahu B. Pseudofolliculitis corporis: A new entity diagnosed by dermoscopy. *Int J Trichology*. 2015;7:30-2.
- Salim G, Zahra MF. Trichobacteriosis: Contribution of dermoscopy. *Dermatol Online J*. 2014;16:20.
- Guiotoku MM, Ramos PM, Miot HA, Marques SA. Trichobacteriosis: Case report and dermoscopic study. *An Bras Dermatol*. 2012;87:315-6.
- Bonifaz A, Ramírez-Ricarte I, Rodríguez-Leviz A, Hernández MA, Mena C, Valencia A. Tricomicosis (trichobacteriosis) en un infante. Aspectos microbiológicos, dermatoscópicos y ultraestructurales. *Rev Chil Pediatr*. 2016. En prensa.
- Asz-Sigall D, Solís-Arias MP, Arenas R. Estructuras nodulares del pelo. *Dermatol Rev Mex*. 2015;59:411-20.

E. Rojas Mora*, A. Freites Martínez, A. Hernández-Núñez y J. Borbujo Martínez

Servicio de Dermatología, Hospital Universitario de Fuenlabrada, Madrid, España

* Autor para correspondencia.

Correo electrónico: esterrojas@salud.madrid.org (E. Rojas Mora).

<http://dx.doi.org/10.1016/j.ad.2016.09.018>
0001-7310/

© 2016 AEDV. Publicado por Elsevier España, S.L.U.
Todos los derechos reservados.

Granuloma aséptico facial idiopático. Utilidad de la ecografía cutánea



Idiopathic facial aseptic granuloma: Usefulness of cutaneous ultrasound

Sra. Directora:

El granuloma aséptico facial idiopático (GAFI) es una entidad pediátrica de curso benigno, descrita inicialmente en 1999 como *pyodermite froide du visage*, dada su similitud con un absceso con escasos signos inflamatorios¹. Posteriormente en 2001, Roul et al. establecieron su denominación actual². Se caracteriza por la aparición de uno o varios nódulos eritematovioláceos, asintomáticos, localizados en las mejillas, sin factores predisponentes³. Presentamos un caso de GAFI haciendo hincapié en sus hallazgos ultrasonográficos, los cuales, asociados a una clínica compatible, nos permitirán un correcto diagnóstico, sin procedimientos innecesarios.

Niño sano de 2 años de edad, que consultó por 2 lesiones faciales asintomáticas de 4 meses de evolución. A la exploración física se observaron 2 nódulos eritematovioláceos en mejilla izquierda y párpado inferior derecho, de consistencia media de 1 y 3 cm de tamaño, respectivamente (fig. 1).

No presentaba dolor ni fluctuación a la palpación. No se identificaron adenopatías localregionales.

Los padres no referían sangrado, ulceración ni emisión de líquido purulento. Negaban picadura o traumatismo previo. En otro centro se habían realizado cultivos para bacterias, hongos y micobacterias, que fueron negativos, y se había

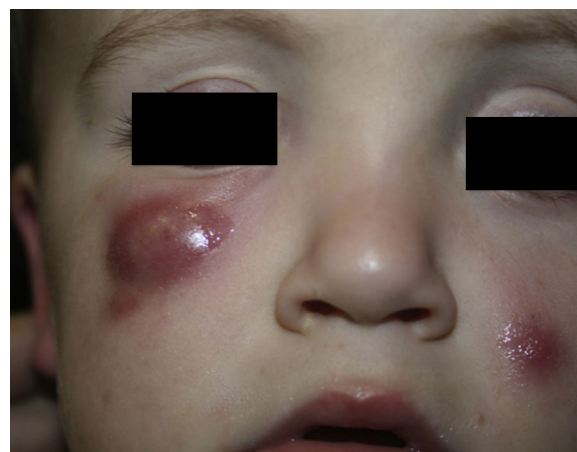

Figura 1 Nódulos eritematovioláceos asintomáticos en párpado inferior derecho y en mejilla izquierda.