

IMÁGENES EN DERMATOLOGÍA

Hiperplasia angiolinfoide con eosinofilia Angiolymphoid Hyperplasia With Eosinophilia



M.D. Nakandakari^{a,b,*}, D.N. de la Rosa^{a,b} y J. Arias^c

^a Sociedad Científica de Estudiantes de Medicina de la Universidad Privada San Juan Bautista (SOCIEM UPSJB), Lima, Perú

^b Escuela de Medicina Humana, Universidad Privada San Juan Bautista, Lima, Perú

^c Departamento de Dermatología, Hospital Nacional Hipólito Unanue, Lima, Perú

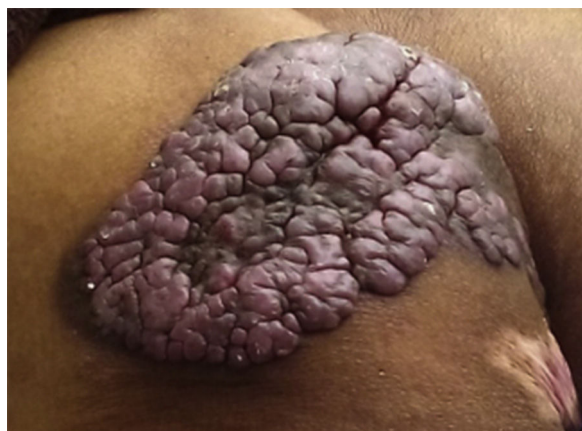

Figura 1

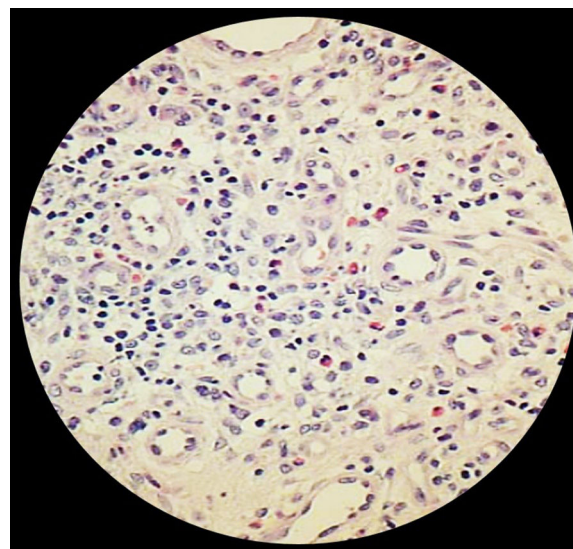


Figura 2

Un varón de 74 años de Huánuco-Perú consultó en el Servicio de Dermatología del Hospital Nacional Hipólito Unanue por una masa angiomatosa solitaria de 20 años de evolución, localizada en el glúteo izquierdo. La tumoración tenía un tamaño de 21 × 13 × 1 cm, y era sangrante a la presión, no dolorosa, ni pruriginosa (fig. 1). Se plantearon como diagnósticos diferenciales la enfermedad de Kimura, la angiomatosis bacilar, el angioma, el hemangioendotelioma epitelioides y el sarcoma de Kaposi. Se tomó una biopsia de la tumoración, y en el estudio anatómico-patológico mostró una lesión de

características benignas, con gran proliferación vascular, y con células endoteliales prominentes que protruyen hacia la luz de los vasos sanguíneos. Además, se observó un infiltrado intersticial de tipo crónico, caracterizado principalmente por la presencia de linfocitos y eosinófilos (fig. 2). Estos hallazgos llevaron al diagnóstico de hiperplasia angiolinfoide con eosinofilia. Debido a que la recurrencia de esta enfermedad es generalmente del 30%, sin importar el tratamiento que se realice, y dado que se trata de un proceso benigno, se recomendó seguir un tratamiento conservador.

* Autor para correspondencia.

Correo electrónico: mdngmedicinaupsjb@hotmail.com
(M.D. Nakandakari).