

respetan exclusivamente las zonas cubiertas por el bañador. Estos cuadros graves de fitofotodermatitis ampollas extensas precisan un abordaje multidisciplinar con medidas de soporte en unidades de quemados.

Presentamos un caso de fitofotodermatitis ampollosa por *Ruta* de origen poco habitual en un remedio esotérico contra el «mal de ojo». Hay que sospechar el diagnóstico de fitofotodermatitis ante la presencia de lesiones ampollas, localizadas exclusivamente en zonas fotoexpuestas, que tienden a producir pigmentación residual bien definida cuando se resuelven. Es importante tener presente también el diagnóstico en niños, en los que el contacto con la planta puede ser accidental y pasar desapercibido.

Conflicto de intereses

Los autores declaran no tener ningún conflicto de intereses.

Bibliografía

- Gawkrodger DJ, Savin JA. Phytophotodermatitis due to common rue (*Ruta graveolens*). *Contact Dermatitis*. 1983;9:224.
- Morais P, Mota P, Cunha AP, Peralta L, Azevedo F. Phytophotodermatitis due to homemade ointment for *Pediculosis capitis*. *Contact Dermatitis*. 2008;59:373-4.
- Arias-Santiago SA, Fernández-Pugnaire MA, Almazán-Fernández FM, Serrano-Falcón C, Serrano-Ortega S. Phytophotodermatitis due to *Ruta graveolens* prescribed for fibromyalgia. *Rheumatology (Oxford)*. 2009;48:1401.
- Ortiz-Frutos J, Sánchez B, García B, Iglesias L, Sánchez-Mata D. Photocontact dermatitis from rue (*Ruta Montana L*). *Contact Dermatitis*. 1995;33:284.
- Mill J, Wallis B, Cuttle L, Mott J, Oakley A, Kimble R. Phytophotodermatitis: Case reports of children presenting with blistering after preparing lime juice. *Burns*. 2008;34:731-3.
- Furniss D, Adams T. Herb of grace: An unusual cause of phytophotodermatitis mimicking burn injury. *J Burn Care Res*. 2007;28:767-9.
- Wessner D, Hofmann H, Ring J. Phytophotodermatitis due to *Ruta graveolens* applied as protection against evil spells. *Contact Dermatitis*. 1999;41:232.
- Zayas-Pinedo, Gabilondo-Zubizarreta FJ, Torrero-López V. Fototoxicidad tras exposición a *ruta graveolens*. *Cir Plast Iberolatinoam*. 2014;40:455-8.

S. Córdoba*, M. González, C. Martínez-Morán y J.M. Borbujo

Servicio de Dermatología, Hospital Universitario de Fuenlabrada, Fuenlabrada, Madrid, España

* Autor para correspondencia.

Correo electrónico: susana.cordoba@salud.madrid.org (S. Córdoba).

<http://dx.doi.org/10.1016/j.ad.2016.07.019>
0001-7310/

© 2016 AEDV. Publicado por Elsevier España, S.L.U. Todos los derechos reservados.

Ampollas del coma tras sobredosis de fármacos depresores del sistema nervioso central



Coma Blisters after an Overdose of Central Nervous System Depressants

Sra. Directora:

La expresión «ampollas del coma» hace referencia a la presencia de ampollas cutáneas en pacientes con pérdida del nivel de conciencia. Fueron descritas inicialmente por Larrey en soldados intoxicados por monóxido de carbono en 1812¹. Desde entonces se han relacionado principalmente con sobredosis de fármacos y drogas depresoras del sistema nervioso central como barbitúricos, antidepresivos tricíclicos, opiáceos o alcohol; afecciones neurológicas como meningoencefalitis, enfermedad cerebrovascular o traumatismo craneoencefálico; o alteraciones metabólicas como hipercalcemia, hipoglucemia o cetoacidosis diabética²⁻⁴. Sin embargo, también se han descrito en pacientes sin alteración del nivel de conciencia, tras largos periodos de inmovilización o asociadas a granulomatosis de Wegener⁵⁻⁷.

Presentamos una mujer de 24 años de edad, con antecedentes de trastorno de la personalidad y consumo ocasional de cocaína y anfetaminas, que fue encontrada inconsciente en su domicilio. La paciente había ingerido múltiples comprimidos de su medicación habitual (topiramato, duloxetina, quetiapina y clorazepato).

A su llegada a Urgencias presentaba un bajo nivel de conciencia (Glasgow 6), con palidez cutánea y pupilas midriáticas reactivas. Tras estimulación física se observó una mejoría parcial (Glasgow

10), estableciéndose tratamiento con oxígeno, sueroterapia, lavado gástrico y carbón activado.

La TC craneal no mostró datos de afección aguda intracraneal. En el estudio analítico destacaba una creatinina cinasa sérica de 5.590 U/L, con función renal normal. El análisis de tóxicos en orina mostró niveles elevados de benzodiazepinas.

Durante las primeras 24 h de su estancia en el hospital presentó lesiones cutáneas asintomáticas, localizadas sobre prominencias óseas. En la exploración se observaron placas eritematosas bien delimitadas sobre las que asentaban ampollas tensas de contenido seroso. (fig. 1A y B). Las lesiones mostraban una morfología artefacta y se distribuían de forma característica sobre zonas de presión (articulaciones metacarpofalángicas de la mano derecha, cadera derecha y rodilla izquierda).

El estudio histopatológico mostró una ampolla subepidérmica con focos de reepitelización (fig. 2), así como focos de necrosis del epitelio glandular en los ovillos ecinos, con infiltración periglandular neutrofílica (fig. 3A). Se observaron infiltrados dérmicos, perivasculares y perianexiales, de predominio neutrofílico, y focos de necrosis fibrinoide en la pared de pequeños capilares dérmicos con infiltración neutrofílica de esta (fig. 3B).

Tras tratamiento con antibiótico tópico, las lesiones curaron en 3 semanas sin dejar cicatriz y sin presentar recurrencias.

Teniendo en cuenta el cuadro clínico y los hallazgos histopatológicos se estableció el diagnóstico de ampollas del coma.

Las ampollas del coma clínicamente se caracterizan por máculas o placas eritematovioláceas de tamaño variable, sobre las que se desarrollan ampollas tensas de contenido seroso o hemorrágico. Las lesiones aparecen típicamente en las primeras 24 h tras la ingesta de los fármacos, y en las primeras 48-72 h tras la pérdida del nivel de conciencia. Se localizan principalmente en zonas de presión, como dedos, codos, rodillas, maléolos o talones. Las lesiones son autolimitadas, curando en pocos días o semanas sin dejar cicatriz

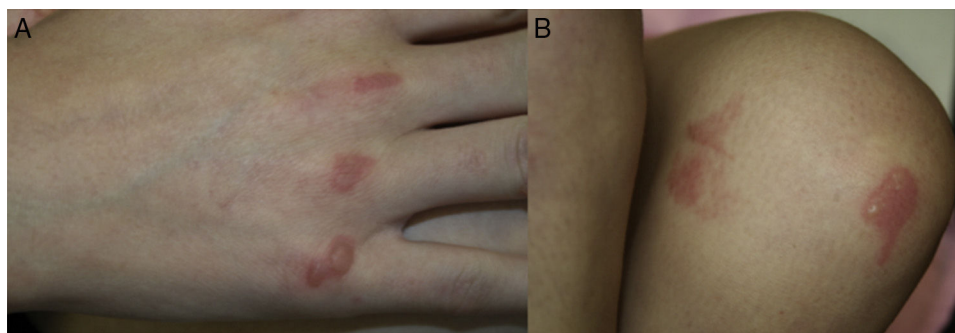


Figura 1 A) Placas eritematosas bien delimitadas sobre las que asientan ampollas tensas de contenido seroso localizadas sobre las articulaciones metacarpofalángicas. B) Lesiones similares en la rodilla izquierda, con una morfología artefacta.

o atrofia, por lo que únicamente está indicado realizar tratamiento tópico para prevenir su sobreinfección^{2,8}.

Su etiopatogenia se considera multifactorial, incluyendo la presión o fricción local, la hipoxia generalizada e isquemia tisular, la toxicidad directa de fármacos excretados en el sudor, mecanismos inmunológicos o cambios en el control vasomotor en los estados comatosos⁹.

Aunque las manifestaciones clínicas son suficientes para realizar el diagnóstico, el estudio histopatológico puede ser de gran ayuda. Los principales hallazgos son la presencia de ampollas subepidérmicas o intraepidérmicas, así como la necrosis de las glándulas ecrinas, principalmente de su porción secretora. Las células de ovillos y conductos ecrinos aparecen con citoplasma eosinofílico granular, núcleos fantasma y membranas irregulares. Sin embargo, debemos tener en cuenta que la ausencia de necrosis de las glándulas ecrinas no excluye el diagnóstico. Otros hallazgos pueden ser: exocitosis neutrofílica; necrosis dérmica, hipodérmica o de los anejos; infiltrados perivascuales de predominio neutrofílico; necrosis fibrinoide focal en la pared de pequeños capilares y arteriolas; o trombos en la luz de estructuras vasculares dérmicas¹⁰.

Es probable que el daño vascular observado en las ampollas del coma inducidas por fármacos sea más una consecuencia que un factor causal de estas. Además, la ausencia de infiltrado epidérmico y la presencia de trombos en los vasos dérmicos son dos hallazgos que se asocian principalmente con las ampollas del coma no inducidas por fármacos¹⁰.

En algunos casos publicados se ha realizado estudio de inmunofluorescencia directa, observándose una tinción intercelu-

lar parcheada de IgG, IgA y C3, así como depósitos de IgG, IgM y C3 en la pared de los vasos dérmicos y en los queratinocitos epidérmicos. Sin embargo, estos hallazgos son considerados como inespecíficos, más que como un mecanismo patogénico inmunológicamente mediado^{4,10}.

Las ampollas del coma son, por tanto, un cuadro benigno y autolimitado que debemos sospechar en pacientes que, a las pocas horas de presentar una alteración en su nivel de conciencia, presentan ampollas en zonas de presión. Aunque su diagnóstico es

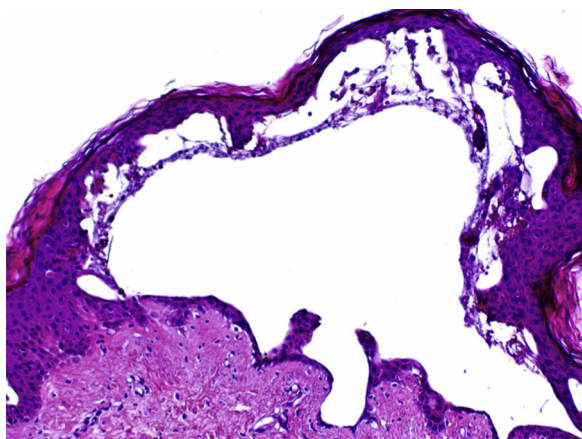


Figura 2 Ampolla subepidérmica con focos de reepitelización y sin células inflamatorias en su interior. Hematoxilina-eosina, $\times 4$.

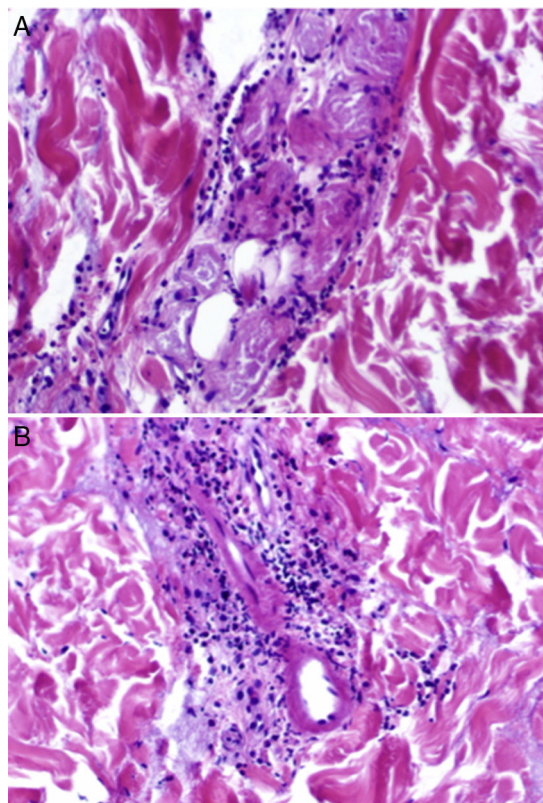


Figura 3 A) Focos de necrosis del epitelio glandular en los ovillos ecrinos con infiltración periglandular neutrofílica. Hematoxilina-eosina, $\times 20$. B) Infiltrados dérmicos, tanto perianaxiales como perivascuales, de predominio neutrofílico, y focos de necrosis fibrinoide en la pared de capilares dérmicos con infiltración neutrofílica de la misma. Hematoxilina-eosina, $\times 20$.

fundamentalmente clínico, es necesaria una correcta correlación clínico-patológica para excluir otras dermatosis ampollosas.

Conflicto de intereses

Los autores declaran no tener ningún conflicto de intereses.

Bibliografía

1. Larrey JD. "The French campaign", seventh part of "Memoires de chirurgie militaire et campagnes." (last). *Arch Hist Filoz Med*. 1999;62:233-43. Polish.
2. Bosco L, Schena D, Colato C, Biban P, Girolomoni G. Coma blisters in children: Case report and review of the literature. *J Child Neurol*. 2013;28:1677-80.
3. Mehregan DR, Daoud M, Rogers RS 3rd. Coma blisters in a patient with diabetic ketoacidosis. *J Am Acad Dermatol*. 1992;27:269-70.
4. Branco MM, Capitani EM, Cintra ML, Hyslop S, Carvalho AC, Bucarechi F. Coma blisters after poisoning caused by central nervous system depressants: Case report including histopathological findings. *An Bras Dermatol*. 2012;87:615-7.
5. Ferreli C, Sulica VI, Aste N, Atzori L, Pinna M, Biggio P. Drug-induced sweat gland necrosis in a non-comatose patient: A case presentation. *J Eur Acad Dermatol Venereol*. 2003;17:443-5.
6. Piede J, Wallace E. Coma bullae: Associations beyond medications. *Mayo Clin Proc*. 2011;86:e5.
7. Heinisch S, Loosemore M, Cusack CA, Allen HB. Coma blisters sans coma. *Cutis*. 2012;90:137-9.
8. Rocha J, Pereira T, Ventura F, Pardal F, Brito C. Coma blisters. *Case Rep Dermatol*. 2009;1:66-70.
9. Chacon AH, Farooq U, Choudhary S, Yin N, Nolan B, Shiman M, et al. Coma blisters in two postoperative patients. *Am J Dermatopathol*. 2013;35:381-4.
10. Sánchez-Yus E, Requena L, Simón P, Hospital M. Histopathology of cutaneous changes in drug-induced coma. *Am J Dermatopathol*. 1993;15:208-16.

I. Vázquez-Osorio^{a,*}, P. Gonzalvo-Rodríguez^b
y E. Rodríguez-Díaz^a

^a Servicio de Dermatología, Hospital Universitario de Cabueñes, Gijón, Asturias, España

^b Servicio de Anatomía Patológica, Hospital Universitario de Cabueñes, Gijón, Asturias, España

* Autor para correspondencia.

Correo electrónico: rogivaos@gmail.com

(I. Vázquez-Osorio).

<http://dx.doi.org/10.1016/j.ad.2016.08.004>

0001-7310/

© 2016 AEDV. Publicado por Elsevier España, S.L.U. Todos los derechos reservados.