



ACTAS Derma-Sifiliográficas

Full English text available at
www.actasdermo.org



IMÁGENES EN DERMATOLOGÍA

Poroqueratosis actínica superficial diseminada

Disseminated Superficial Actinic Porokeratosis



N. Quiroz-Valencia* y M.J. Vargas Bermudez

Dermatología y Cirugía Dermatológica, Hospital Universitario del Valle, Universidad del Valle, Cali, Colombia

La poroqueratosis es un trastorno hereditario de la queratinización, caracterizado clínicamente por la presencia de placas anulares con borde hiperqueratósico, de localización preferiblemente acral. La histología característica es una columna paraqueratósica compacta, denominada laminilla cornoide.

Esta imagen corresponde a un varón de 64 años de edad, sin antecedentes de interés, que presentaba múltiples lesiones anulares eritemato-descamativas, con un borde bien delimitado hiperqueratósico, localizadas en los miembros inferiores, de 3 años de evolución (fig. 1). El diagnóstico clínico fue de poroqueratosis actínica superficial diseminada, el cual fue confirmado en el estudio histológico por la presencia de la laminilla cornoide. Las lesiones de este paciente son especialmente llamativas, dado su prominente borde muy bien delimitado, así como la profusión de lesiones que conservan la misma morfología (fig. 2). El paciente había usado múltiples tratamientos tópicos sin mejoría, por lo que se decidió iniciar ciclosporina oral a dosis bajas, con buena respuesta y mejoría de las lesiones.

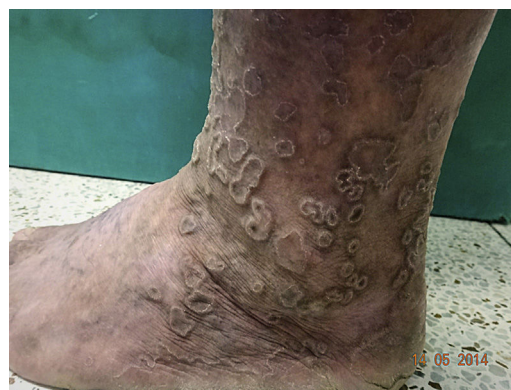

Figura 1

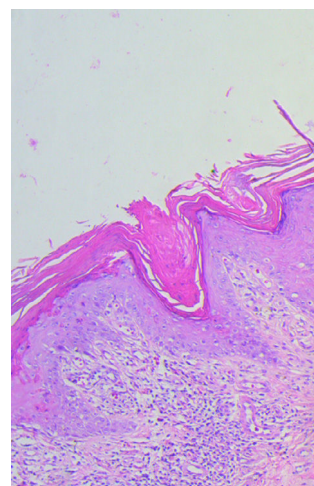


Figura 2

* Autor para correspondencia.

Correos electrónicos: nathaliequiroz@hotmail.com,
nathaliequiroz@gmail.com (N. Quiroz-Valencia).