

esta clasificación, existen algunos casos en la literatura de pacientes que muestran características de ambos subtipos⁴.

El diagnóstico diferencial clínico incluye tiña versicolor, *tinea corporis*, eccema numular, erupción fija medicamentosa, eritrasma, pitiriasis rosada, eritemas figurados y lepra¹.

El tratamiento es un desafío en la mayoría de los casos; se han utilizado corticoides tópicos, antifúngicos, ácido salicílico, retinoides tópicos y orales, lociones de ácido láctico y alquitranes sin obtener beneficios^{1,4}, recientemente se ha usado la vitamina D3 con una mejoría gradual de las lesiones⁶. Sin embargo se ha demostrado que en el caso de existir una enfermedad de base el tratamiento de la misma mejora e incluso resuelve las lesiones⁸.

A nuestro entender esta es la primera vez que se reporta un caso de PR asociado a hiperprolactinemia, por lo que creemos importante su difusión científica. El hallazgo de esta dermatosis siempre debe alertar al médico sobre la posibilidad de neoplasias, enfermedades sistémicas y trastornos hormonales.

Conflicto de intereses

Los autores declaran no tener ningún conflicto de intereses.

Bibliografía

- Bakry OA, Samaka RM. Photoletter to the editor: Pityriasis rotunda. *J Dermatol Case Rep*. 2012;6:90-2.
- Friedmann AC, Ameen M, Swale VJ. Familial pityriasis rotunda in black-skinned patients; a first report. *Br J Dermatol*. 2007;156:1365-7.
- Swift PJ, Saxe N. Pityriasis rotunda in South Africa. A skin disease caused by undernutrition. *Clin Exp Dermatol*. 1985;10:407-12.
- Batra P, Cheung W, Meehan SA, Pomeranz M. Pityriasis rotunda. *Dermatol Online J*. 2009;15:14.
- Persechino S, Raffa S, Caperchi C, Visco V, Verga E, Trapolini M, et al. Pityriasis rotunda: Sporadic occurrence in an elderly Caucasian patient with diabetes mellitus. *Eur J Dermatol*. 2009;19:393-4.
- Makino T, Mizawa M, Seki Y, Hayashi M, Shimizu T. Decreased filaggrin-2 expression in the epidermis in a case of pityriasis rotunda. *Clin Exp Dermatol*. 2015:1-3, <http://dx.doi.org/10.1111/ced.12716> [Epub ahead of print].
- Grimalt R, Gelmetti C, Brusasco A, Tadini G, Caputo R. Pityriasis rotunda: Report of a familial occurrence and review of the literature. *J Am Acad Dermatol*. 1994;31:866-71.
- Finch JJ, Olson CL. Hyperpigmented patches on the trunk of a Nigerian woman. Pityriasis rotunda (PR). *Arch Dermatol*. 2008;144:1509-14.

V. Pinos-León^{a,b,*}, M. Núñez^{a,b}, M. Salazar^{a,b}
y V. Solís-Bowen^{a,b}

^a Servicio de Dermatología, Hospital San Francisco de Quito, Instituto Ecuatoriano de Seguridad Social, Quito, Ecuador

^b Universidad Central del Ecuador, Quito, Ecuador

* Autor para correspondencia.

Correos electrónicos: vh_neo@msn.com,
vhpinosmd@gmail.com (V. Pinos-León).

<http://dx.doi.org/10.1016/j.ad.2015.10.016>

Enfermedad de Hailey-Hailey, adecuada respuesta a doxiciclina



Good Response to Doxycycline in Hailey-Hailey Disease

Sra. Directora:

La enfermedad de Hailey-Hailey (EHH) o péufigo benigno familiar es un trastorno cutáneo poco frecuente¹⁻³, caracterizado clínicamente por vesículas y erosiones en áreas intertriginosas, principalmente axilas e ingles⁴. La localización de las lesiones, el dolor y a veces el olor de las mismas, afecta de forma importante la calidad de vida de estos pacientes⁵, lo que ha motivado el uso de múltiples tratamientos médicos y quirúrgicos con éxito variable. Presentamos un paciente con EHH de larga evolución y afectación extensa, con excelente respuesta a doxiciclina.

Varón de 60 años, sin antecedentes personales de interés, que es remitido desde otra área sanitaria por una dermatosis recidivante en pliegues desde los 20 años. Presentaba lesiones vesículo-erosivas, exudativas y costrosas en pliegues, especialmente axilares, inguinales (fig. 1), antecubitales, cuello y periné, con prurito y dolor, que empeoran durante

el verano y con el ejercicio. Había sido tratado previamente con corticoides y antibióticos tópicos con escasa mejoría. No refería antecedentes familiares de dermatosis, si bien, de sus 4 hijos (2 mujeres y 2 varones) el menor presenta lesiones semejantes más leves en cuello y axilas. Se realizó una biopsia que confirmó el diagnóstico de EHH (fig. 2). La inmunofluorescencia directa (IFD) fue negativa. El análisis de sangre rutinario fue normal y los anticuerpos antinucleares (ANA) e inmunofluorescencia indirecta (IFI) (anticuerpos anti-sustancia intercelular y anti-membrana basal) fueron negativos.

Se pautó tratamiento con doxiciclina a dosis de 100 mg/día, con rápida mejoría y excelente tolerancia, que se mantuvo durante los meses estivales; posteriormente se redujo a 50 mg/día. Tras 16 meses de seguimiento se mantiene la misma dosis y el paciente está asintomático (fig. 3).

La EHH es una rara genodermatosis crónica, de herencia autosómica dominante, causada por mutaciones en el gen ATP2C1, ligado al cromosoma 3q21-24. Dichas mutaciones de este gen, que codifica la vía secretora Ca⁺⁺/Mn⁺⁺-ATPasa (SPCA1) del aparato de Golgi, conducen a alteraciones en las señales intracelulares dependientes del calcio, resultando en la pérdida de la adhesión celular en la epidermis, y la subsiguiente acantólisis¹⁻³; aunque el mecanismo de alteración exacto permanece sin aclarar^{2,3}.

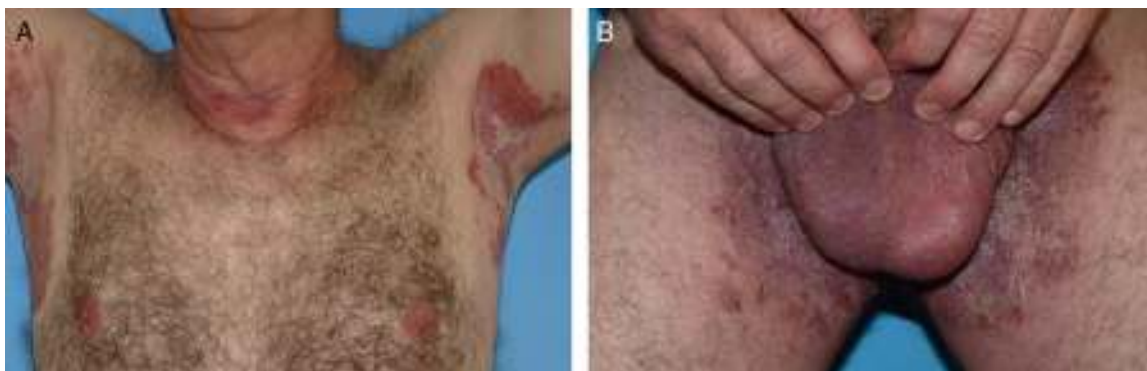


Figura 1 A y B) Placas eritematosas y erosivas en pliegues axilares e inguinales.

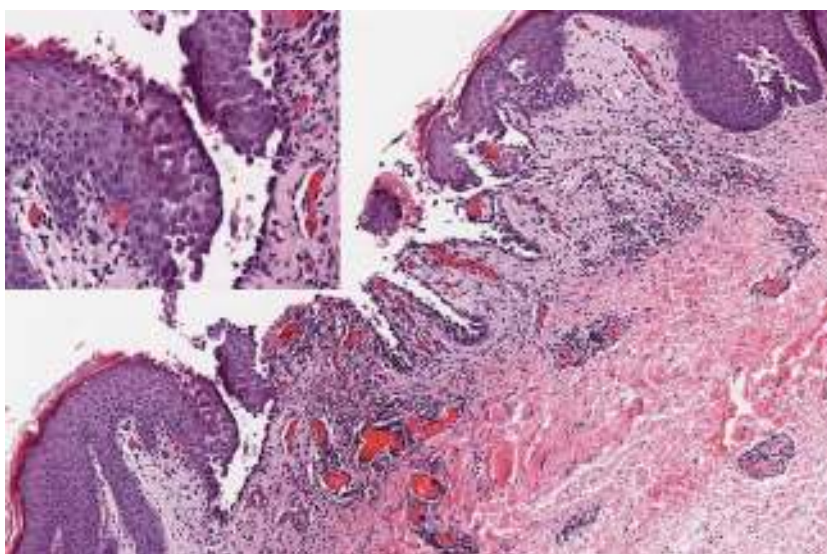


Figura 2 Acanthólisis suprabasal con imagen de «pared de ladrillos derruida» (hematoxilina-eosina $\times 20$). En la parte superior izquierda el detalle de la acantólisis (hematoxilina-eosina $\times 40$).

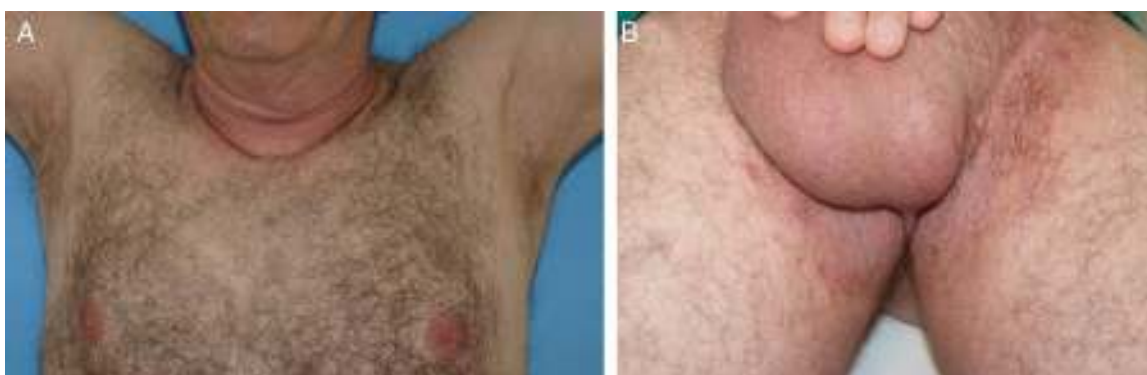


Figura 3 A y B) Resolución completa de las lesiones en pliegues axilares e inguinales, 16 meses posteriores al inicio del tratamiento con doxiciclina.

La EHH ha sido tratada con diferente éxito mediante distintos tratamientos, encaminados a mitigar la inflamación o disminuir los factores precipitantes, entre los que se han publicado: corticoides tópicos y sistémicos, antibióticos tópicos, retinoides orales, inmunosupresores como

ciclosporina o metotrexato, dapsona, toxina botulínica, gliopirrolato oral, dermoabrasión, distintos láseres y terapia fotodinámica⁶.

La tetraciclina, la doxiciclina y la minociclina han sido usadas con éxito en dermatología, aprovechando sus efectos

no antimicrobianos como los antiinflamatorios (inhibición de la quimiotaxis de leucocitos, y activación y regulación de citoquinas inflamatorias en queratinocitos) y su actividad anticolesterol, vía inhibición de las metaloproteinasas de la matriz dérmica. La metaloproteína 9 y su inhibidor, han sido involucrados en la EHH y también en la enfermedad de Darier^{7,8}.

La reciente publicación de 6 casos de EHH con dramática respuesta a doxiciclina⁷, la escasez de efectos adversos, su accesibilidad, fácil manejo y bajo coste, nos llevaron a usarlo con excelente respuesta, nunca antes experimentada por nuestro paciente ni espontáneamente ni con otros tratamientos tópicos utilizados (dermocorticoides y ácido fusídico).

Conflicto de intereses

Los autores declaran no tener ningún conflicto de intereses

Bibliografía

1. Hu Z, Bonifas JM, Beech J, Bench G, Shigihara T, Ogawa H, et al. Mutations in ATP2C1, encoding a calcium pump, cause Hailey-Hailey disease. *Nat Genet.* 2000;24:61–5.
2. Dhitavat J, Fairclough RJ, Hovnanian A, Burge SM. Calcium pumps and keratinocytes: lessons from Darier's disease and Hailey-Hailey disease. *Br J Dermatol.* 2004;150:821–8.
3. Leinonen PT, Hägg PM, Peltonen S. Reevaluation of the normal epidermal calcium gradient, and analysis of calcium levels and ATP receptors in Hailey-Hailey and Darier epidermis. *J Invest Dermatol.* 2009;129:1379–87.
4. Burge SM. Hailey-Hailey disease: The clinical features, response to treatment and prognosis. *Br J Dermatol.* 1992;126:275–82.
5. Gisondi P, Sampogna F, Annessi G, Girolomoni G, Abeni D. Severe impairment of quality of life in Hailey-Hailey disease. *Acta Derm Venereol.* 2005;85:132–5.
6. Chiaravalloti A, Payette M. Hailey-Hailey disease and review of management. *J Drugs Dermatol.* 2014;13:1254–7.
7. Le Saché-de Peufeilhoux L, Raynaud E, Bouchardeau A, Fraitag S, Bodemer C. Familial benign chronic pemphigus and doxycycline: A review of 6 cases. *J Eur Acad Dermatol Venereol.* 2014;28:370–3.
8. Kobayashi T, Sakurao K, Hattori S, Hori H, Nagai Y, Tajima S, et al. Immunolocalization of human gelatinase (type IV collagenase, MMP-9) and tissue inhibitor of metalloproteinase 1 in Hailey-Hailey and Darier's diseases. *Dermatology.* 1996;193:110–4.

M.Á. Flores-Terry*, M.P. Cortina-de la Calle, M. López-Nieto y R. Cruz-Conde de Boom

Servicio de Dermatología, Hospital General Universitario de Ciudad Real, Ciudad Real, España

* Autor para correspondencia.

Correo electrónico: miguelterry85@hotmail.com (M.Á. Flores-Terry).

<http://dx.doi.org/10.1016/j.ad.2015.10.015>

Importance of educational sessions on cardiometabolic comorbidities. Awareness among psoriasis patients



Importancia de las sesiones educativas sobre comorbilidades cardiometabólicas. Conciencia entre los pacientes con psoriasis

Dear Editor:

There is strong evidence that psoriasis is associated with several cardiometabolic comorbidities, and that patients with psoriasis are at a higher risk of cardiovascular morbidity and mortality.^{1–3} Understanding this is of crucial importance, not only for physicians but also for patients, as it can impact prognosis and patient quality of life.⁴

It has been shown that few patients with moderate to severe psoriasis are aware of their increased risk of atherosclerotic disease and metabolic syndrome.⁵ Educational sessions are a recognized tool for informing and helping patients to understand the nature and course of their disease and the different treatments available, and can also help them to develop coping strategies.^{6,7}

We performed an observational study to evaluate the impact of an educational session designed to promote knowledge among patients with psoriasis about their disease,

lifestyle changes, and management of cardiometabolic comorbidities.

The educational session was held in the psoriasis unit of a Portuguese tertiary hospital. Briefly, it consisted of several oral presentations (30 min each) explaining the nature of psoriasis, introducing the various treatment options, exploring the association between psoriasis and cardiometabolic comorbidities/cardiovascular disease, and underlining the importance of monitoring and treating these. A questionnaire was created for the patients to complete before, immediately after, and 6 months after the session. The questionnaire included demographic information, questions regarding the association between psoriasis and cardiometabolic comorbidities/cardiovascular disease, and assessment of lifestyle and comorbidity management.

Seventy patients participated in the session and 53 completed all 3 questionnaires correctly. The demographic data, characteristics of disease, and treatments received are presented in [Table 1](#). Regarding cardiometabolic comorbidities, 35.8%, 13.2%, and 35.8% of patients had a respective diagnosis of hypertension, diabetes mellitus, and dyslipidemia; 20.8% were obese (body mass index > 30); and 18.9% were active smokers ([Table 1](#)).

The McNemar test was used to assess significant improvements in knowledge between the different time points. A *P* value of less than or equal to .05 was considered statistically significant. A significant increase was observed in