

Linfoma cutáneo primario de células T pleomórficas de pequeño y mediano tamaño CD4+ con expresión de marcadores de linfocito T *helper* folicular y resolución espontánea



Primary Cutaneous CD4+ Small/Medium-Sized Pleomorphic T-Cell Lymphoma With Expression of Follicular T-Helper Cell Markers and Spontaneous Remission

Sra. Directora:

El linfoma de células T pleomórficas de pequeño/mediano tamaño CD4+ (LCTPPM) representa un tipo de linfoma cutáneo primario, incluido como una entidad provisional dentro de la clasificación de los linfomas cutáneos WHO-EORTC¹. Este linfoma se caracteriza por el predominio de linfocitos T CD4+ pleomórficos de pequeño y mediano tamaño, y por un curso clínico favorable.

Un varón de 62 años, sin antecedentes de interés, presenta una lesión tumoral en la mejilla derecha de un mes de evolución, con un crecimiento rápido y asintomática. A la exploración se aprecia un nódulo eritematoso de 2 × 1,5 cm de diámetro, de consistencia gomosa, bien delimitado, con un área erosionada en la parte central (fig. 1A).

Se realizó la biopsia de la lesión para estudio anatomopatológico (fig. 2). Histológicamente se observó un infiltrado denso difuso que abarcaba todo el espesor de la dermis con extensión al tejido celular subcutáneo, sin evidenciar epidermotropismo. Se trataba de un infiltrado polimorfo constituido principalmente por linfocitos, histiocitos y células plasmáticas. En el infiltrado tumoral predominaban los linfocitos de pequeño y mediano tamaño con marcado pleomorfismo. El estudio inmunohistoquímico (fig. 3) resultó intensamente positivo para CD3, CD4 y CD5, siendo negativo para CD8 y CD30. Destacaba la presencia de ricos infiltrados

mal definidos de células CD20+, sin restricción de cadenas ligeras. Asimismo, resultaron positivos los marcadores PD1 y Bcl-6. En cuanto a la biología molecular, se detectó un reordenamiento monoclonal del gen del receptor de célula T (TCR) beta. La fracción de proliferación celular Ki67 fue inferior al 20%, resultando negativa la expresión de virus de Epstein-Barr. Se realizó un estudio analítico que incluyó poblaciones linfocitarias y niveles de inmunoglobulinas, así como una tomografía axial cérvico-toraco-abdomino-pélvica y una biopsia de médula ósea. Todos los resultados fueron normales o negativos.

A las 4 semanas de seguimiento, la lesión tumoral presentó una involución espontánea hasta desaparecer completamente, mostrando únicamente una lesión cicatricial correspondiente al punto de la biopsia (fig. 1B). No se evidenciaban alteraciones de la pigmentación, y a la palpación la zona no estaba infiltrada ni indurada. Al año de seguimiento, el paciente permanece asintomático, sin evidenciar recidiva tumoral.

Desde su descripción como entidad provisional en 2005, se han publicado casos de LCTPPM en adultos y en edad pediátrica², representando únicamente el 2% del total de los linfomas cutáneos primarios¹. Clínicamente se suelen presentar como placas o tumoraciones solitarias, localizadas principalmente en la cara, el cuello y la parte superior del tronco, con un crecimiento rápido³.

Histológicamente, se presenta con un infiltrado dérmico denso, nodular o difuso que alcanza el tejido celular subcutáneo. Existe un predominio de linfocitos T CD4+ pleomórficos de pequeño y mediano tamaño, aunque puede apreciarse hasta un 30% de células grandes pleomórficas⁴. En algunos casos se puede observar un infiltrado inflamatorio mixto constituido por linfocitos, células plasmáticas, eosinófilos e histiocitos^{3,5,6}. Por definición, estos linfomas presentan un inmunofenotipo CD3+, CD4+, CD8-, CD30-, algunas veces con pérdida de marcadores de célula T. El reordenamiento monoclonal en el gen del TCR se detecta en la mayoría de los casos.

Diferentes estudios han evaluado la expresión de los marcadores de linfocito T *helper* folicular (T_{HF}) en este tipo de linfoma cutáneo primario^{4,5}. El linfocito T_{HF} es

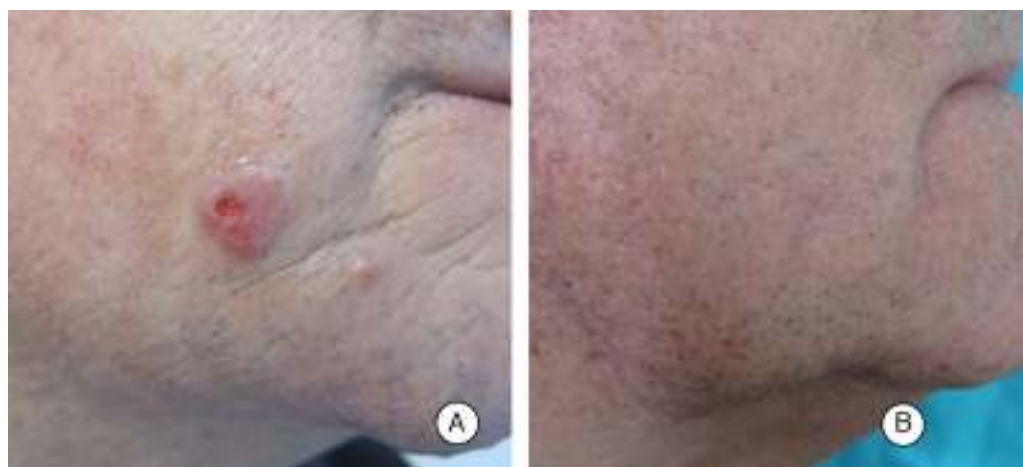

Figura 1 A) Lesión nodular bien delimitada en la mejilla derecha, eritematosa, con superficie parcialmente erosionada. B) Resolución completa de la lesión a las 4 semanas, con zona cicatricial correspondiente al punto de la biopsia.

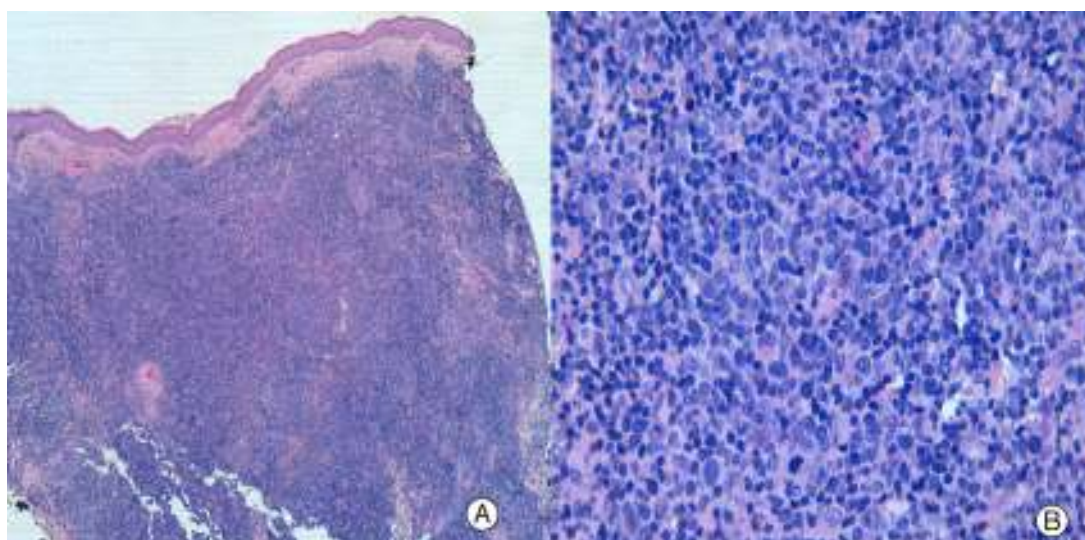


Figura 2 A) La imagen panorámica muestra un infiltrado denso en dermis, que se extiende a tejido celular subcutáneo, sin epidermotropismo (hematoxilina-eosina $\times 4$). B) El infiltrado está constituido principalmente por linfocitos pleomórficos de pequeño y mediano tamaño (hematoxilina-eosina $\times 40$).

un subtipo específico de linfocito T *helper* CD4⁺, que normalmente se encuentra en el centro germinal de los folículos linfoides⁷. La función de estos linfocitos específicos es regular la respuesta inmunitaria de los linfocitos B,

favoreciendo su diferenciación a células plasmáticas secretoras de inmunoglobulinas o su evolución a células B de memoria⁷. Los linfocitos T_{HF} se distinguen de otros subtipos de linfocitos T *helper* por varios criterios, incluida

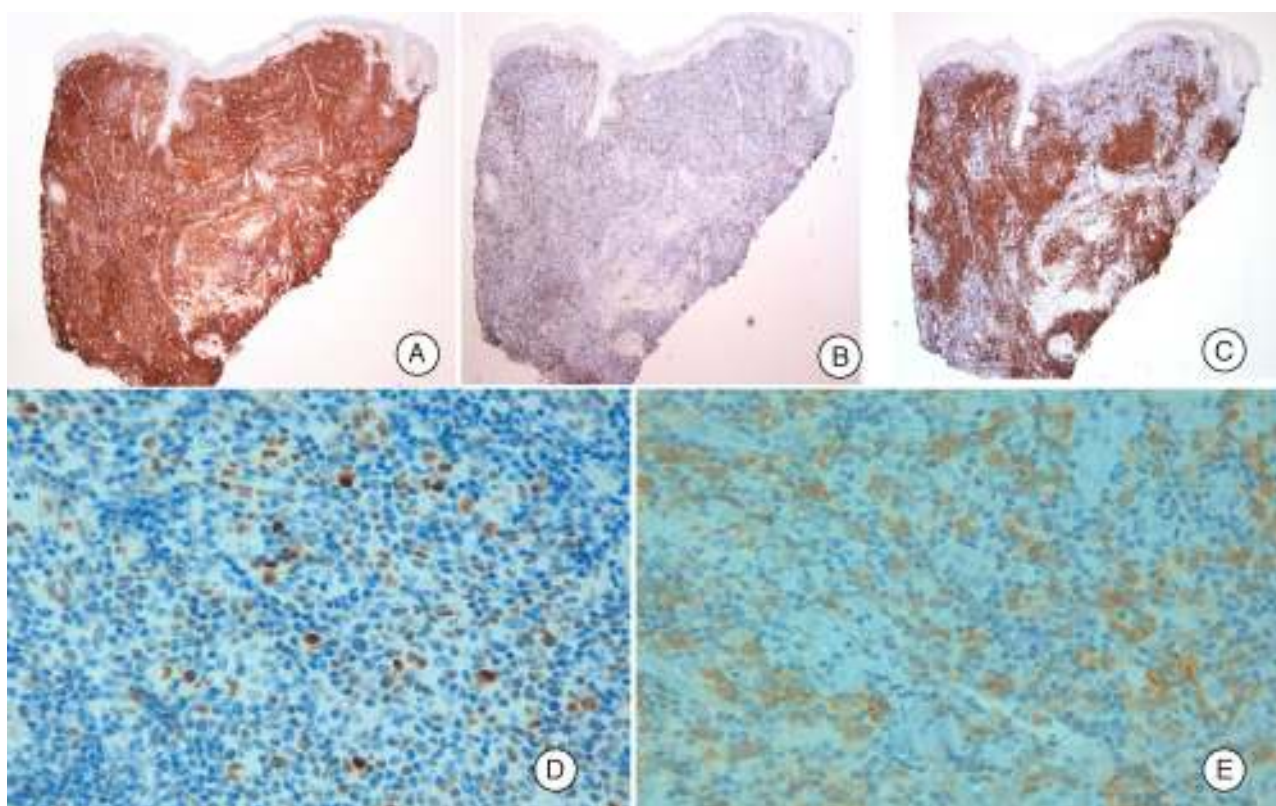


Figura 3 A y B Las tinciones inmunohistoquímicas revelan una fuerte positividad para CD4, con positividad muy débil para CD8 (CD4 y CD8 $\times 4$). C) Destaca la presencia de ricos infiltrados mal definidos de células CD20+ (CD20 $\times 4$). D y E) Expresión celular de marcadores Bcl-6 y PD1 (Bcl-6 y PD1 $\times 40$).

la expresión peculiar de una serie de marcadores como CXCL13, CD10, Bcl-6, ICOS y PD1⁷. Ninguno de estos marcadores es completamente específico de linfocito T_{HF}, pues algunos de ellos se han encontrado de forma aislada en casos de micosis fungoide y de síndrome de Sezary, así como en linfomas y leucemias de células T del adulto⁸. Sin embargo, la expresión conjunta en un proceso linfoproliferativo de varios de estos marcadores es altamente específica de que el origen neoplásico se encuentra en los linfocitos T_{HF}⁸. En nuestro caso, resultaron positivos los marcadores Bcl-6 y PD-1. Esta expresión de marcadores de linfocito T_{HF} en los linfocitos neoplásicos podría explicar los focos de infiltrados de linfocitos B CD20⁺ hallados de forma habitual en los LCTPPM^{3,5}, tal y como ocurre en nuestro caso.

El pronóstico de estos linfomas es excelente, especialmente en casos con lesiones únicas^{1,6}. En las lesiones localizadas, la exéresis quirúrgica o la radioterapia local son las alternativas preferidas¹. Se han publicado únicamente 2 casos de regresión espontánea de LCTPPM en ausencia de terapia^{9,10}. El carácter heterogéneo de esta entidad hace que algunos autores propongan el término «proliferación cutánea de linfocitos T pleomórficos de significado incierto», para referirse, sin forzar un diagnóstico, a aquellos casos en los que es imposible distinguir el carácter benigno o maligno del proceso^{3,9}.

A pesar de que en ocasiones es difícil distinguir este tipo de linfoma cutáneo de células T de procesos linfoproliferativos reactivos, el LCTPPM representaría una entidad reconocible con expresión característica de marcadores de linfocito T_{HF}. En conclusión, se presenta un caso atípico de LCTPPM con resolución rápida y espontánea, y con expresión particular de marcadores Bcl-6 y PD1, que sugieren un origen del proceso neoplásico en el linfocito T *helper* folicular.

Conflicto de intereses

Los autores declaran no tener ningún conflicto de intereses.

Bibliografía

1. Willemze R, Jaffe ES, Burg G, Cerroni L, Berti E, Swerdlow SH, et al. WHO-EORTC classification for cutaneous lymphomas. *Blood*. 2005;105:3768–85.
2. Baum CI, Link BK, Neppalli VT, Swick BL, Liu V. Reappraisal of the provisional entity primary cutaneous CD4+ small/medium

- pleomorphic T-cell lymphoma: A series of 10 adult and pediatric patients and review of the literature. *J AM Acad Dermatol*. 2011;65:739–48.
3. Beltraminelli H, Leinweber B, Kerl H, Cerroni L. Primary cutaneous CD4+ small/medium sized pleomorphic T-cell lymphoma: A cutaneous nodular proliferation of pleomorphic T lymphocytes of undetermined significance? A study of 136 cases. *Am J Dermatopathol*. 2009;4:317–22.
4. Ally MS, Prasad Hunasehally RY, Rodríguez-Justo M, Martín B, Verdolini R, Attard N, Child F, et al. Evaluation of follicular T-helper cells in primary cutaneous CD4+ small/medium pleomorphic T-cell lymphoma and dermatitis. *J Cutan Pathol*. 2013;40:1006–13.
5. Rodríguez-Pinilla SM, Roncador G, Rodríguez-Peralto JL, Mollejo M, García JF, Montes-Moreno S, et al. Primary cutaneous CD4 small/medium-sized pleomorphic T-cell lymphoma expresses follicular T-cell markers. *Am J Surg Pathol*. 2009;33:81–90.
6. García-Herrera A, Colomo L, Camos M, Carreras J, Balague O, Martínez A, et al. Primary cutaneous small/medium CD4+ T-cell lymphomas: A heterogeneous group of tumors with different clinicopathologic features and outcome. *J Clin Oncol*. 2008;26:3364–71.
7. Laurent C, Fazilleau N, Brousset P. A novel subset of T-helper cells: follicular T-helper cells and their markers. *Haematologica*. 2010;95:356–8.
8. Battistella M, Beylot-Barry M, Bachelez H, Rivet J, Vergier B, Bagot M. Primary cutaneous follicular helper T-cell lymphoma. A new subtype of cutaneous T-cell lymphoma reported in a series of 5 cases. *Arch Dermatol*. 2012;148:832–9.
9. Messegueur F, Gimeno E, Agustí-Mejías A, San Juan J. Primary cutaneous CD4+ small-to medium-sized pleomorphic T-cell lymphoma: Report of a case with spontaneous resolution. *Actas Dermosifiliogr*. 2011;102:636–8.
10. Grogg KI, Jung S, Erickson LA, McClure RF, Dogan A. Primary cutaneous CD-4 positive small/medium-sized pleomorphic T-cell lymphoma: A clonal T-cell lymphoproliferative disorder with indolent behavior. *Mod Pathol*. 2008;21:708–15.

D. Ayala^{a,*}, M.D. Ramón^a, M. Cabezas^b y E. Jordá^a

^a Servicio de Dermatología, Hospital Clínico Universitario de Valencia, Valencia, España

^b Servicio de Anatomía Patológica, Hospital Clínico Universitario de Valencia, Valencia, España

* Autor para correspondencia.

Correo electrónico: dayalca83@hotmail.com (D. Ayala).

<http://dx.doi.org/10.1016/j.ad.2015.10.012>

Calcifilaxis tratada con tiosulfato sódico intralesional



Intralesional Sodium Thiosulfate to Treat Calciphylaxis

Sra. Directora:

La calcifilaxis o arteriopatía urémica calcificante se caracteriza por la calcificación de la capa media de las pequeñas

arterias y arteriolas de la piel, provocando una isquemia cutánea secundaria^{1,2}.

Una mujer de 45 años con insuficiencia renal terminal (IRT) en hemodiálisis desde 2008, secundaria a una glomerulonefritis, consultó por múltiples úlceras en ambos miembros inferiores de 10 meses de evolución, con intenso dolor refractario al uso de opioides. Previamente fue trasplantada renal con rechazo posterior. A la exploración física presentó en los miembros inferiores múltiples úlceras cutáneas con algunas escaras necróticas sobre un fondo de lúcido