



# ACTAS Derma-Sifiliográficas

Full English text available at  
www.actasdermo.org



## CASOS PARA EL DIAGNÓSTICO

### Nódulos y pápulas eritematosas en piernas y rodillas



### Nodules and Erythematous Papules on the Lower Legs and Knees

#### Historia clínica

Mujer de 58 años, con historia de enfermedad pulmonar obstructiva crónica, que consultaba por lesiones cutáneas en ambas piernas y rodillas, que habían aparecido en los últimos 7 días. Las lesiones situadas en ambas piernas eran dolorosas, mientras que algunas de las rodillas eran asintomáticas y las había detectado al observar las otras. Negaba traumatismos e inyección hipodérmica de sustancias. No se acompañaba de síntomas digestivos, respiratorios, fiebre o artralgias. En la exploración física se observaron 15-20 nódulos eritematosos de 20-40 mm en ambas rodillas y piernas, principalmente anteriores (fig. 1). En ambas rodillas también se observaron pápulas aplanadas eritematoanaranjadas de 2-3 mm, algunas agrupadas linealmente.

#### Histopatología

En uno de los nódulos se observó un infiltrado inflamatorio histiocitario hipodérmico (fig. 2), y en una de las pápulas granulomas dérmicos (fig. 3). La tinción de Ziehl-Neelsen fue negativa en ambos casos.

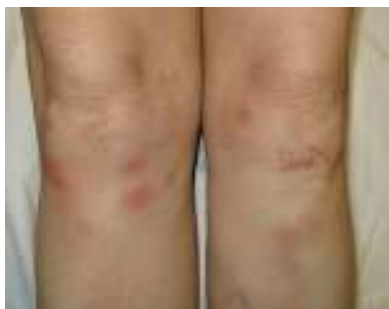

Figura 1

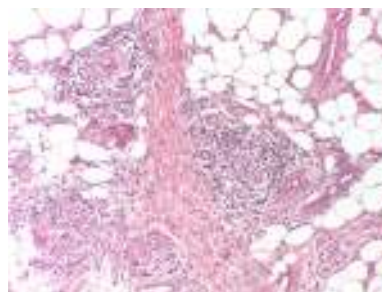


Figura 2 Hematoxilina-eosina  $\times 10$ .

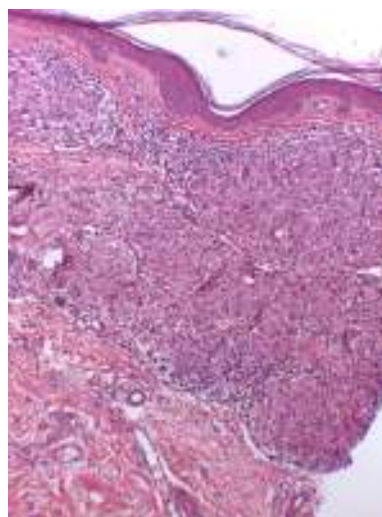


Figura 3 Hematoxilina-eosina  $\times 10$ .

#### Pruebas complementarias

El hemograma, perfil hepático, enzima convertidora de angiotensina, proteína C reactiva y velocidad de sedimentación globular resultaron normales. Los cultivos para bacterias, micobacterias y hongos de ambas lesiones fueron estériles y el Mantoux negativo. La radiografía torácica mostró datos de su enfermedad de base. El estudio oftalmológico fue normal.

¿Cuál es su diagnóstico?

## Diagnóstico

Sarcoidosis: sarcoidosis papulosa de las rodillas (SPR) y eritema nudoso (EN).

## Evolución y tratamiento

Se prescribió ibuprofeno 600 mg/8 h y reposo con miembros en alto. A las 8 semanas ambos tipos de lesiones se habían resuelto. En un año de seguimiento clínico no ha presentado compromiso de otros órganos.

## Comentario

Las manifestaciones cutáneas de la sarcoidosis pueden clasificarse en no específicas, como el EN, y específicas o granulomatosas<sup>1</sup>. La SPR es considerada como una forma intermedia de sarcoidosis papulosa y de las cicatrices<sup>2</sup>. Consiste en pequeñas pápulas eritematomarronáceas en ambas rodillas, con frecuente disposición lineal y apariencia liquenoide<sup>2</sup>. La histología muestra granulomas no caseificantes con escasos linfocitos acompañantes en dermis papilar y, en ocasiones, hipodermis<sup>2,3</sup>. El diagnóstico diferencial ha de realizarse con otras entidades con granulomas no caseificantes: algunos casos de tuberculosis (Ziehl-Neelsen positivos), lepra tuberculoide (caracterizada por la afectación nerviosa), enfermedad de Crohn (difusos, con manguitos de linfocitos, y frecuentes eosinófilos y ulceración) y granulomas a cuerpo extraño. Es frecuente encontrar cuerpos extraños bajo microscopio de luz polarizada<sup>2</sup>, sin que excluyan el diagnóstico de sarcoidosis<sup>2,4</sup>, aunque en nuestro caso no fueron observados. En las formas papulosas de las rodillas, la disposición lineal, la ausencia de cicatriz histológica y de traumatismo relatado por los pacientes, sugiere que los granulomas podrían ser reactivos a cuerpos extraños introducidos mediante microtraumatismos, más que a una respuesta al tejido cicatricial propiamente<sup>2</sup>.

El EN, a pequeño aumento, puede confundirse con otras entidades que afecten predominantemente a los septos adiposos: vasculitis leucocitoclástica (caracterizada por venulitis con necrosis fibrinoide, neutrófilos en la pared vascular y polvo nuclear), tromboflebitis superficial (la inflamación se concentra alrededor de una vena trombosada, sin afectación del lobulillo) y poliarteritis nodosa (la afectación es de arterias musculares, también en dermis). Marcoval et al., encuentran la coexistencia de EN en 11 de 13 pacientes afectados de SPR, considerándola clave en el diagnóstico diferencial de afecciones asociadas a EN. En esta

serie y en el caso de Choi et al.<sup>5</sup>, la sarcoidosis es sistémica, en contraste con nuestro caso. Las pápulas de las rodillas también pueden asociarse a otros nódulos diferentes del EN, como es el caso de Kondo y Nishii, que bajo las pápulas presentaba otras lesiones clínicamente diferentes, con resultado de sarcoidosis subcutánea. Las lesiones maculopapulosas suelen asociarse a formas agudas de sarcoidosis<sup>6</sup> y, en concreto, la SPR parece ser también más frecuente en estas formas de mejor pronóstico<sup>2,3,5</sup>.

En el presente artículo se describe un nuevo caso de SPR acompañado de EN, añadiendo otro ejemplo que argumenta su buen pronóstico, esta vez con clínica exclusivamente cutánea hasta el momento. Aun así, es aconsejable el seguimiento para detectar futuros brotes y/o afectación de otros órganos.

## Conflicto de intereses

Los autores declaran no tener ningún conflicto de intereses.

## Bibliografía

1. English JC 3rd, Patel PJ, Greer KE. Sarcoidosis. *J Am Acad Dermatol.* 2001;44:725-43.
2. Marcoval J, Moreno A, Mañá J. Papular sarcoidosis of the knees: A clue for the diagnosis of erythema nodosum-associated sarcoidosis. *J Am Acad Dermatol.* 2003;49:75-8.
3. Kondo M, Nishii M. Sarcoidosis with both plaques and subcutaneous nodules associated with combination therapy with Peginterferon  $\alpha$ -2a and ribavirin. *Case Rep Dermatol Med.* 2011;2011:741293.
4. Marcoval J, Mañá J, Moreno A, Gallego I, Fortuño Y, Peyrí J. Foreign bodies in granulomatous cutaneous lesions of patients with systemic sarcoidosis. *Arch Dermatol.* 2001;137:427-30.
5. Choi HJ, Oh SH, Chang SE, Moon KC. Papular sarcoidosis limited to the knees: A clue for systemic sarcoidosis. *Int J Dermatol.* 2006;45:169-70.
6. Mañá J, Marcoval J, Graells J, Salazar A, Peyrí J, Pujol R. Cutaneous involvement in sarcoidosis. Relationship to systemic disease. *Arch Dermatol.* 1997;133:882-8.

B. Lozano-Masdemont\*, L. Gómez-Recuero-Muñoz y O. Baniandrés-Rodríguez

*Servicio de Dermatología, Hospital General Universitario Gregorio Marañón, Madrid, España*

\* Autor para correspondencia.

Correo electrónico: [belenmasdemont@gmail.com](mailto:belenmasdemont@gmail.com) (B. Lozano-Masdemont).