

Tratamiento de las manifestaciones mucocutáneas en la telangiectasia hemorrágica hereditaria con láser pulsado Nd:YAG (1.064 nm)



Treatment of the Mucocutaneous Manifestations of Hereditary Hemorrhagic Telangiectasia Using the Nd:YAG Laser (1064 nm)

Sr. Director:

La enfermedad de Rendu-Osler-Weber o telangiectasia hemorrágica hereditaria (THH) se caracteriza por la presencia de epistaxis y múltiples telangiectasias mucocutáneas, asociadas a malformaciones arteriovenosas (MAV) en distintos órganos, como los pulmones, el sistema gastrointestinal y el sistema nervioso central. La prevalencia de la enfermedad varía, con rangos que se sitúan desde 1:5.000 hasta 1:8.000 personas. Se hereda de forma autosómica dominante con una alta penetrancia. La mayoría de los pacientes presentan mutaciones en el gen de la endoglina (ENG) o en el gen *activin receptor-like kinase 1* (ACVRL1). Ambas mutaciones afectan a la señalización del *transforming growth factor beta* (TGFβ), citocina implicada en la angiogénesis^{1,2}. Se ha descrito una mutación en el gen SMAD4, que afecta a una pequeña proporción de los individuos afectados de THH.

Los pacientes con dicha mutación, pueden presentar un síndrome de poliposis juvenil asociado³.

La THH se diagnostica basándose en los criterios de Curaçao, que incluyen: epistaxis (espontánea o recurrente), telangiectasias mucocutáneas múltiples en sitios característicos, afectación visceral (MAV a nivel gastrointestinal, pulmonar, hepático o cerebral) y presencia de al menos un familiar de primer grado afecto de THH. El diagnóstico es definitivo si se cumplen 3 o más criterios, posible si cumplen 2 criterios y poco probable si se cumplen menos de 2 criterios.

Las telangiectasias mucocutáneas suponen el signo más evidente de esta enfermedad y representan no solo un problema estético, sino que son causa de hemorragia hasta en el 27% de los pacientes, hecho que puede alterar de forma notable su calidad de vida. Las lesiones cutáneas son poco frecuentes en la infancia y suelen aparecer tras la segunda década. Aunque hay varias publicaciones acerca del tratamiento con láser de las telangiectasias faciales de diversa índole (idiopática, poiquilodermia de Civatte, rosácea, etc.), son escasas las publicaciones con respecto al tratamiento láser de telangiectasias en pacientes con THH. En el presente estudio exponemos nuestra experiencia en el tratamiento de las manifestaciones mucocutáneas con láser *neodymium: yttrium-aluminum-garnet* (Nd:YAG) de pulso largo.

En total tratamos a 9 pacientes, que fueron referidos al Servicio de Dermatología del Hospital Universitario Cruces, entre enero de 2012 y diciembre de 2014. Las características de los pacientes están recogidas en la [tabla 1](#). Todos los tratamientos fueron llevados a cabo con láser Nd:YAG

Tabla 1 Características clínicas de los pacientes, parámetros del láser y resultados obtenidos

Paciente	Sexo	Edad	Localización	Gen implicado	Número de sesiones y parámetros	Mejoría (% de desaparición) (1 = 0-25%; 2 = 26-50%; 3 = 51-75%; 4 = 76-100%)	Grado de satisfacción (0 = ninguna; 10 = total)	Grado de dolor (0 = nada; 10 = insoportable)
1	Mujer	40	Cara Dedos	ACVRL1	7; Nd:YAG (5-20-115)	4	10	5
2	Mujer	62	Cara Lengua	ACVRL1	4; Nd:YAG (5-15-135)	3	10	7
3	Mujer	60	Cara Dedos	ACVRL1	1; Nd:YAG (5-25-145)	4	10	5
4	Mujer	40	Cara	ACVRL1	1; Nd:YAG (5-20-120)	4	9	1
5	Varón	63	Cara Lengua	ACVRL1	1; Nd:YAG (5-15-125)	3	10	1
6	Varón	63	Cara Lengua	ACVRL1	1; Nd:YAG (5-20-125)	4	10	1
7	Mujer	68	Cara Dedos Lengua	ENG	1; Nd:YAG (5-20-120)	4	5	6
8	Varón	48	Cara	ENG	1; Nd:YAG (3-15-100)	1	1	2
9	Mujer	55	Lengua	ACVRL1	3; Nd:YAG (5-20-135)	4	10	6

Láser Nd:YAG: spot (mm)-pulso (ms)-fluencia (J/cm²).

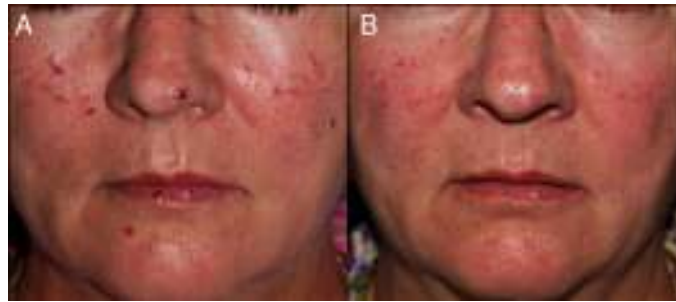


Figura 1 A) Paciente del caso 2: Telangiectasias mucocutáneas en nariz, ambas mejillas y labios. B) Gran aclaramiento de las lesiones tras 4 sesiones de tratamiento.

de pulso largo, que emite luz monocromática de 1.064 nm (Cynergy™, Cynosure, Westford, MA, EE. UU.). Para la protección epidérmica, usamos un sistema de enfriamiento mediante aire frío a niveles de 5-7 (Cryos5®, Zimmer Medizinsysteme GmbH, Neu-Ulm, Alemania).

Solo en 2 casos fue necesario sedación con óxido nitroso (Entonox®). En nuestra experiencia, las lesiones localizadas en los pulpejos son especialmente dolorosas. En un paciente se llevó a cabo anestesia de la mucosa oral con aerosol de lidocaína (Xilonibsa®), para tratamiento de la lengua. El resto de los pacientes toleró bien el tratamiento sin requerir anestesia tópica.

Se consiguió un gran aclaramiento de las lesiones tras un escaso número de sesiones, con una media de 2,2 (rango:

1-7), tanto en lesiones cutáneas (fig. 1) como en mucosas (fig. 2), sin producirse efectos adversos tales como cicatrices, púrpura prolongada o discromías. La paciente 2, presentó un episodio de sangrado tras el tratamiento, que se resolvió tras compresión. Los mejores resultados los obtuvimos con el *spot* de 5 mm, tiempo de pulso entre 15 y 25 ms y fluencia media de 127,5 J/cm² (rango: 115-145 J/cm²). En lo que respecta a las lesiones linguales, cuando se localizaban en la región posterior, tratamos únicamente uno de los laterales en cada sesión por precaución. Se produjo edema postoperatorio, sin provocar clínica de disnea o disfagia. Como tratamiento postoperatorio recomendamos enjuagues antisépticos y prednisona oral a dosis de 0,5 mg/kg durante 3 días para disminuir el edema. En el paciente 8, en el

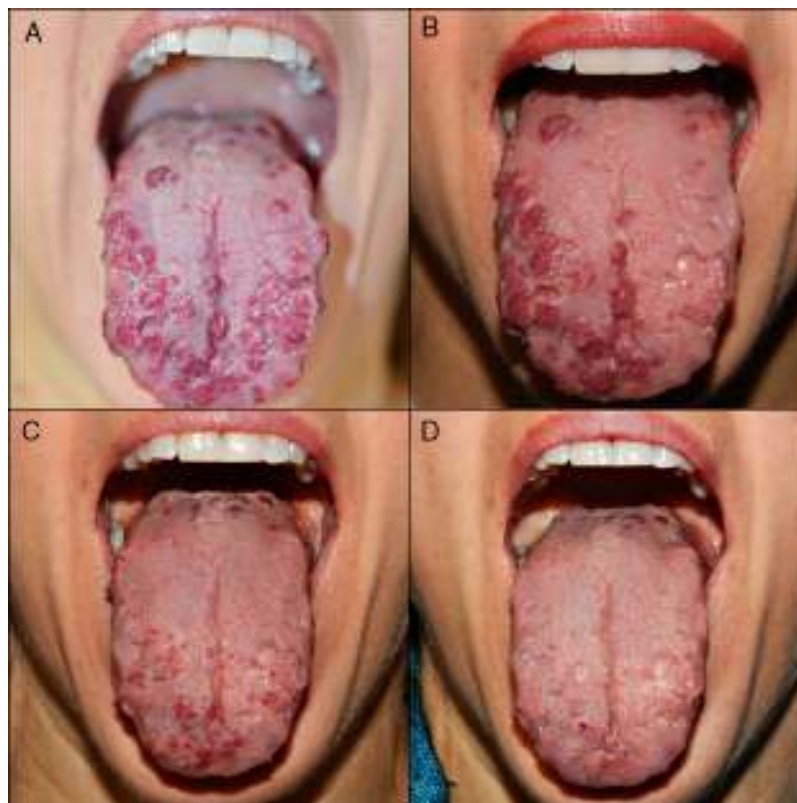


Figura 2 A) Paciente del caso 9: múltiples telangiectasias en mucosa lingual con episodios de sangrado espontáneo. B) Resultado tras una sesión de tratamiento en el borde y dorso izquierdos de la mucosa lingual. Compárese con el lado que no ha sido tratado. C) Resultado tras 2 sesiones de tratamiento de toda la mucosa lingual. D) Resultado final tras 3 sesiones de tratamiento. Gran aclaramiento de las lesiones.

que usamos *spot* de 3 mm con una fluencia probablemente insuficiente, fue en el que obtuvimos un peor resultado. Le propusimos la realización de una nueva sesión que desestimó, ya que solo representaba un problema estético.

En el tratamiento con láser de las telangiectasias mucocutáneas en pacientes con THH, se ha descrito el uso de láser pulsado KTP (532 nm), Nd:YAG (1.064 nm), diodo (810 nm) y láser de colorante pulsado (LCP)⁴⁻⁷. Asimismo, se han comunicado casos tratados con láseres de argón y CO₂, aunque al ser poco específicos para las longitudes de onda de la hemoglobina, presentan mayor riesgo de cicatriz^{8,9}.

En pacientes con THH que han recibido tratamiento con LCP, se ha descrito que son necesarias más sesiones para lograr aclaramiento de las telangiectasias en comparación con aquellos pacientes sin THH. Esto puede ser debido a la estructura aberrante de los vasos en estos pacientes o a una anomalía en el remodelado vascular⁵.

Fernández-Jorge et al. describieron el tratamiento de 3 pacientes con THH mediante un sistema combinado de luz pulsada intensa y láser Nd:YAG. Todos los pacientes del estudio presentaron una mejora cosmética evidente y disminución de los episodios de sangrado¹⁰.

El láser de Nd:YAG representa una forma eficaz de tratamiento de las telangiectasias mucocutáneas en pacientes con THH. En nuestro estudio, fueron necesarias pocas sesiones para obtener excelentes resultados, sin producirse efectos adversos reseñables. No obstante, debido a la progresión natural de la enfermedad, es necesario un seguimiento de estos pacientes y retratamiento de las nuevas lesiones que puedan surgir en caso de ser necesario.

Bibliografía

1. McDonald J, Wooderchak-Donahue W, VanSant Webb C, Whitehead K, Stevenson DA, Bayrak-Toydemir P. Hereditary hemorrhagic telangiectasia: Genetics and molecular diagnostics in a new era. *Front Genet.* 2015;26:1-8.
2. De Miguel R, López-Gutiérrez JC, Boixeda P. Malformaciones arteriovenosas: un reto diagnóstico y terapéutico. *Actas Dermosifiliogr.* 2014;105:328-46.

3. Wain KE, Ellingson MS, McDonald J, Gammon A, Roberts M, Pichurin P, et al. Appreciating the broad clinical features of SMAD4 mutation carriers: A multicenter chart review. *Genet Med.* 2014;16:588-93.
4. Becher GL, Cameron H, Moseley H. Treatment of superficial vascular lesions with the KTP 532-nm laser: Experience with 647 patients. *Lasers Med Sci.* 2014;29:267-71.
5. Halachmi S, Israeli H, Ben-Amitai D, Lapidot M. Treatment of the skin manifestations of hereditary hemorrhagic telangiectasia with pulsed dye laser. *Lasers Med Sci.* 2014; 29:321-4.
6. Fiorella ML, Lillo L, Fiorella R. Diode laser in the treatment of epistaxis in patients with hereditary haemorrhagic telangiectasia. *Acta Otorhinolaryngol Ital.* 2012;32:164-9.
7. Werner A, Bäuml W, Zietz S, Kühnel T, Hohenleutner U, Landthaler M. Hereditary haemorrhagic telangiectasia treated by pulsed neodymium: Yttrium-aluminium-garnet (Nd:YAG) laser (1,064 nm). *Lasers Med Sci.* 2008;23:385-91.
8. Ben-Bassat M, Kaplan I, Levy R. Treatment of hereditary haemorrhagic telangiectasia of the nasal mucosa with the carbon dioxide laser. *Br J Plast Surg.* 1978;31:157-8.
9. Lennox PA, Harries M, Lund VJ, Howard DJ. A retrospective study of the role of the argon laser in the management of epistaxis secondary to hereditary haemorrhagic telangiectasia. *J Laryngol Otol.* 1997;111:34-7.
10. Fernández-Jorge B, del Pozo Losada J, Paradelo S, Martínez-González C, Fonseca E. Treatment of cutaneous and mucosal telangiectases in hereditary hemorrhagic telangiectasia: Report of three cases. *J Cosmet Laser Ther.* 2007;9:29-33.

A. de Quintana-Sancho^{a,*}, J.L. Díaz-Ramón^a,
E. Acebo-Mariñas^a y A. Cánovas-Fernández^b

^a Servicio de Dermatología, Hospital Universitario Cruces, Baracaldo, Vizcaya, España

^b Servicio de Medicina Interna, Hospital Universitario Cruces, Baracaldo, Vizcaya, España

* Autor para correspondencia.
Correo electrónico: adriandeq@gmail.com
(A. de Quintana-Sancho).

<http://dx.doi.org/10.1016/j.ad.2015.06.011>