

Bibliografía

- Hernández MV, Meineri M, Sanmartí R. Skin lesions and treatment with tumor necrosis factor alpha antagonists [Article in English, Spanish]. *Reumatol Clin*. 2013;9:53–6.
- Lee HH, Song IH, Friedrich M, Gaudiard A, Detert J, Röwert J, et al. Cutaneous side-effects in patients with rheumatic diseases during application of tumour necrosis factor-alpha-antagonists. *Br J Dermatol*. 2007;156:486–91.
- Roé E, Puig L, Corella F, García-Navarro X, Alomar A. Cutaneous adverse effects of biological therapies for psoriasis. *Eur J Dermatol*. 2008;18:693–9.
- Newell EL, Jain S, Stephens C, Martland G. Infliximab-induced pityriasis lichenoides chronica in a patient with psoriasis. *J Eur Acad Dermatol Venereol*. 2009;23:230–1.
- Said BB, Kanitakis J, Graber I, Nicolas JF, Saurin JC, Berard F. Pityriasis lichenoides chronica induced by adalimumab therapy for Crohn's disease: Report of 2 cases successfully treated with methotrexate. *Inflamm Bowel Dis*. 2009;16:912–3.
- López-Ferrer A, Puig L, Moreno G, Camps-Fresneda A, Palou J, Alomar A. Pityriasis lichenoides chronica induced by infliximab, with response to methotrexate. *Eur J Dermatol*. 2010;20:511–2.
- Echeverri AF, Vidal A, Cañas CA, Agualimpia A, Tobón GJ, Bonilla-Abadía F. Etanercept-induced pityriasis lichenoides chronica in a patient with rheumatoid arthritis. *Case Rep Dermatol Med*. 2015;2015:168063.
- Bowers S, Warshaw EM. Pityriasis lichenoides and its subtypes. *J Am Acad Dermatol*. 2006;55:557–72.
- Tsianakas A, Hoeger PH. Transition of pityriasis lichenoides et varioliformis acuta to febrile ulceronecrotic Mucha-Habermann disease is associated with elevated serum tumour necrosis factor-alpha. *Br J Dermatol*. 2005;152:794–9.
- Nikkels AF, Gillard P, Pierard GE. Etanercept in therapy multiresistant overlapping pityriasis lichenoides. *J Drugs Dermatol*. 2008;7:990–2.
- Navarro R, Daudén E. Reacciones psoriasiformes paradójicas durante el tratamiento con terapia anti-factor de necrosis tumoral. Manejo clínico. *Actas Dermosifiliogr*. 2014;105:752–61.

C. Martínez-Peinado^{a,*}, M. Galán-Gutiérrez^a,
R. Ruiz-Villaverde^b y R. Solorzano-Mariscal^c

^a Unidad de Gestión Clínica de CMA-Dermatología Médico Quirúrgica y Venereología, Complejo Hospitalario de Jaén, Jaén, España

^b Unidad de Gestión Clínica de Dermatología Médico Quirúrgica y Venereología, Hospital Universitario Virgen de las Nieves, Granada, España

^c Servicio de Anatomía Patológica, Complejo Hospitalario de Jaén, Jaén, España

* Autor para correspondencia.

Correo electrónico: carpeinado@hotmail.es
(C. Martínez-Peinado).

<http://dx.doi.org/10.1016/j.ad.2015.07.011>

Síndrome Erythema Multiforme associated with Phenytoin And Cranial radiation Therapy (EMPACT) en paciente con neoplasia pulmonar



Erythema Multiforme Associated With Phenytoin and Cranial Radiation Therapy (EMPACT syndrome) in a Patient With Lung Cancer

Sr. Director:

El síndrome Erythema Multiforme associated with Phenytoin And Cranial radiation Therapy (EMPACT) fue descrito por primera vez por Ahmed et al. en el año 2004 en una serie de pacientes con dermatosis secundarias a tratamiento con radioterapia holocraneal y fenitoína. El síndrome de Stevens-Johnson (SSJ) y la necrólisis epidérmica tóxica (NET) son dermatosis ampollosas agudas provocadas principalmente por la ingesta previa de fármacos, entre ellos la fenitoína¹.

Varón de 54 años de edad, diagnosticado de un adenocarcinoma pulmonar (T3-4N2M1) con metástasis única intracraneal. Realizó tratamiento con radioterapia holocraneal con una dosis total de 30 Gy (dosis fracción = 300 cGy), finalizando una semana antes del inicio del cuadro cutáneo. El paciente realizaba tratamiento con fenitoína como anticomicial profiláctico y dexametasona oral

desde hacía 5 semanas. A la exploración presentaba lesiones eritemato-edematosas de pequeño tamaño con morfología en diana atípicas y tendencia a confluir en cara, cuello, tronco y raíz de miembros superiores ocupando un 35% de la superficie corporal, con despegamiento cutáneo en las áreas afectadas. Además destacaba una marcada inyección conjuntival, así como una intensa afectación de la mucosa oral con edema labial y lesiones erosivas (fig. 1). La biopsia de una de las lesiones en la región supraclavicular reveló una intensa lesión de interfase, tanto en la epidermis como en el epitelio folicular, con abundantes queratinocitos necróticos, aislados o en grupos, una respuesta inflamatoria moderada de tipo linfocitaria y áreas de desprendimiento epidérmico con necrosis parcial de la epidermis desprendida (fig. 2). Como manejo terapéutico además de la suspensión de la fenitoína y su sustitución por levetiracetam se realizó tratamiento de soporte, presentando el paciente una buena evolución de las lesiones, manteniéndose estable en relación con su proceso neoplásico.

La toma de anticomiciales de manera profiláctica es habitual en pacientes sometidos a radioterapia holocraneal. Al igual que en nuestro caso, el fármaco de elección suele ser la fenitoína, aunque de manera ocasional se emplean otros como carbamazepina, levetiracetam o lamotrigina.

Aunque la aparición de reacciones cutáneas tras la toma de fenitoína ocurre en un 19% de los casos, el desarrollo de manifestaciones cutáneas graves, como el SSJ y NET, es poco frecuente^{1,2}. A pesar de ser inhabitual, es de gran importancia tenerlas en cuenta para evitar posibles complicaciones que puedan poner en peligro la vida del paciente.

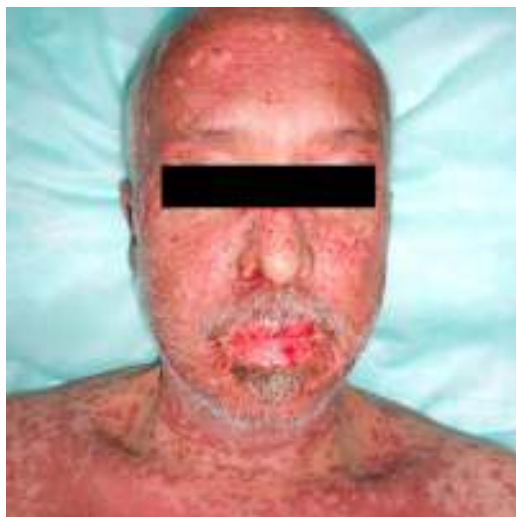

Figura 1 Placas eritemato-edematosas con áreas de despegamiento cutáneo y lesiones erosivas en semimucosa labial.

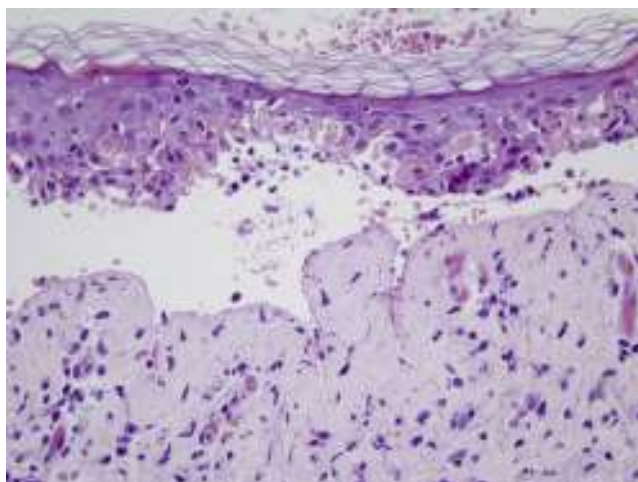


Figura 2 Desprendimiento y necrosis epidérmica con queratinocitos disqueratósicos e infiltrado inflamatorio linfocítico (H&E $\times 10$).

En los últimos años, se ha demostrado que la asociación de radioterapia holocraneal y fenitoína conlleva un incremento en el riesgo de desarrollar lesiones cutáneas que se conoce como síndrome EMPACT³. Sin embargo, solo un pequeño porcentaje de los casos ha presentado manifestaciones cutáneo-mucosas del tipo SSJ o NET tan floridas⁴, como ha sucedido en nuestro paciente, situación que puede llegar a comprometer la vida del sujeto. Esta complicación se presenta como máculas y pápulas eritemato-edematosas inicialmente limitadas al campo de radiación, que posteriormente evolucionan hacia el desprendimiento epidérmico en zonas más amplias (signo de Nikolsky), con importante afectación tanto de la mucosa oral como ocular⁵. La afectación de la mucosa oral fue la manifestación inicial en nuestro caso, indicando la variabilidad de comienzo del cuadro.

Se desconoce la patogénesis, y se ha postulado que la radioterapia podría inducir el déficit de etopóxido hidroxilasa, enzima encargada de eliminar los metabolitos tóxicos de la fenitoína⁶. Más discutida es la posibilidad de una reacción de hipersensibilidad tipo IV a la fenitoína y sus metabolitos, incrementada por la acción de la radioterapia y el déficit en la metabolización de los productos tóxicos del fármaco^{5,7}.

Debido a esto debe valorarse el empleo de levetiracetam o gabapentina como fármacos alternativos tanto de inicio como en sustitución de la fenitoína debido a que su degradación no se lleva a cabo por la misma vía metabólica.

En conclusión, presentamos un caso de síndrome EMPACT con afectación cutánea y de mucosas inusualmente grave. Es necesario valorar de forma individual la introducción de fármacos antimicóticos de manera profiláctica y, en caso de ser imprescindible su administración, debe vigilarse estrechamente la aparición de lesiones cutáneo-mucosas y suspender el fármaco ante el primer síntoma de sospecha.

Bibliografía

- Ahmed I, Reichenberg J, Lucas A, Shehan JM. Erythema multiforme associated with phenytoin and cranial radiation therapy: A report of three patients and review of the literature. *Int J Dermatol*. 2004;43:67-73.
- Ridgway HB, Miech DJ. Erythema multiforme (Stevens-Johnson syndrome) following deep radiation therapy. *Cutis*. 1993;51:463-4.
- Bilgili SG, Calka O, Karadag AS, Burakgazi AZ. EMPACT syndrome. *Cutan Ocul Toxicol*. 2011;30:328-30.
- Fidan E, Fidan M, Ozdemir F, Kavgaci H, Aydin F. Phenytoin- and cranial radiotherapy-induced toxic epidermal necrolysis treated with combination therapy: Systemic steroid and intravenous immunoglobulin. *Med Oncol*. 2012;29:686-9.
- Vern-Gross TZ, Kowal-Vern A. Erythema multiforme, Stevens Johnson syndrome, and toxic epidermal necrolysis syndrome in patients undergoing radiation therapy: A literature review. *Am J Clin Oncol*. 2014;37:506-13.
- Fernández FA, Pintor E, Quesada R, Garcés FJ. Toxic epidermal necrolysis induced by phenytoin and whole brain radiotherapy [Article in Spanish]. *Actas Dermosifiliogr*. 2007;98:483-5.
- Ahmed I, Biswas A, Krishnamurthy S, Julka PK. Toxic epidermal necrolysis in a patient receiving concurrent phenytoin and whole brain and thoracic radiotherapy. *Saudi Med J*. 2014;35:1393-5.

A. Vilas-Sueiro^{a,*}, I. Vázquez-Osorio^b,
J.M. Suárez-Peñaranda^c y D. Sánchez-Aguilar^b

^a Servicio de Dermatología, Complejo Hospitalario Universitario de Ferrol, La Coruña, España

^b Servicio de Dermatología, Complejo Hospitalario Universitario de Santiago, Santiago de Compostela, La Coruña, España

^c Servicio de Anatomía Patológica, Complejo Hospitalario Universitario de Santiago, Santiago de Compostela, La Coruña, España

* Autor para correspondencia.

Correo electrónico: avilassueiro@gmail.com
(A. Vilas-Sueiro).

<http://dx.doi.org/10.1016/j.ad.2015.06.010>