




# ACTAS Derma-Sifiliográficas

Full English text available at  
[www.actasdermo.org](http://www.actasdermo.org)



## REVISIÓN

### Actualización en hidradenitis supurativa (II): aspectos terapéuticos



A. Martorell<sup>a,\*</sup>, F.J. García<sup>b</sup>, D. Jiménez-Gallo<sup>c</sup>, J.C. Pascual<sup>d</sup>, J. Pereyra-Rodríguez<sup>e</sup>,  
L. Salgado<sup>f</sup> y E. Villarrasa<sup>g</sup>

<sup>a</sup> Servicio de Dermatología, Hospital de Manises, Valencia, España

<sup>b</sup> Servicio de Dermatología, Hospital Universitario del Sureste, Arganda del Rey, Madrid, España

<sup>c</sup> Unidad de Gestión Clínica de Dermatología, Hospital Universitario Puerta del Mar, Cádiz, España

<sup>d</sup> Hospital General de Alicante, Alicante, España

<sup>e</sup> Hospital Virgen del Rocío, Sevilla, España

<sup>f</sup> Complejo Hospitalario de Pontevedra, Pontevedra, España

<sup>g</sup> Hospital de Santa Creu i Sant Pau, Barcelona, España

Recibido el 4 de mayo de 2015; aceptado el 30 de junio de 2015

Disponible en Internet el 12 de agosto de 2015

#### PALABRAS CLAVE

Hidradenitis  
supurativa;  
Acné inversa;  
Cirugía;  
Terapia biológica;  
Terapia sistémica;  
Adalimumab

#### KEYWORDS

Hidradenitis  
suppurativa;  
Acne inversa;  
Surgery;

**Resumen** A pesar de la importancia y de la gravedad de la hidradenitis supurativa, el tratamiento de esta enfermedad no se encuentra bien definido. Hoy en día, la hidradenitis es considerada una enfermedad cutánea que principalmente en las formas moderadas y severas se asocia a un marcado componente inflamatorio sistémico. Por lo tanto, el tratamiento de esta enfermedad irá enfocado hacia un manejo sistémico del control de la inflamación, que ocasionalmente irá acompañado de la intervención quirúrgica para reducir la carga de inflamación localizada en la piel.

Los recientes avances en el conocimiento de la enfermedad se han acompañado de novedades terapéuticas, especialmente representadas por el desarrollo de ensayos clínicos de determinadas terapias biológicas, principalmente adalimumab, orientados al tratamiento específico de esta enfermedad.

En la presente revisión se pretende analizar las diferentes alternativas terapéuticas existentes en el manejo de la hidradenitis supurativa.

© 2015 Elsevier España, S.L.U. y AEDV. Todos los derechos reservados.

#### Update on Hidradenitis Suppurative (Part II): Treatment

**Abstract** Although hidradenitis suppurativa is a common and serious skin condition, its treatment is not well established. It is now accepted that the moderate and severe forms of the disease are associated with marked systemic inflammation. The goal of treatment in hidradenitis suppurative is therefore to achieve systemic control of inflammation. In some cases, surgery

\* Autor para correspondencia.

Correo electrónico: [antmarto@hotmail.com](mailto:antmarto@hotmail.com) (A. Martorell).

Biologic therapy;  
Systemic treatment;  
Adalimumab

may also be necessary to reduce the severity of the manifestations of cutaneous inflammation. Recent advances in our understanding of hidradenitis suppurativa have been accompanied by the emergence of novel approaches to its treatment, including the use of certain biologic drugs. Several clinical trials have been undertaken to test the effects of biologics (mainly adalimumab) in this setting. In this review, we analyze the different treatments available for hidradenitis suppurativa.

© 2015 Elsevier España, S.L.U. and AEDV. All rights reserved.

## Introducción

La hidradenitis supurativa (HS) es considerada en la actualidad una enfermedad inflamatoria del folículo pilosebáceo en la que subyace un desequilibrio del sistema inmunológico, en una persona predispuesta genéticamente. Sobre este actúan determinados factores exógenos desencadenantes o agravantes que modifican el curso de la enfermedad<sup>1,2</sup>.

La asociación con enfermedades autoinmunes y autoinflamatorias, como el pioderma gangrenoso y la enfermedad de Crohn (fig. 1)<sup>1</sup>, junto con los hallazgos obtenidos en ensayos clínicos y de laboratorio han probado la existencia de un desequilibrio inmunológico en la HS, y por lo tanto apunta a un mal control de la respuesta inflamatoria en torno a los folículos pilosos de las grandes áreas intertriginosas corporales.

La HS supone un verdadero reto terapéutico, en el que el dermatólogo deberá ser la persona encargada de la toma de decisiones con respecto a las necesidades terapéuticas del paciente.

## Medidas generales

Existen una serie de medidas generales encaminadas a reducir situaciones desencadenantes de brotes, que incluyen la suspensión del tabaco, la reducción de peso, el control de factores de riesgo cardiovascular, el evitar el uso de irritantes en la zona afectada y el aconsejar la depilación láser frente al uso de rasuradoras<sup>1</sup>. Estas medidas deben de ir acompañadas de un adecuado apoyo psicológico, que en ocasiones requerirá de atención especializada.

## Tratamiento local

Dentro del tratamiento local no invasivo destaca la clindamicina tópica al 0,1% aplicada cada 12 h para pacientes con lesiones localizadas Hurley I o Hurley II leve<sup>1-3</sup>. En un ensayo clínico se comparó clindamicina tópica frente a tetraciclina oral a dosis de 500 mg/12 h, sin encontrarse diferencias significativas de superioridad del tratamiento oral<sup>4</sup>. Otro tratamiento tópico a destacar es el uso de resorcinol al 15% en pacientes con HS Hurley I o II que ha mostrado efecto sobre la disminución del dolor y el tiempo de duración de las lesiones inflamatorias<sup>1-3</sup>. El tratamiento local invasivo por excelencia lo constituye el uso de corticoides intralesionales, siendo el más utilizado acetónido de triamcinolona de liberación lenta (acetónido de triamcinolona DEPOT 40 mg/ml). En lesiones agudas y localizadas la

infiltración con acetónido de triamcinolona consigue la remisión del nódulo inflamatorio en 48-72 h<sup>1</sup>.

## Terapias sistémicas/biológicas de primera línea

Se consideran como primera línea a aquellas terapias que según los datos publicados muestran mejores resultados y un nivel de evidencia más elevado.

### Tratamientos sistémicos

#### Clindamicina oral asociada a rifampicina oral

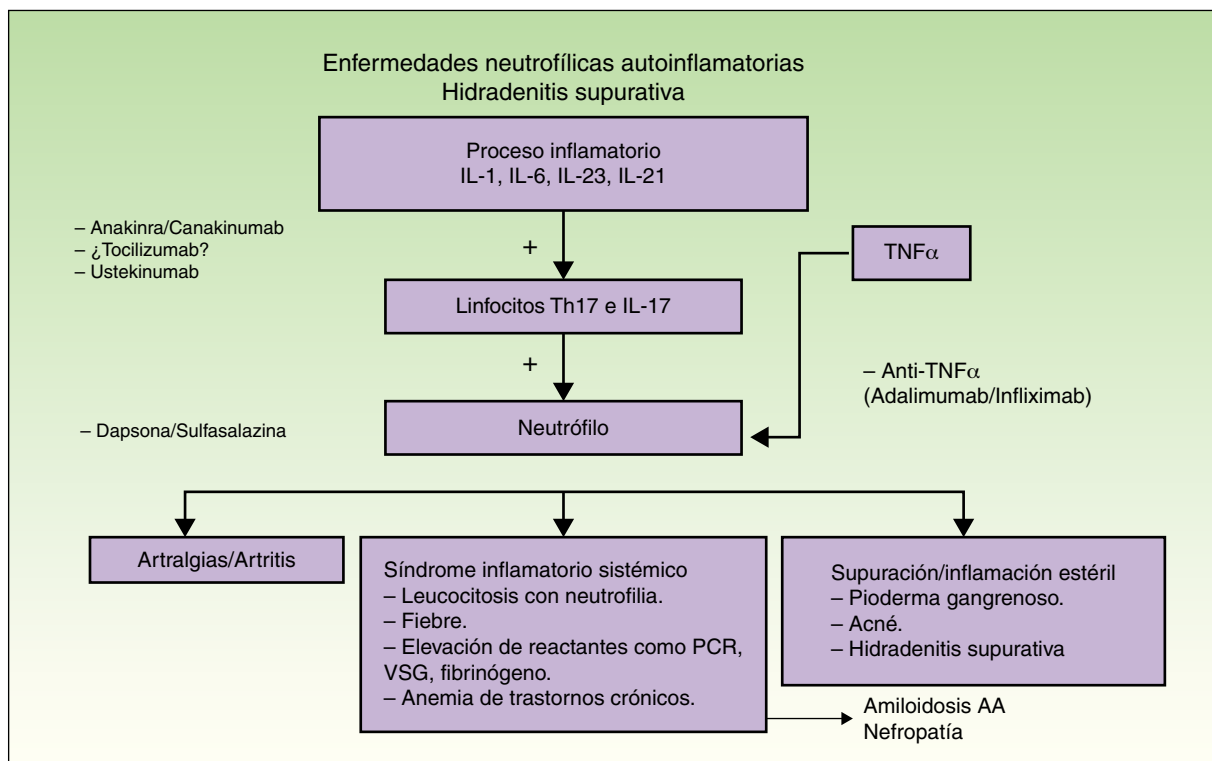
La asociación de clindamicina 300 mg/12 h y rifampicina 300 mg/12 h durante 10 semanas es uno de los tratamientos más utilizados como inductor de remisión en HS de cualquier estadio de Hurley<sup>1</sup>. Todas las series de casos, incluyendo una publicación con 116 pacientes, destacan el efecto beneficioso de la asociación<sup>5,6</sup>. Este efecto terapéutico se debe al efecto antiinflamatorio de estos antibióticos, y a su probable capacidad para destruir el biofilm comentado previamente. El efecto adverso más frecuente son las molestias gastrointestinales y la diarrea, habitualmente de carácter leve, por lo que se trata de una combinación bien tolerada<sup>1</sup>.

Otros antibióticos utilizados son la doxiciclina o minociclina y asociaciones de rifampicina a moxifloxacino y/o metronidazol, con respuesta variable<sup>1-3</sup>.

#### Acitretina oral

El uso de acitretina se justifica con la presencia de hiperplasia psoriasiforme en la etiopatogenia de la HS. Con respecto a este fármaco, destaca la publicación de Matusiak et al.<sup>7</sup> en 2014 de una serie de 17 pacientes que tratan con dosis de acitretina de  $0,56 \pm 0,08$  mg/kg/día. De los 17 pacientes solo 9 finalizan los 9 meses de tratamiento, y 8 de los 17 pacientes (47%) obtienen una reducción mayor o igual del 50% en el *HS Severity Index* (HSSI). Los autores destacan el uso de acitretina como una opción prometedora para el manejo de la HS, aunque la pauta de dosis altas es un inconveniente para la tolerancia del tratamiento.

Cabe mencionar que isotretinoína no ha demostrado ser un buen fármaco para el tratamiento de la HS. Esto puede ser explicado porque su efecto principal es la atrofia de la glándula sebácea de aquellos casos con hipertrofia de la misma, como el acné juvenil, y que no aparece en los casos con HS<sup>1,7</sup>.



**Figura 1** Inmunología, clínica y dianas terapéuticas de las enfermedades neutrofílicas autoinflamatorias.

### Dapsona

La dapsona es una sulfona con efecto antibacteriano y antiinflamatorio, fundamentalmente antineutrófilico. Se trata de un fármaco no teratogénico que en un estudio de 24 pacientes con HS y tratados a dosis de 50-200 mg/día, hasta un 38% de los pacientes con estadio de gravedad Hurley I y II presentaron mejoría clínica significativa<sup>8,9</sup>.

### Tratamientos biológicos

Basado en los niveles de evidencia, las terapias biológicas anti-TNF- $\alpha$  más eficaces en el tratamiento de la HS son el adalimumab y el infliximab<sup>10</sup>.

### Adalimumab

El adalimumab es el fármaco que tiene mayor evidencia científica en el tratamiento de la HS incluyendo ensayos clínicos aleatorizados, siendo considerado el tratamiento más específico de esta enfermedad<sup>10-12</sup>. Actualmente, y basado en los datos publicados, es el fármaco central del tratamiento de la HS Hurley II refractaria o moderada-severa y Hurley III.

El dermatólogo está acostumbrado al uso de terapias biológicas en la psoriasis cutáneo-articular, en la que se usan dosis de adalimumab establecidas para esta enfermedad (pauta habitual: semana 0 80 mg; semana 1 40 mg; posteriormente 40 mg cada 2 semanas). Sin embargo, existen claras diferencias entre la psoriasis y la HS, principalmente en forma de nivel de actividad inflamatoria (tabla 1). En el otro espectro de la inflamación TNF-alfa dependiente, el digestólogo encargado de manejar la enfermedad inflamatoria intestinal (EII), principalmente la enfermedad de Crohn, usa dosis que duplican las utilizadas en psoriasis, ya que esta

presenta una mayor carga de inflamación (pauta habitual: semana 0 160 mg; semana 2 80 mg; posteriormente dosis de 40 mg con una frecuencia semanal o cada 2 semanas según el caso). Partiendo de los últimos hallazgos observados,

**Tabla 1** Diferencias entre psoriasis cutánea e hidradenitis supurativa que van a influir sobre el tratamiento de la hidradenitis

Psoriasis cutánea	Hidradenitis supurativa
Menos inflamatoria y más fácil de controlar	Más inflamatoria y más difícil de controlar
No duele aunque puede picar	Dolorosa y supurativa (maloliente y mancha la ropa)
No invalidante (salvo artritis psoriásica) y no desarrolla cicatrices	Invalidante y deja cicatrices permanentes
Menor afectación de la calidad de vida	Mayor afectación de la calidad de vida
No capacidad de degenerar en cáncer	Cancerización (inflamación crónica) predominantemente en localización perianal y glúteos
Terapia clásica y biológica (en ficha técnica y existencia de estudios con mayor nivel de evidencia)	Adalimumab, único tratamiento con recomendación de la Asociación Europea del Medicamento para su tratamiento tras finalización de ensayos clínicos

	Psoriasis	vs	Hidradenitis supurativa
IL-1	4		31
TNF $\alpha$	1		5

\*Nota: Los niveles tanto de TNF $\alpha$  como de IL-1 están incrementado en número de veces de forma clara en hidradenitis supurativa comparado con psoriasis.

**Figura 2** Niveles comparativos de citoquinas pro-inflamatorias en piel de pacientes con hidradenitis supurativa y psoriasis (expresado en número de veces incrementado).

actualmente la HS se encuentra más cerca del espectro inflamatorio de la EII que de la psoriasis, por lo que en la HS necesitamos dosis superiores a las que habitualmente se han utilizado en dermatología, y la respuesta esperada será similar a la que el digestólogo se encuentra en la EII.

Así, los últimos ensayos publicados de adalimumab y HS han demostrado que el manejo de esta enfermedad requiere, tal y como ocurre en la EII, de dosis de inducción y de mantenimiento más altas que en psoriasis para un mejor control de la enfermedad (pauta propuesta: semana 0 160 mg; semana 2 80 mg; a partir de la semana 4 40 mg semanal)<sup>12-15</sup>. Esto se puede justificar por los niveles detectados de TNF- $\alpha$  más altos en piel con HS frente a psoriasis (fig. 2)<sup>16</sup>.

De la misma forma, las publicaciones de datos de eficacia terapéutica se acercan más a los observados en la EII que en la psoriasis. Así, en un estudio español retrospectivo con fármacos biológicos en HS la remisión completa y persistente se obtuvo en aproximadamente el 15% de los pacientes, y la respuesta parcial aproximadamente en el 50%<sup>14</sup>. Los datos de este trabajo deben interpretarse con cautela, dado que en la mayoría de los casos se han utilizado pautas de adalimumab inferiores a las recomendadas para HS y EII.

En este sentido, en un ensayo clínico aleatorizado doble ciego y controlado con placebo en 154 pacientes con HS moderada a severa que no respondían o eran intolerantes a antibióticos de la familia de las tetraciclinas, se obtuvo respuesta clínica a la semana 16 en el 17,6% de los pacientes con adalimumab 40 mg semanal, 9,6% en el grupo de adalimumab cada 2 semanas (pauta de psoriasis) y 3,9% en el grupo de placebo<sup>12</sup>.

Más recientemente, en un ensayo clínico aleatorizado controlado con placebo fase 3 (PIONEER II)<sup>15</sup>, con 326 pacientes, se utilizó adalimumab a dosis de inducción de 160 mg (semana 0), 80 mg (semana 2) y 40 mg semanalmente comenzando en la semana 4. Se evaluó la respuesta mediante el *Hidradenitis suppurativa Clinical Response* (HiSCR), que se define como una reducción  $\geq 50\%$  en el recuento de lesiones inflamatorias (abscesos y nódulos inflamatorios) y no incremento en abscesos o fístulas drenantes. En la semana 12 adalimumab fue significativamente superior a placebo en alcanzar el objetivo primario HiSCR, con respuesta satisfactoria en más del 50% de los casos tratados con esta terapia biológica. A su vez, la eficacia se observó a las 2 semanas de tratamiento, y los efectos adversos fueron comparables a placebo y consistentes con el perfil de seguridad conocido de adalimumab.

### Infliximab

Infliximab es el fármaco biológico que se ha utilizado de forma clásica para el manejo de la HS y es considerado, tras adalimumab, un fármaco con un elevado nivel de evidencia<sup>17</sup>. Como ocurre con adalimumab obtiene mejor respuesta en la pauta intensificada a dosis de 5 mg/kg mensual<sup>17</sup> (pauta: dosis de 5 mg/kg en la semana 0, 2, 6 y posteriormente mensual). El principal inconveniente frente a adalimumab es la necesidad de uso de pautas intensificadas, ya que los pacientes mayoritariamente tienen sobrepeso u obesidad, unido al hecho de la necesidad del hospital de día para su infusión. No existen estudios acerca del desarrollo de anticuerpos antifármaco en el tratamiento de HS con infliximab, pero posiblemente esta sea una de las causas de pérdida de eficacia en los casos en los que esto ocurre.

### Tratamientos sistémicos/biológicos de segunda línea

Se consideran como terapias de segunda línea aquellos fármacos con menor nivel de evidencia y/o resultados menos favorables en las series publicadas.

### Terapia sistémica

#### Fármacos con diana terapéutica hormonal

Se han publicado casos aislados y series de casos de respuesta terapéutica con anticonceptivos que incluyen acetato de ciproterona y con fármacos antiandrógenos como finasteride<sup>6,18</sup>. Randhawa et al. publicaron una serie de 3 casos con respuesta favorable de finasteride en HS en edad pediátrica<sup>19</sup>.

Scheinfeld consideró en su publicación sobre el tratamiento de la HS en 350 pacientes que una alternativa interesante a estudiar sería el uso de dutasteride a dosis de 0,5 mg/día, dado que bloquea la isoenzima 2 de la 5- $\alpha$  reductasa de forma más potente que finasteride, y también la isoenzima 1 (más activa en la piel) la cual finasteride no bloquea<sup>6,18</sup>. No existen publicaciones del uso de dutasteride en HS.

#### Corticoides sistémicos

Los corticoides sistémicos producen mejoría clínica de los pacientes con HS, al igual que ocurre en otras enfermedades inflamatorias. Sin embargo, por sus efectos adversos a largo plazo su uso se limita a ciclos cortos de tratamiento. No existen pautas estandarizadas para el tratamiento de la HS<sup>6,18</sup>.

#### Ciclosporina

Ciclosporina es un potente inmunosupresor inhibidor de la calcineurina con gran actividad en las enfermedades inflamatorias de la piel. Su diana son los linfocitos T, la IL-2 y el TNF $\alpha$ . A diferencia de cómo ocurre en psoriasis, existen únicamente varios casos aislados en la literatura científica donde muestra eficacia en pacientes con HS severa<sup>1</sup>. Es un fármaco que sería recomendable estudiar mediante ensayos clínicos para valorar mejor su papel en esta enfermedad.

### Metotrexato

Metotrexato está descrito como un fármaco ineficaz cuando se utiliza solo en HS<sup>20</sup>; sin embargo, no ha sido estudiado ampliamente. Es un fármaco muy asociado a los anti-TNF $\alpha$  y por tanto con un gran respaldo científico en cuanto a la seguridad de asociación. De esta manera sería interesante valorar el efecto sinérgico con adalimumab y como «protector» del efecto terapéutico en el tiempo de adalimumab, como ocurre en psoriasis.

### Alitretinoína

La alitretinoína es un retinoide muy interesante a investigar en el tratamiento de la HS por varios motivos: el tiempo de teratogenicidad comparado con acitretina, y que permite tratar a mujeres en edad fértil, y el mayor efecto inmunomodulador frente a acitretina por el efecto retinoide. Aunque es un fármaco con un precio considerable, no supera el precio de los biológicos, y tampoco es un fármaco inmunosupresor.

Con respecto a la alitretinoína existe una publicación italiana con 14 pacientes donde obtienen mejoría clínica significativa en el 78,5% a la dosis de 10 mg/día durante 24 semanas<sup>21</sup>. Sería a su vez interesante explorar la respuesta a dosis de 30 mg/día.

### Otros tratamientos

La *metformina* a dosis de 500 mg cada 8 h<sup>1</sup>, la sulfasalazina con una dosis de 500 mg/día y se aumenta 500 mg cada semana hasta llegar a la administración de 1 g/12 h,<sup>1</sup> y el tacrolimus<sup>22</sup> son otras de las posibles alternativas terapéuticas con un grado de evidencia menor en HS.

### Terapia biológica

#### Anakinra/canakinumab

Anakinra es un antagonista del receptor de la IL-1. Aunque está indicado en artritis reumatoide su uso está quedando fundamentalmente como fármaco huérfano para enfermedades autoinflamatorias. La IL-1 es una citoquina pro-inflamatoria muy relacionada con la inflamación estéril y los neutrófilos<sup>1,23</sup>. Por este motivo, este fármaco tiene como efecto indeseable la posibilidad de neutropenia. Se ha descrito respuesta terapéutica en HS en casos aislados y en un estudio abierto con 6 pacientes<sup>1</sup>. Sin embargo, también se han publicado fallos de respuesta en HS<sup>1</sup>. Esto puede ser secundario a los elevados niveles de IL-1 detectados en lesiones de HS y debido a este motivo puede que el fármaco sea insuficiente para obtener respuesta en algunos pacientes (fig. 2). Se utiliza normalmente a dosis de 100 mg/día mediante una inyección subcutánea. También se ha publicado un caso con respuesta terapéutica a dosis de 200 mg/día<sup>1</sup>. El principal problema son las reacciones locales que provoca, aunque normalmente mejoran tras 4 semanas de tratamiento. Anakinra no se debe asociar a fármacos biológicos anti-TNF $\alpha$ .

Canakinumab es un anticuerpo monoclonal anti-IL-1 beta del isotipo IgG1/ $\kappa$  completamente humano. Canakinumab se une con alta afinidad específicamente a la IL-1 beta humana y neutraliza su actividad biológica mediante el bloqueo de la interacción con los receptores IL-1, lo que permite prevenir la producción de mediadores inflamatorios. Está indicado

en síndromes autoinflamatorios, artritis idiopática juvenil sistémica y gota artrítica. Tiene la ventaja frente a anakinra de que utiliza la vía subcutánea cada 4 u 8 semanas. Existe una publicación de respuesta terapéutica satisfactoria en un caso de HS asociada a pioderma gangrenoso<sup>23</sup>. Sin embargo, su alto precio impide un estudio más amplio en HS.

#### Ustekinumab

Ustekinumab es un fármaco biológico cuya diana terapéutica es la subunidad p40 de la IL-12/IL-23. Ustekinumab ha mostrado eficacia en el tratamiento de la HS en casos aislados<sup>1</sup>. Probablemente sea también más eficaz como ocurre con adalimumab e infliximab con la pauta intensificada a dosis de 90 mg cada 2 meses, y así lo muestra una de las publicaciones donde fue ineficaz a la dosis de psoriasis<sup>25</sup>.

### Tratamiento quirúrgico

La cirugía está indicada en nódulos y fístulas aisladas, y en casos severos extensos que no responden a tratamientos médicos<sup>1,26,27</sup>. No obstante, no existen hasta el momento ensayos clínicos que evalúen su efectividad<sup>27</sup>. A su vez, en los datos publicados, si bien parece que la cirugía obtiene buenos resultados en las formas más leves, las formas moderadas y severas, con gran carga inflamatoria cutánea y sistémica, muestran elevadas tasas de recurrencia en pacientes tratados mediante cirugía de forma aislada.

Existen varias técnicas quirúrgicas:

1. Incisión y drenaje.
2. *Deroofing* («destechamiento») y marsupialización.
3. Extirpación localizada.
4. Extirpación amplia.

El tipo de cirugía y los márgenes serán seleccionados en función de la zona y del grado de afectación.

*Cuidados preoperatorios:* es recomendable disminuir la inflamación de manera previa en los casos donde exista mucha inflamación y los márgenes no sean claros. En casos leves y moderados puede ser suficiente un ciclo de antibióticos durante 10-12 semanas, pudiendo añadir un ciclo corto de corticoides orales. En casos severos pueden emplearse prednisona a dosis de 40-60 mg/día, 2-3 días, y posteriormente en dosis descendiente unos 10-12 días más. También se han empleado ciclosporina o incluso anti-TNF. Siempre es recomendable añadir medidas higiénico-dietéticas generales.

#### Incisión y drenaje

Se trata de un procedimiento sencillo, que puede realizarse en consulta bajo anestesia local y suele producir un rápido alivio del dolor de nódulos aislados. Sin embargo, la recidiva es la norma<sup>28,29</sup>.

Una modificación de esta ha sido descrita como «*punch-desbridamiento*»<sup>30</sup>. Con un sacabocados de 5-7 mm se realiza una incisión profunda centrada sobre una unidad pilosebácea inflamada, seguido de un desbridamiento por presión alrededor y posterior curetaje. El objetivo es extraer los restos de la glándula sebácea y/o del folículo que contiene

las células que se han involucrado en la generación de fistulas y tractos fibrosos. Los datos preliminares sugieren una baja tendencia a las recidivas.

### Deroofing

El «destechamiento» y marsupialización es una técnica sencilla, que como la anterior podemos realizar en la misma consulta<sup>31</sup>. Con ayuda de una sonda o mosquito vamos transfixiando el trayecto fistuloso o el techo de un nódulo, y retiramos este tejido con la ayuda de una tijera, electrobisturí o radiofrecuencia; exponemos así el lecho de la lesión, realizando curetaje del mismo. Posteriormente las lesiones curan por segunda intención. Esta técnica es adecuada para lesiones recurrentes, dolorosas en estadios I o II, obteniendo aceptables resultados cosméticos. En torno al 17% de las lesiones así tratadas recurren en una media de 4,6 meses<sup>31,32</sup>.

### Exéresis localizada

Presenta las mismas ventajas e inconvenientes que la incisión y drenaje.

### Exéresis amplia

Consiste en la extirpación de toda un área afectada con márgenes quirúrgicos amplios, más allá de las zonas visibles. En combinación con medidas y tratamientos médicos es la opción que más probabilidades tiene de lograr el control de la enfermedad en pacientes con enfermedad crónica y extensa fase III<sup>1-29</sup>. El defecto creado puede reconstruirse mediante cierre simple, colgajos locales o libres, injertos, expansores tisulares o simplemente el cierre por segunda intención<sup>33</sup>. Siempre que se aseguren márgenes adecuados, el método de reconstrucción no influye en las recidivas y debe ser elegido en función del tamaño y localización de la zona extirpada<sup>34,35</sup>. Se aconsejan unos márgenes entre 0,5 cm (axila) a 1,5 cm, siendo también importante la exéresis en profundidad hasta la fascia o al menos a 5 mm de la grasa, para asegurar la extirpación de las espirales profundas de las glándulas apocrinas. No obstante, la extirpación con márgenes no asegura la ausencia de recurrencia en territorios apocrinos a distancia.

Aunque algunos autores desaconsejen el uso del cierre primario por alto riesgo de recidiva (entre 54% y 69,9% frente 13% de injertos y el 18% de colgajos locales), tales diferencias se atribuyen al mayor número de márgenes afectados o resecciones incompletas<sup>26</sup>. Con todo, existen amplias diferencias en las tasas de recidiva asociadas a los diferentes sistemas de reconstrucción, siendo muy difícil la comparación entre las diferentes modalidades debido a la propia naturaleza de la enfermedad y el número de técnicas. Sin embargo, algunos estudios han evaluado las tasas de recidivas en función de la localización, observando que en la axila (3%) y el área perianal (0%) ocurre menos frecuentemente que en el área inguinoperineal (37%) y submamaria (50%), hecho que sugiere que puede estar en relación

con la mayor extensión de glándulas apocrinas en estas zonas<sup>26</sup>.

La asociación de *Vacuum Assisted Closure* (VAC) consiste en un sistema de vacío que favorece la presión negativa, lo que incrementa flujo sanguíneo, aumenta el tejido de granulación y facilita el drenaje de la herida, disminuyendo la carga bacteriana. Su empleo en defectos extensos ha demostrado mejores resultados y menores tasas de recidiva<sup>36</sup>.

### Láseres y luces

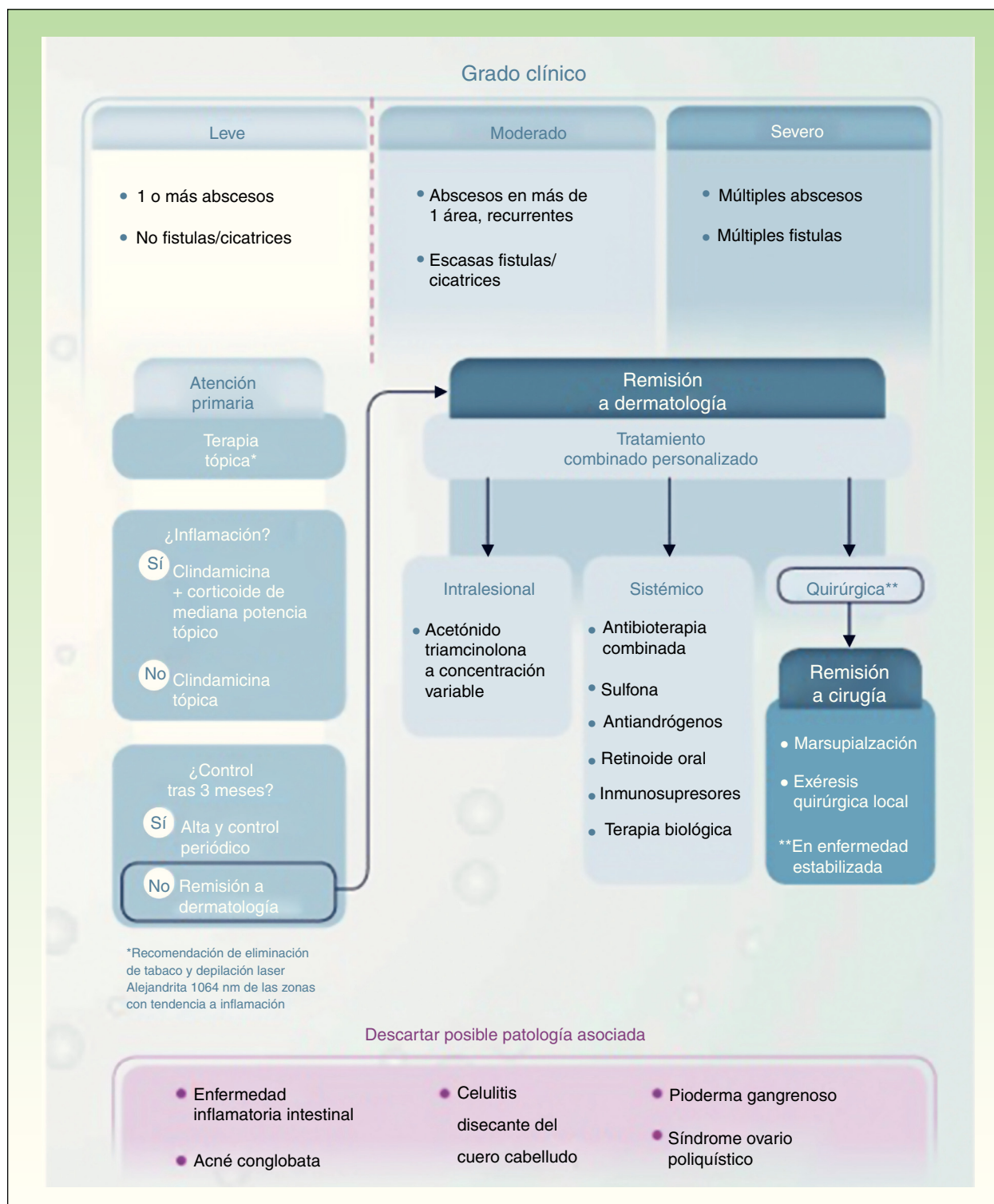
Se han empleado diversos equipos con resultados variables. El láser de CO<sub>2</sub> induce mejoría mediante la vaporización de las lesiones al llegar hasta la grasa subcutánea profunda o la fascia. Las recurrencias son bajas<sup>37</sup>. Los láseres para depilación, al igual que la IPL, también mejoran las lesiones al disminuir el número de folículos filosos y el proceso inflamatorio asociado<sup>38</sup>. También el láser Nd:YAG 1064 ha demostrado ser eficaz en pacientes con estadios Hurley II y III<sup>39</sup>. Por último, ha aumentado el número de publicaciones que emplean la terapia fotodinámica en series de casos<sup>40-42</sup>. Sin embargo, los resultados han sido dispares, y las tasas de recurrencia son elevadas<sup>1,26</sup>. Con todo, la pauta de tratamiento no ha sido estandarizada.

### Otros tratamientos

La radioterapia ha sido empleada en el pasado, aunque hoy día está en desuso por el riesgo de desarrollo de neoplasias y la existencia de otras alternativas<sup>43</sup>. Los estudios clásicos muestran tasas de remisión completa del 38% y mejoría en el 40% de los casos. La crioterapia en el manejo de los nódulos dolorosos o la crioinflación (aplicación de nitrógeno líquido sobre pequeños tractos fistulosos a través de una aguja que sigue la fístula y posteriormente realizando 2 ciclos de congelamiento de toda el área) se ha mostrado efectiva en algunos casos aislados<sup>43,44</sup>. Desafortunadamente, requiere un tiempo de recuperación prolongado y se asocia a dolor importante.

### Conclusiones: hacia un algoritmo terapéutico

Tras la revisión de las diferentes alternativas terapéuticas se concluye que: a) la HS es un trastorno inflamatorio crónico cutáneo que, principalmente en las formas moderada y severa, se asocia a un importante componente sistémico que debe ser controlado médicamente; b) la HS es un proceso inflamatorio cuyo tratamiento resultará de la combinación de tratamientos tópicos y sistémicos/biológicos, y que ocasionalmente precisará en algún caso de una intervención quirúrgica de menor o mayor complejidad; y c) el equipo formado por el médico de atención primaria, el cirujano, el equipo de enfermería y el dermatólogo, bajo la coordinación de este último, y con la colaboración puntual de otras especialidades como la psicología y la gastroenterología, entre otros, permitirá establecer tratamientos personalizados que ayudarán a optimizar el manejo de este invalidante cuadro (fig. 3)<sup>45</sup>. Los recientes resultados obtenidos del uso de adalimumab en la HS, unido a la reciente aprobación por parte de la asociación europea del medicamento (EMA) como



**Figura 3** Algoritmo terapéutico de hidradenitis suppurativa.

Fuente: Martorell<sup>45</sup>.

primer tratamiento específico para esta enfermedad, nos ayudará en el manejo de aquellos casos que precisen de un tratamiento de mantenimiento para alcanzar un control óptimo de la inflamación.

### Conflicto de intereses

Los autores declaran que no tienen ningún conflicto de intereses.

## Bibliografía

1. Fimmel S, Zouboulis CC. Comorbidities of hidradenitis suppurativa (acne inversa). *Dermatoendocrinol.* 2010;2:9–16.
2. Zouboulis CC, Desai N, Emtestam L, Hunger RE, Ioannides D, Juhász I, et al. European S1 guideline for the treatment of hidradenitis suppurativa/acne inversa. *J Eur Acad Dermatol Venereol.* 2015;29:619–44.
3. Hughes R, Kelly G, Sweeny C, Lally A, Kirby B. The medical and laser management of hidradenitis suppurativa. *Am J Clin Dermatol.* 2015;16:111–23.
4. Jemec GB, Wendelboe P. Topical clindamycin versus systemic tetracycline in the treatment of hidradenitis suppurativa. *J Am Acad Dermatol.* 1998;39:971–4.
5. Gener G, Canoui-Poitrine F, Revuz JE, Faye O, Poli F, Gabison G, et al. Combination therapy with clindamycin and rifampicin for hidradenitis suppurativa: A series of 116 consecutive patients. *Dermatology.* 2009;219:148–54.
6. Rambhatla PV, Lim HW, Hamzavi I. A systematic review of treatments for hidradenitis suppurativa. *Arch Dermatol.* 2012;148:439–46.
7. Matusiak L, Bieniek A, Szepietowski JC. Acitretin treatment for hidradenitis suppurativa: A prospective series of 17 patients. *Br J Dermatol.* 2014;171:170–4.
8. Yazdanyar S, Boer J, Ingvarsson G, Szepietowski JC, Jemec GB. Dapsone therapy for hidradenitis suppurativa: A series of 24 patients. *Dermatology.* 2011;222:342–6.
9. Blok JL, van Hattem S, Jonkman MF, Horváth B. Systemic therapy with immunosuppressive agents and retinoids in hidradenitis suppurativa: A systematic review. *Br J Dermatol.* 2013;168:243–52.
10. Samyia M, Brassard A. Adalimumab in treatment-resistant hidradenitis suppurativa following recurrence after extensive affected area excision: A review of biologics therapy. *J Cutan Med Surg.* 2013;17:523–32.
11. Miller I, Lynggaard CD, Lophaven S, Zachariae C, Dufour DN, Jemec GB. A double-blind placebo-controlled randomized trial of adalimumab in the treatment of hidradenitis suppurativa. *Br J Dermatol.* 2011;165:391–8.
12. Kimball AB, Kerdel F, Adams D, Mrowietz U, Gelfand JM, Gniadecki R, et al. Adalimumab for the treatment of moderate to severe hidradenitis suppurativa: A parallel randomized trial. *Ann Intern Med.* 2012;157:846–55.
13. Sotiriou E, Goussi C, Lallas A, Chovarda E, Apalla Z, Lazaridou E, et al. A prospective open-label clinical trial of efficacy of the every week administration of adalimumab in the treatment of hidradenitis suppurativa. *J Drugs Dermatol.* 2012;11: s15–20.
14. Martín-Ezquerria G, Masferrer E, Masferrer-Niubò M, Ferran M, Sánchez-Regaña M, Collgros H, et al. Use of biological treatments in patients with hidradenitis suppurativa. *J Eur Acad Dermatol Venereol.* 2015;29:56–60.
15. Jemec GBE, Gottlieb A, Forman S, Mrowietz U, Gelfand JM, Gniadecki R, et al. Efficacy and safety of adalimumab in patients with moderate to severe hidradenitis suppurativa: Results from PIONEER II, a phase 3 randomized placebo-controlled trial. Abstract presented at: European Academy of Dermatology and Venereology; October 8-12, 2014; Amsterdam, Netherlands. Abstract FC08.3.
16. Van der Zee HH, de Ruiter L, van den Broecke DG, Dik WA, Laman JD, Prens EP. Elevated levels of tumour necrosis factor (TNF)- $\alpha$ , interleukin (IL)-1 $\beta$  and IL-10 in hidradenitis suppurativa skin: A rationale for targeting TNF- $\alpha$  and IL-1 $\beta$ . *Br J Dermatol.* 2011;164:1292–8.
17. Moriarty B, Jiyad Z, Creamer D. Four-weekly infliximab in the treatment of severe hidradenitis suppurativa. *Br J Dermatol.* 2014;170:986–7.
18. Scheinfeld N. Hidradenitis suppurativa: A practical review of possible medical treatments based on over 350 hidradenitis patients. *Dermatol Online J.* 2013;19.
19. Randhawa HK, Hamilton J, Pope E. Finasteride for the treatment of hidradenitis suppurativa in children and adolescents. *JAMA Dermatol.* 2013;149:732–5.
20. Jemec GB. Methotrexate is of limited value in the treatment of hidradenitis suppurativa. *Clin Exp Dermatol.* 2002;27:528–9.
21. Verdolini R, Simonacci F, Menon S, Pavlou P, Mannello B. Alitretinoin: A useful agent in the treatment of hidradenitis suppurativa, especially in women of child bearing age. *G Ital Dermatol Venereol.* 2015;150:55–62.
22. Ducroux E, Ocampo MA, Kanitakis J, Morelon E, Jullien D, Faure M, et al. Hidradenitis suppurativa after renal transplantation: Complete remission after switching from oral cyclosporine to oral tacrolimus. *J Am Acad Dermatol.* 2014;71:e210–1.
23. Jaeger T, Andres C, Grosber M, Zirbs M, Hein R, Ring J, et al. Pyoderma gangrenosum and concomitant hidradenitis suppurativa-rapid response to canakinumab (anti-IL-1 $\beta$ ). *Eur J Dermatol.* 2013;23:408–10.
24. Kono H, Onda A, Yanagida T. Molecular determinants of sterile inflammation. *Curr Opin Immunol.* 2014;26:147–56.
25. Sharon VR, Garcia MS, Bagheri S, Goodarzi H, Yang C, Ono Y, et al. Management of recalcitrant hidradenitis suppurativa with ustekinumab. *Acta Derm Venereol.* 2012;92:320–1.
26. Ellis LZ. Hidradenitis suppurativa: Surgical and other management techniques. *Dermatol Surg.* 2012;38:517–36.
27. Alikhan A, Lynch PJ, Eisen DB. Hidradenitis suppurativa: A comprehensive review. *J Am Acad Dermatol.* 2009;60:539–61.
28. Ather S, Chan DSY, Leaper DJ, Harding KG. Surgical treatment of hidradenitis suppurativa: Case series and review of the literature. *Int Wound J.* 2006;3:159–69.
29. Menderes A, Sunay O, Vayvada H, Yilmaz M. Surgical management of hidradenitis suppurativa. *Int J Med Sci.* 2010;7:240–7.
30. Margesson LJ, Danby FW. Hidradenitis suppurativa. *Best Pract Res Clin Obstet Gynaecol.* 2014;28:1013–27.
31. Van Hattem S, Spoo JR, Horváth B, Jonkman MF, Leeman FWJ. Surgical treatment of sinuses by deroofting in hidradenitis suppurativa. *Dermatol Surg.* 2012;38:494–7.
32. Blok JL, Boersma M, Terra JB, Spoo JR, Leeman FWJ, van den Heuvel ER, et al. Surgery under general anaesthesia in severe hidradenitis suppurativa: A study of 363 primary operations in 113 patients. *J Eur Acad Dermatol Venereol.* 2015;29:1590–7.
33. Bieniek A, Matusiak Ł, Chlebicka I, Szepietowski JC. Secondary intention healing in skin surgery: Our own experience and expanded indications in hidradenitis suppurativa, rhinophyma and non-melanoma skin cancers. *J Eur Acad Dermatol Venereol.* 2013;27:1015–21.
34. Alharbi Z, Kauczok J, Pallua N. A review of wide surgical excision of hidradenitis suppurativa. *BMC Dermatol [Internet].* 2012;12 [citado 29 Ene 2015].
35. Rompel R, Petres J. Long-term results of wide surgical excision in 106 patients with hidradenitis suppurativa. *Dermatol Surg.* 2000;26:638–43.
36. Chen YE, Gerstle T, Verma K, Treiser MD, Kimball AB, Orgill DP. Management of hidradenitis suppurativa wounds with an internal vacuum-assisted closure device. *Plast Reconstr Surg.* 2014;133:370e–7e.
37. Hazen PG, Hazen BP. Hidradenitis suppurativa: Successful treatment using carbon dioxide laser excision and marsupialization. *Dermatol Surg.* 2010;36:208–13.
38. Highton L, Chan W-Y, Khwaja N, Laitung JKG. Treatment of hidradenitis suppurativa with intense pulsed light: A prospective study. *Plast Reconstr Surg.* 2011;128:459–65.
39. Mahmoud BH, Tierney E, Hexsel CL, Pui J, Ozog DM, Hamzavi IH. Prospective controlled clinical and histopathologic study of hidradenitis suppurativa treated with the long-pulsed



- neodymium:yttrium-aluminium-garnet laser. *J Am Acad Dermatol* [Internet]. 2010;62:637–45 [citado 4 Feb 2015].
40. Fadel MA, Tawfik AA. New topical photodynamic therapy for treatment of hidradenitis suppurativa using methylene blue niosomal gel: A single-blind, randomized, comparative study. *Clin Exp Dermatol*. 2015;40:116–22.
  41. Scheinfeld N. The use of photodynamic therapy to treat hidradenitis suppurativa a review and critical analysis. *Dermatol Online J*. 2015;21.
  42. Scheinfeld N, Sharma M, Sharma S, Dudipala RR, Blok JL, Boersma M, et al. Treatment of hidradenitis suppurativa with intralesional photodynamic therapy using a laser diode attached to an optical cable: A promising new approach. *Br J Dermatol*. 2014;105:370e–7e.
  43. Fröhlich D, Baaske D, Glatzel M. Radiotherapy of hidradenitis suppurativa-still valid today? *Strahlenther Onkol*. 2000;176:286–9.
  44. Pagliarello C, Fabrizi G, Feliciani C, Di Nuzzo S. Cryoinsufflation for Hurley stage II hidradenitis suppurativa: A useful treatment option when systemic therapies should be avoided. *JAMA Dermatol*. 2014;150:765–6.
  45. Martorell A. *Acercamiento a la hidradenitis suppurativa*. 1.º ed. Madrid:Editorial Aula;2015 en prensa.