



ACTAS Derma-Sifiliográficas

Full English text available at
www.actasdermo.org



IMÁGENES EN DERMATOLOGÍA

Queratosis liquenoide crónica generalizada Generalized Keratosis Lichenoides Chronica



R. Santesteban-Muruzábal*, M. Larrea-García e I. Yanguas-Bayona

Servicio de Dermatología, Complejo Hospitalario de Navarra, Pamplona, Navarra, España

Placas violáceas hiperqueratósicas descamativas que confluyen formando un patrón reticular que ocupa prácticamente toda la superficie corporal de 5 años de evolución, en un varón de 38 años de edad (fig. 1A y B). En la biopsia se aprecia un infiltrado liquenoide parcheado centrado alrededor de los infundíbulos, (fig. 1C), degeneración vacuolar en la unión dermoepidérmica, acantosis, paraqueratosis escalonada y queratinocitos necróticos (fig.1D). Con todo ello se realizó el diagnóstico de queratosis liquenoide crónica (QLC) generalizada.

La QLC es una enfermedad inflamatoria muy infrecuente de etiopatogenia desconocida, que presenta pápulas y placas violáceas hiperqueratósicas que recuerdan al liquen

plano, adoptando un patrón lineal y/o reticular. Es un trastorno simétrico y bilateral que afecta a tronco y extremidades, menos frecuentemente a cuello y pies, e incluso puede generalizarse. Suele iniciarse en adultos jóvenes, sin predominio de género y raza. Pueden asociar lesiones en cara similares al eccema seborreico o a la dermatitis perioral, además de otras alteraciones como queratodermia palmoplantar o distrofia ungueal. El tratamiento frecuentemente resulta complicado por su falta de respuesta.

Este caso destaca por la forma generalizada de la enfermedad, que puede justificarse por la falta de atención médica recibida, ya que el paciente vivía en un campamento de refugiados sin acceso a atención sanitaria especializada.

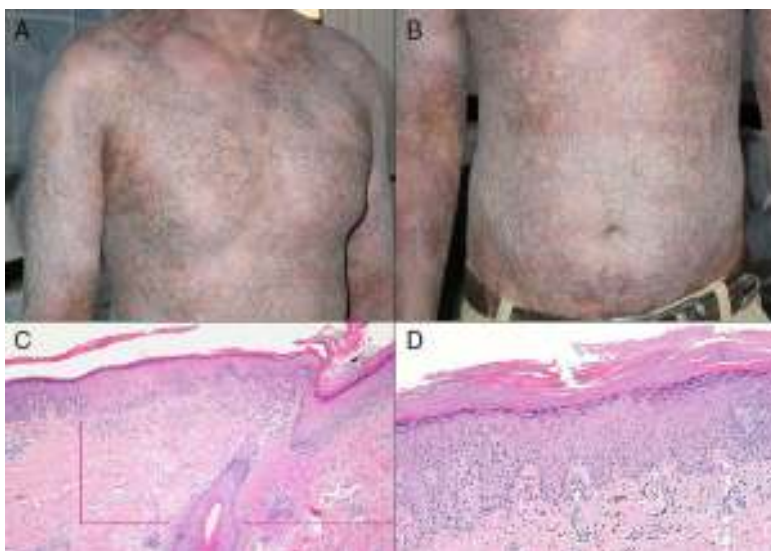


Figura 1

* Autor para correspondencia.

Correo electrónico: raquel.santesteban@hotmail.com

(R. Santesteban-Muruzábal).