de ICAR, con las que comparte un gran número de mutaciones; así que individuos con la misma carga genética pueden desarrollar diferentes fenotipos, e incluso estos pueden ser dinámicos y cambiar durante la vida. Todos estos aspectos son importantes de cara a la información pronóstica de nuestros pacientes, así como a un correcto consejo genético.

Agradecimientos

Especial agradecimiento al doctor Rogelio González Sarmiento, de la Unidad de Medicina Molecular de la Universidad de Salamanca, por realizar el estudio genético.

Bibliografía

1. Oji V, Tadini G, Akiyama M, Blanchet-Bardon CB, Bodemer C, Bourrat E, et al. Revised nomenclature and classification of inherited ichthyoses: Results of the First Ichthyosis Consensus Conference in Sorèze 2009. J Am Acad Dermatol. 2010;63:607–41.
2. Rodríguez-Pazos L, Ginarte M, Vega A, Toribio J. Ictiosis congénitas autosómicas recesivas. Actas Dermosifiliogr. 2013;104:270–84.
3. Hernández-Martín A, Garcia-Doval I, Aranegui B, de Unamuno P, Rodríguez-Pazos L, González-Enseñat MA, et al. Prevalence of autosomal recessive congenital ichthyosis: A population-based study using the capture-recapture method in Spain. J Am Acad Dermatol. 2012;67:240–4.
4. Jacyk WK. Bathing-suit ichthyosis. A peculiar phenotype of lamellar ichthyosis in South African blacks. Eur J Dermatol. 2005;15:433–6.
5. Bourra E, Blanchet-Bardon C, Derbois C, Cure S, Fischer J. Specific TGM1 mutation profiles in bathing suit and self-improving collodion ichthyoses: Phenotypic and genotypic data from 9 patients with dynamic phenotypes of autosomal recessive congenital ichthyosis. Arch Dermatol. 2012;148:1191–5.
6. Hackett BC, Fitzgerald D, Watson RM, Hol FA. Irvine genotype–phenotype correlations with TGM1: Clustering of mutations in the bathing suit ichthyosis and self-healing collodion baby variants of lamellar ichthyosis. Br J Dermatol. 2010;162:448–51.
7. Aufenvenne K, Oji V, Walker T, Becker-Pauly C, Hennies HC, Stöcker W, et al. Transglutaminase-1 and bathing suit ichthyosis: Molecular analysis of gene/environment interactions. J Invest Dermatol. 2009;129:2068–71.
8. Oji V, Mazereeuw Hautier J, Ahvazi B, Hausser I, Aufenvenne K, Walker T, et al. Bathing suit ichthyosis is caused by transglutaminase-1 deficiency: Evidence for a temperature-sensitive phenotype. Hum Mol Genet. 2006;15:3083–97.
9. Huber M, Rettler I, Bernasconi K, Frenk E, Lavrijsen SP, Ponec M, et al. Mutations of keratinocyte transglutaminase in lamellar ichthyosis. Science. 1995;267:525–8.
10. Redondo P, Bauzá A. Topical N-acetylcysteine for lamellar ichthyosis. Lancet. 1999;354:1880.

J.F. Mir-Bonafé*, E. Baselga-Torres, E. Roé-Crespo y L. Puig-Sanz

Servicio de Dermatología, Hospital de la Sant Creu i Sant Pau, Barcelona, España

* Autor para correspondencia.
Correo electrónico: jmirb@santpau.cat (J.F. Mir-Bonafé).

http://dx.doi.org/10.1016/j.ad.2015.01.018

Diagnóstico histológico del tumor fibromixoide osificante: 2 casos en los últimos 20 años

Histologic diagnosis of ossifying fibromyxoid tumor: 2 cases in the past 20 Years

Sr. Director:

El tumor fibromixoide osificante (TFMO), originalmente descrito como tumor benigno de pequeño tamaño a nivel subcutáneo, recubierto de una cápsula ósea y formado por pequeñas células dispuestas en cordones y nidos en un estroma fibromixoide[1], cuenta con publicaciones más recientes señalando hallazgos histológicos de malignidad asociados con enfermedad metastásica[2]. Su linaje histológico continúa siendo controvertido. A pesar de ser considerados inicialmente como tumores de diferenciación schwanniana o cartilaginosa[1] en función de su ultraestructura e inmunohistoquímica, positiva para la proteína S-100, estudios proteómicos y genéticos más recientes abogan por un origen neural y/o mioepitelial[3,4]. En la última década se ha puesto de manifiesto la idea de que no existen TFMO malignos, puesto que no cumplen la descripción histológica clásica, y podrían corresponderse con otras entidades tumorales malignas de partes blandas[5].

En los últimos 20 años se han identificado 2 casos de TFMO en nuestra institución, ambos afectando a varones de 55 y 46 años en el cuero cabelludo y la mano (fig. 1) respectivamente, de curso clínico indoloro. La histología de las biopsias escisionales coincidió con la descripción clásica de TFMO: cápsula bien delimitada, áreas fibrosas compuestas por láminas de células uniformes ovoides, de núcleos redondos en un estroma hialino y otras áreas mixoides de menor celularidad con positividad moderada y difusa a la proteína S-100 (fig. 2). En ninguno de los casos de realizó ampliación de márgenes. Tras un seguimiento de 18 años y 21 meses, respectivamente, no hay signos de recidiva local ni metástasis.

Esta entidad aparece típicamente en hombres con una edad media de 50 años. Suelen localizarse en la región proximal de los miembros, con mayor frecuencia en la extremidad inferior[1,3–6].

La inmunohistoquímica presenta una estrecha relación con la controversia existente en torno a la histogénesis del tumor. Los orígenes que se han postulado con más fuerza son el schwanniano (en función de la existencia de una lámina externa bien desarrollada y duplicada, y la positividad para la proteína S-100[7]) y el cartilaginoso (por la presencia de bordes celulares irregulares con pequeñas digitaciones y microfilamentos intracelulares con S-100 positiva[1]). Otros trabajos apuntan un linaje mioepitelial por hallazgos ultraestructurales[4], y neural por la positividad de CD56, una

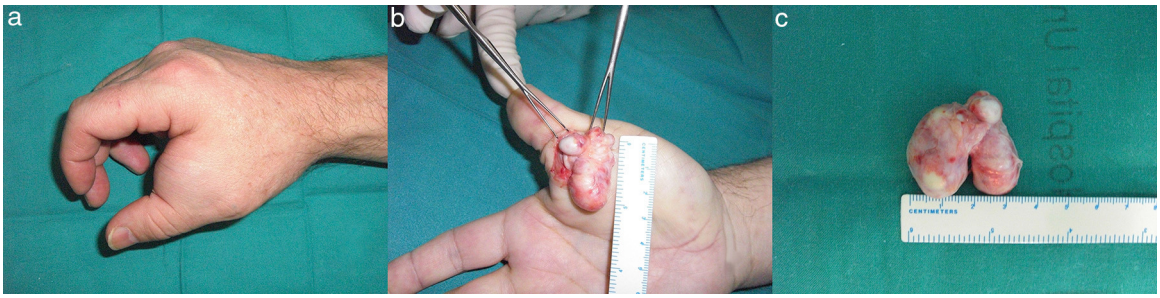

Figura 1 Imagen preoperatoria del tumor en la primera comisura (A). Visión intraoperatoria de la resección (B). Espécimen de TFMO resecado (C).

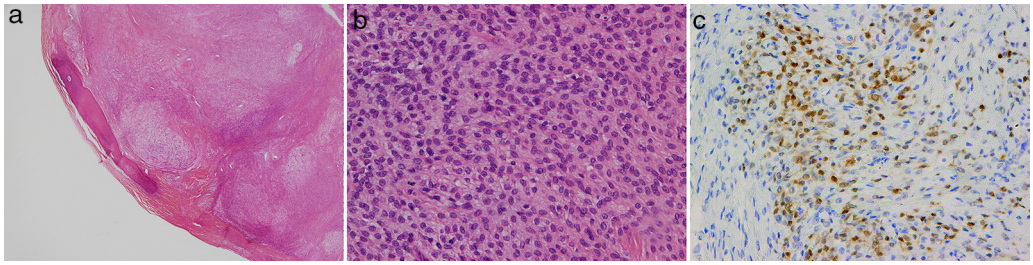

Figura 2 Imágenes histológicas. Tinción con H-E con aumento × 2 donde se aprecia TFMO con la característica cápsula incompleta de hueso lamelar (A). Tinción H-E con aumento × 40 mostrando células epitelioides monomorfas con pequeños nucléolos y bordes nítidos (B). Inmunohistoquímica con aumento × 20, positividad difusa para S-100 (C).

molécula de adhesión en células neurales y de EAAT4, un transportador neuronal de ácido glutámico[3].

Los análisis citogenéticos de este tipo de tumores enfocan la atención sobre 2 genes, INI-1[3], un gen supresor tumoral y PHF1[8], que codifica una proteína encargada, entre otras funciones, de regular la actividad del complejo represor polycomb 2, un silenciador de genes encargados del desarrollo. Se postula la disregulación de este complejo, por alteraciones en estos u otros genes adyacentes, como mecanismo de desarrollo del TFMO.

En 1995 Kilpatrick[9] describe por primera vez la existencia de TFMO de comportamiento maligno, asociado con hallazgos morfológicos atípicos. Folpe y Weiss[6] identifican criterios predictores de un comportamiento agresivo o maligno. Posteriormente, Miettinen[5] niega la existencia del TFMO maligno, aludiendo a que la mayoría de esos tumores no se corresponden con la descripción clásica del TFMO y podrían ser mejor clasificados como otros tipos de sarcomas. Graham[3], continuando con la labor de Folpe, valida su clasificación, al comprobar que el subtipo maligno se asociaba con un comportamiento más agresivo durante el seguimiento.

El comportamiento biológicamente agresivo ha sido otro aspecto tratado en las series más importantes de TFMO. Folpe[6] obtiene cifras de 18% de recidiva local (RL) y 16% de metástasis (MT). Miettinen[5], incluyendo solo TFMO típicos, obtuvo 22% de RL y ningún caso de MT. Por último, Graham[3] aporta resultados de RL de 4,3% y 6,5% de MT, considerando solo el TFMO maligno. Reuniendo los datos de estas series, el riesgo metastásico de la variante típica sería inferior al 5%, de lo cual se deduce que, aun presentando características histológicas de benignidad, el TFMO puede dar lugar a metástasis.

La escasez de TFMO reclutados en los últimos 20 años en nuestra institución, dado que atiende a una población cercana al millón de habitantes, parece estar en relación con una visión del diagnóstico más cercana a la de Miettinen que a la de Folpe y Graham. De esta forma, los tumores que no se adaptaran a la descripción típica de TFMO, y con características de malignidad, serían catalogados como sarcomas de bajo grado, en lugar de TFMO malignos. Esto podría explicar la ausencia de recurrencias en ninguno de los 2 pacientes, a pesar de haberse realizado escisiones sin márgenes.

En conclusión, el TFMO constituye una entidad infrecuente, cuya epidemiología podría estar sesgada por el diagnóstico de cada departamento de anatomía-patológica respecto a las variantes atípica y maligna. A pesar de mostrar características benignas, puede presentar comportamiento agresivo, por lo que debería evitarse su catalogación como benigno y considerarlo un tumor de malignidad intermedia.

Agradecimientos

Queremos agradecer la estrecha colaboración de los doctores José Juan Pozo-Kreilinger, Adrien Yvon y Estefania Alonso-Rodríguez, que han hecho posible este trabajo.

Bibliografía

1. Enzinger FM, Weiss SW, Liang CY. Ossifying fibromyxoid tumor of soft parts. A clinicopathological analysis of 59 cases. Am J Surg Pathol. 1989;13:817–27.
2. Nishio J, Iwasaki H, Ohjimi Y, Ishiguro M, Isayama T, Naito M, et al. Ossifying fibromyxoid tumor of soft parts. Cytogenetic findings. Cancer Genet Cytogenet. 2002;133:124–8.

3. Graham RPD, Dry S, Li X, Binder S, Bahrami A, Raimondi SC, et al. Ossifying fibromyxoid tumor of soft parts: A clinicopathologic, proteomic, and genomic study. Am J Surg Pathol. 2011;35:1615–25.
4. Min K-W, Seo IS, Pitha J. Ossifying fibromyxoid tumor: Modified myoepithelial cell tumor. Report of three cases with immunohistochemical and electron microscopic studies. Ultrastruct Pathol. 2005;29:535–48.
5. Miettinen M, Finnell V, Fetsch JF. Ossifying fibromyxoid tumor of soft parts–a clinicopathologic and immunohistochemical study of 104 cases with long-term follow-up and a critical review of the literature. Am J Surg Pathol. 2008;32:996–1005.
6. Folpe AL, Weiss SW. Ossifying fibromyxoid tumor of soft parts: A clinicopathologic study of 70 cases with emphasis on atypical and malignant variants. Am J Surg Pathol. 2003;27:421–31.
7. Hirose T, Shimada S, Tani T, Hasegawa T. Ossifying fibromyxoid tumor: Invariable ultrastructural features and diverse immunophenotypic expression. Ultrastruct Pathol. 2007;31:233–9.
8. Gebre-Medhin S, Nord KH, Möller E, Mandahl N, Magnusson L, Nilsson J, et al. Recurrent rearrangement of the PHF1 gene in ossifying fibromyxoid tumors. Am J Pathol. 2012;181:1069–77.
9. Kilpatrick SE, Ward WG, Mozes M, Miettinen M, Fukunaga M, Fletcher CD. Atypical and malignant variants of ossifying fibromyxoid tumor. Clinicopathologic analysis of six cases. Am J Surg Pathol. 1995;19:1039–46.

J. Hernández-Godoy*, C. Casado-Sánchez, L. Landín y A.A. Rosell

Servicio de Cirugía Plástica, Hospital Universitario La Paz, Madrid, España

*Autor para correspondencia.
Correo electrónico: jhdezgodoy@gmail.com (J. Hernández-Godoy).

http://dx.doi.org/10.1016/j.ad.2015.04.012

Úlcera cutánea sobre radiodermitis crónica por *Vibrio alginolyticus*

Cutaneous Ulcer at the Site of Radiation-Induced Dermatitis Caused by Infection With *Vibrio alginolyticus*

Sra. Directora:

Varón de 66 años que presentaba una úlcera en la planta del pie izquierdo, dolorosa, de 2 meses de evolución. La lesión había aparecido en agosto sobre una piel atrófica y cicatricial sugestiva de radiodermitis crónica en el área donde 15 años antes había recibido radioterapia local como tratamiento de una lesión cutánea de diagnóstico desconocido, ya que no disponía de informes médicos ni histológicos. El paciente residía en Mallorca y habitualmente caminaba por la orilla del mar. No refería antecedentes de diabetes, HTA, tabaquismo ni otros antecedentes de interés ni sintomatología sistémica.

En la exploración cutánea se apreciaba una úlcera con exudado amarillento, de bordes indurados con piel atrófica adyacente. El análisis de sangre no mostraba leucocitosis ni un aumento de proteína C reactiva. Se realizó una biopsia cutánea amplia del borde y fondo de la úlcera, cuyo estudio histológico mostró una dermis con fibrosis colágena y la presencia de signos de vasculopatía, sin atipia celular, todo ello compatible con radiodermitis, descartando procesos neoplásicos. El cultivo microbiológico del exudado evidenció la presencia de *Vibrio alginolyticus (V. alginolyticus)* (fig. 1A). Se inició tratamiento con ciprofloxacino oral, según antibiograma, a pesar de lo cual la evolución fue tórpida, con formación de un absceso cutáneo (fig. 1B) y desarrollo de osteomielitis (fig. 2), que requirió ingreso hospitalario. Se realizó desbridamiento quirúrgico, a pesar de que en el cultivo del absceso no creció ningún microorganismo, y se pautó antibioterapia endovenosa con doxiciclina y ceftriaxona durante 10 días, presentando una buena evolución con resolución de la úlcera al cabo de 3 meses.

El *V. alginolyticus* es un bacilo Gram negativo perteneciente al género *Vibrio*; es el más halófilo de las especies de *Vibrio*, ya que es capaz de crecer en concentraciones de hasta 10% de ClNa[1]. Se trata de un microorganismo reconocido patógeno para el hombre, aunque poco virulento, que se adquiere tras exposiciones a agua de mar o animales marinos. Aunque en nuestro caso solo se aisló *V. alginolyticus*, es frecuente aislarlo en asociación con otras especies de *Vibrio* como *V. parahaemolyticus* o *V. vulnificus*[2]. El bacilo *V. alginolyticus* forma parte de la flora marina habitual, de aguas costeras templadas y tropicales, presentando un aumento significativo de incidencia de infección en humanos durante los meses de verano debido al incremento en la temperatura marina[3]. Asimismo en los últimos años parece que debido al cambio climático, se está produciendo un aumento de densidad de esta bacteria tanto en aguas tropicales como en aguas más frías del norte de Europa[4].

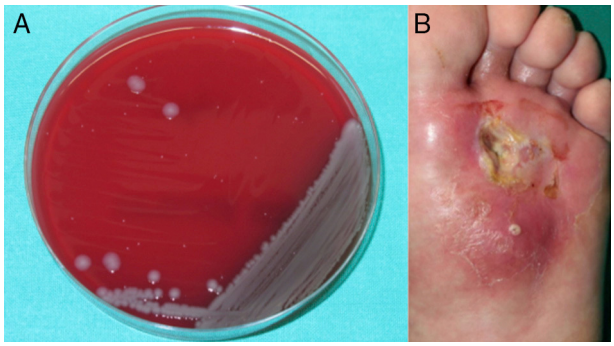

Figura 1 A) Crecimiento de colonias de *Vibrio alginolyticus* en medio agar sangre. B) Úlcera cutánea en planta del pie izquierdo sobre un área de radiodermitis crónica con formación de absceso.