

2. Slutzky-Goldberg I, Tsesis I, Slutzky H, Heling I. Odontogenic sinus tracts: A cohort study. *Quintessence Int.* 2009;40:13-8.
3. McWalter GM, Alexander JB, del Río CE, Knott JW. Cutaneous sinus tract of dental etiology. *Oral Surg Oral Med Oral Pathol.* 1988;66:608-14.
4. Cantatore JL, Klein PA, Liebllich LM. Cutaneous dental sinus tract, a common misdiagnosis: A case report and review of the literature. *Cutis.* 2002;70:264-5.
5. Shobatake C, Miyagawa F, Fukumoto T, Hirai T, Kobayashi N, Asada H. Usefulness of ultrasonography for rapidly diagnosing cutaneous sinus tracts of dental origin. *Eur J Dermatol.* 2014;24: 683-7.
6. Cohen PR, Eliezri YD. Cutaneous odontogenic sinus simulating a basal cell carcinoma: Case report and literature review. *Plast Reconstr Surg.* 1990;86:123-7.
7. Tidwell E1, Jenkins JD, Ellis CD, Hutson B, Cederberg RA. Cutaneous odontogenic sinus tract to the chin: A case report. *Int Endod J.* 1997;30:352-5.
8. Prada García C, Rodríguez Prieto MÁ. Submandibular cutaneous fistula. *Actas Dermosifiliogr.* 2013;104:629-30.
9. Alonso Estellés R, Campo López C, Aguilar Jiménez J, Desco Agulló F. Fístulas mandibulares en una mujer de 75 años. *Rev Clin Esp.* 2008;208:165-7.
10. Echeveste Inzagaray JM, Martínez Morentin M. Osteonecrosis mandibular relacionada con la toma de bifosfonatos por vía oral: a propósito de un caso. *Semerger.* 2011;37:430-2.

C. Garrido Colmenero\*, G. Blasco Morente, J.M. Latorre Fuentes y R. Ruiz Villaverde

*Unidad de Gestión Clínica de Dermatología Médico Quirúrgica y Venereología, Hospital Virgen de las Nieves, Granada, España*

\* Autor para correspondencia.

Correo electrónico: [cristinagarrido86@gmail.com](mailto:cristinagarrido86@gmail.com) (C. Garrido Colmenero).

<http://dx.doi.org/10.1016/j.ad.2014.12.023>

## Lesión tuberosa en el pene

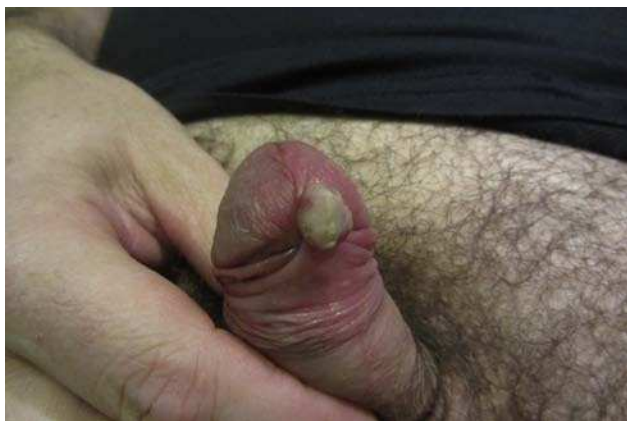

### Tuberous Lesion of the Penis

Presentamos un varón heterosexual de 48 años con antecedentes personales de tuberculosis pulmonar 6 años antes y un episodio de herpes zóster (nervio trigémino) hacía 3, que consultó por una lesión tuberosa en el pene de un mes de evolución. Como único síntoma refirió episodios de sangrado ocasionales. No tomaba tratamiento inmunosupresor. No comentó relaciones sexuales de riesgo ni era consumidor de drogas por vía parenteral. No tenía historia previa de enfermedades de transmisión sexual.

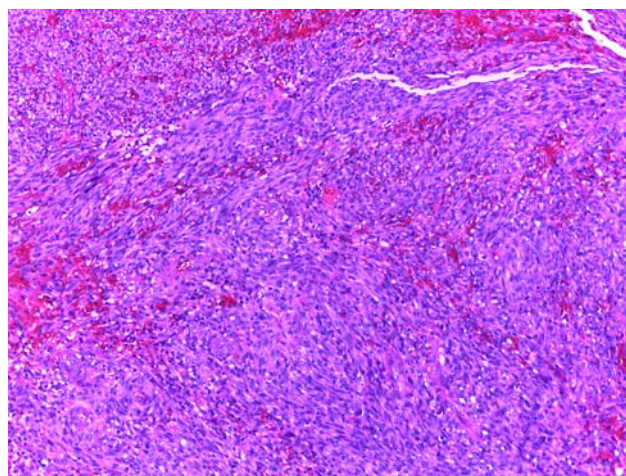
En la exploración física se observó un tumor redondeado y pediculado, de consistencia blanda y de coloración rosada, localizado en el surco balanoprepucial. Sobre la superficie destacó la presencia de un componente hiperqueratósico (fig. 1). No se palparon adenopatías locorregionales ni presentó afectación de la mucosa oral.

El estudio histopatológico mostró una proliferación de células fusiformes atípicas de núcleo alargado, citoplasma

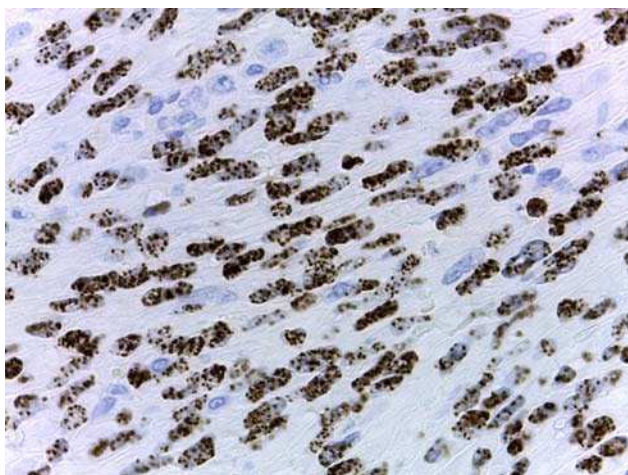


**Figura 1** Tumor rosado, de superficie queratósica y pediculado en el surco balanoprepucial.

bien definido y aumento de la actividad mitótica (fig. 2). Con las técnicas de inmunohistoquímica se detectó positividad para el marcador CD31 y expresión intranuclear del virus del herpes humano (VHH)-8 (fig. 3). Todos estos hallazgos fueron compatibles con sarcoma de Kaposi clásico en el pene de un paciente inmunocompetente de mediana edad. Para completar el estudio se solicitó un análisis de sangre que incluyó hemograma, bioquímica, anticuerpos antinucleares, marcadores tumorales, poblaciones linfocitarias (B/Th1/Th2/NK), frotis, niveles de beta-2 microglobulina, recuento de inmunoglobulinas y serologías virales (VIH-1 y 2, VHA, VHC, VHB, VHH-6, VHH-7, VHH-8, virus de Epstein-Barr, citomegalovirus, HTLV-1 y 2 y virus varicela zóster). Todas las determinaciones resultaron normales, excepto la serología para el VHH-8, que fue positiva. El estudio de extensión mediante TAC toracoabdominopélvica no mostró hallazgos significativos. En la consulta de Inmunología se descartó una posible inmunodeficiencia.



**Figura 2** Proliferación de células fusiformes atípicas de núcleo alargado, citoplasma bien definido y aumento de la actividad mitótica (hematoxilina-eosina,  $\times 20$ ).



**Figura 3** Expresión intranuclear del virus herpes 8 (tinción inmunohistoquímica VHH-8,  $\times 40$ ).

El tumor se extirpó con bordes quirúrgicos libres de neoplasia, y tras 9 meses de seguimiento el paciente no ha presentado recidiva local ni aparición de lesiones a distintos niveles de la superficie cutánea.

El sarcoma de Kaposi es un tumor derivado de células de estirpe endotelial. Presenta un curso clínico variable que puede mudar desde una afectación mínima mucocutánea hasta la progresión sistémica hacia órganos internos, lo cual depende del origen, la edad, el sexo y el estado inmunológico del paciente. Se describen 4 tipos de sarcoma de Kaposi: clásico, endémico, iatrogénico y asociado a VIH. El sarcoma de Kaposi clásico típicamente ocurre con más frecuencia en el área mediterránea y el este de Europa, en edades comprendidas entre los 50-70 años y con una proporción hombre:mujer variable según las series entre 3:1 y 10:1. La localización cutánea más frecuente del sarcoma de Kaposi clásico suele ser los miembros inferiores; por el contrario, la afectación del pene es extremadamente rara. En pacientes infectados por el VIH, la afectación peneana se estima entre el 2-3% como primera manifestación, presentando un curso más agresivo<sup>1</sup>. Sin embargo, en pacientes negativos para el VIH solo se han descrito 15 casos en la literatura inglesa de los últimos 20 años<sup>2</sup>. Es importante tener en cuenta que en casos similares al nuestro (paciente joven con historia de infecciones por micobacterias, virus herpes y con un sarcoma de Kaposi clásico) es necesario realizar un estudio para descartar algún tipo de inmunodeficiencia primaria solicitando poblaciones linfocitarias T (Th1 y Th2), B y NK, así como la cuantificación de las inmunoglobulinas<sup>3</sup>.

Para el estudio de las inmunodeficiencias secundarias o adquiridas, se solicitarán serologías virales tales como VIH, VHH-8, HTLV-1 y 2 y virus de Epstein-Barr, entre otros, así como frotis sanguíneo, marcadores tumorales y anticuerpos antinucleares.

El diagnóstico diferencial incluye: granuloma piogénico, molusco contagioso, condiloma acuminado y papulosis bowenoide<sup>4</sup>; si se aprecian lesiones múltiples hay que descartar también angiomatosis bacilar. La escisión quirúrgica local, como en nuestro caso, está indicada sobre todo en lesiones únicas y de pequeño tamaño. También se han utilizado con buenos resultados la vinblastina intralesional, la crioterapia, la electrocoagulación, técnicas de láser, la radioterapia, el interferón alfa y beta intralesionales, la terapia fotodinámica, las mostazas nitrogenadas e imiquimod. La quimioterapia y la radioterapia se suelen reservar para casos extensos y con afectación visceral<sup>5,6</sup>.

## Bibliografía

1. Kim KH, Choi JI, Ryu KH, Kang IH, Leng YH, Lee JW, et al. Primary classic Kaposi's sarcoma of the penis in an HIV-negative patient. *Korean J Urol.* 2010;51:803-6.
2. Hernández-Bel P, López J, Sánchez JL, Vilata JJ, Alegre V. Sarcoma de Kaposi primario del pene en paciente VIH negativo. *Actas Dermosifiliogr.* 2008;99:661-7.
3. Touloumi G, Hatzakis A, Potouridou I, Milona I, Strarigos J, Katsambas A, et al. The role of immunosuppression and immune-activation in classic Kaposi's sarcoma. *Int J Cancer.* 1999;82:817-21.
4. Pacífico A, Piccolo D, Fagnoli MC, Peris K. Kaposi's sarcoma of the glans penis in an immunocompetent patient. *Eur J Dermatol.* 2003;13:582-3.
5. Curatolo P, Mancini M, Ruggiero A, Clerico R, Di Marco P, Calvieri S. Successful treatment of penile Kaposi's sarcoma with electrochemotherapy. *Dermatol Surg.* 2008;34:839-43.
6. Ruocco E, Ruocco V, Tornesello ML, Gambardella A, Wolf R, Buonaguro FM. Kaposi's sarcoma: Etiology and pathogenesis, inducing factors, causal associations, and treatments: Facts and controversies. *Clin Dermatol.* 2013;31:413-22.

L. Miguel-Gómez\*, S. Pérez-Gala  
y P. Jaén-Olasolo

*Departamento de Dermatología, Hospital Ramón y Cajal, Madrid, España*

\* Autor para correspondencia.  
Correo electrónico: [lmg\\_0007@hotmail.com](mailto:lmg_0007@hotmail.com)  
(L. Miguel-Gómez).

<http://dx.doi.org/10.1016/j.ad.2015.02.010>