




ACTAS Derma-Sifiliográficas

Full English text available at
www.actasdermo.org



VÍDEOS DE CIRUGÍA DERMATOLÓGICA

Colgajo condro-cutáneo en isla para la reconstrucción de un defecto de antehélix



Chondrocutaneous Island Flap for Reconstruction of an Antihelix Defect

M.G. Pérez-Paredes*, H.A. Cucunubo-Blanco, B. González-Sixto y M.Á. Rodríguez Prieto

Servicio de Dermatología, Complejo Asistencial Universitario de León, León, España

Introducción

El pabellón auricular es una estructura facial bilateral y simétrica, con una anatomía compleja¹. Se han descrito 4 líneas de contorno, que deben conservarse en la reconstrucción auricular para conseguir una apariencia natural. La primera línea define la forma oval o el perímetro de la oreja; la segunda está determinada por el borde del hélix; la tercera define la concha, el antitrago y el trago; y la cuarta línea está formada por la fosa triangular. Está constituido por piel, cartílago, ligamentos y músculos.

El cartílago es una lámina flexible, delgada y elástica, que forma parte de todo el pabellón auricular, excepto en la zona del lóbulo auricular. Supone una estructura fundamental, que proporciona a la oreja su forma y soporte^{2,3}.

Estas características anatómicas hacen del pabellón auricular una de las estructuras más difíciles de reconstruir. El resultado final debe respetar el contorno, orientación y proyección de los pabellones auriculares, de lo contrario se alteraría la armonía estética de la cara⁴.

Presentamos el caso de un varón de 83 años con un carcinoma basocelular adenoide ulcerado, localizado en el antehélix izquierdo, que descansaba sobre un cartílago auricular calcificado (fig. 1). Para su extirpación completa precisó de la exéresis de piel y cartílago, quedando en suspensión el borde superior del cartílago del hélix. Diseñamos un colgajo condrocutáneo en isla, o colgajo de avance condrocutáneo en V-Y. Se trata de un colgajo de pedículo

subcutáneo con vascularización al azar, formado por piel y cartílago. Tiene un buen pedículo vascular, debido a la rica vascularización de la cara posterior del pabellón auricular^{1,4}.

Descripción de la técnica

Tras la adecuada extirpación tumoral se origina un defecto de 1,8 × 1,5 cm de diámetro. Se diseña el colgajo como un triángulo isósceles, de base superior, que se corresponde con el borde inferior del defecto y una altura del doble del tamaño de este. Realizamos una incisión que incluye la piel anterior y el cartílago subyacente. Despegamos los bordes, disecando cuidadosamente todas aquellas adherencias que impiden su movilización, evitando dañar el pedículo subcutáneo. La movilidad del colgajo aumenta al mismo tiempo que el pedículo se hace más estrecho. El objetivo es conseguir un equilibrio entre el avance y una adecuada vascularización. Esto se consigue despegando adecuadamente la base y liberando el vértice. Una vez movilizado se suturan sus bordes, comenzando por los vértices superiores con puntos subcutáneos y continuando con los lados. El vértice inferior se sutura en V-Y. Se deben evitar las suturas profundas, que podrían favorecer la necrosis del colgajo y dificultarían la movilidad del mismo.

En el vídeo adjunto se puede ver la realización del colgajo.

Indicaciones

Defectos de pequeño-mediano tamaño localizados en el pabellón auricular. Permite preservar la concordancia tisular, sin necesidad de disecar gran cantidad de tejido y

* Autor para correspondencia.

Correo electrónico: pegemina@yahoo.es (M.G. Pérez-Paredes).

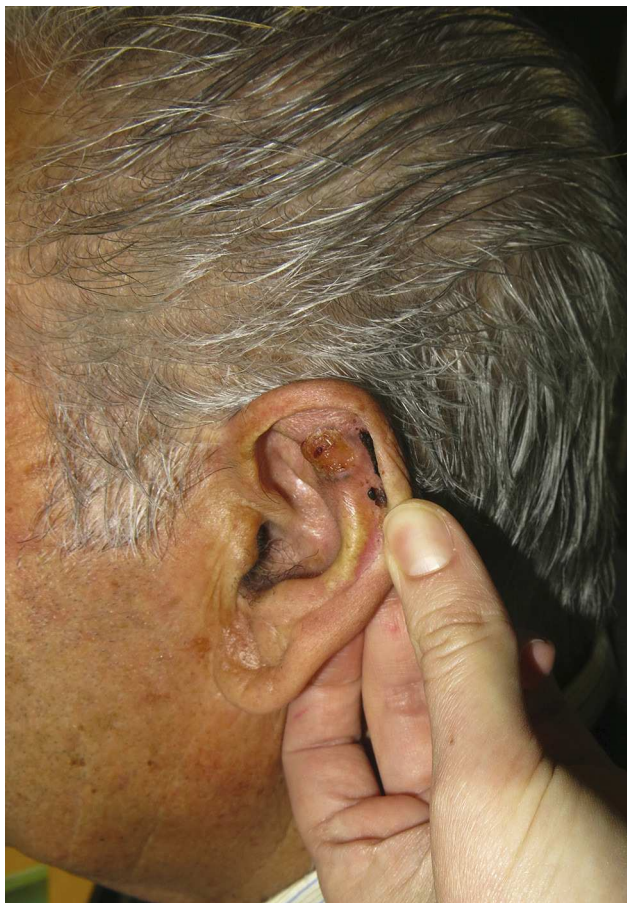

Figura 1 Carcinoma basocelular adenoide ulcerado de 1,8 × 1,5 cm de diámetro.

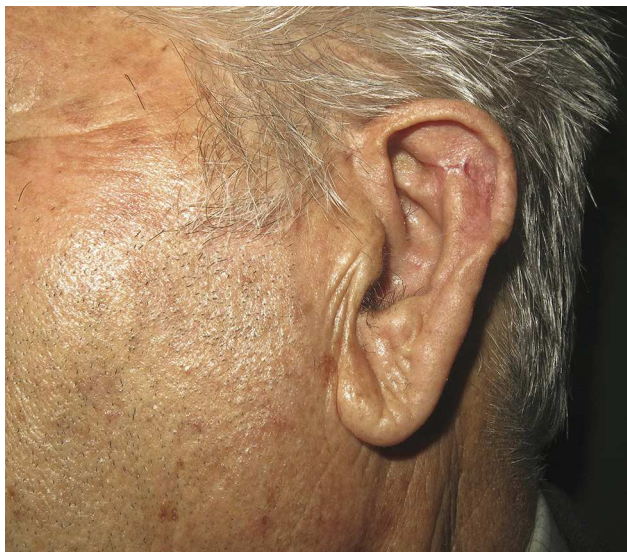

Figura 2 Resultado postoperatorio a los 3 meses de la intervención quirúrgica.

realizar triángulos de Burow en un solo tiempo, con buenos resultados estéticos (fig. 2)⁴.

Contraindicaciones

No se debe utilizar en grandes defectos auriculares.

Complicaciones

Necrosis del colgajo si el pedículo resulta insuficiente: esto es la principal complicación y se puede evitar diseñando y disecando un pedículo suficiente y evitando suturar la cara posterior del colgajo (pedículo)⁵.

Efecto trampilla: para evitarlo debemos realizar un despegamiento generoso del entorno para evitar la contracción tisular responsable de este efecto^{1,3}.

Deformación del pabellón auricular y por consiguiente alteración de la simetría facial, por mala indicación o diseño del colgajo².

Conclusiones

El colgajo en isla condrocútaneo para la reconstrucción del antehélix es un colgajo de pedículo subcutáneo de fácil ejecución, que utiliza piel del entorno, aporta soporte cartilaginoso y se realiza en un solo tiempo quirúrgico, por lo que aporta un buen resultado funcional y estético.

Conflicto de intereses

Los autores declaran no tener ningún conflicto de intereses.

Anexo. Material adicional

Se puede consultar material adicional a este artículo en su versión electrónica disponible en [doi:10.1016/j.ad.2015.03.002](https://doi.org/10.1016/j.ad.2015.03.002).

Bibliografía

1. González-Sixto B, Pérez-Bustillo A, Otero-Rivas MM, Rodríguez-Prieto MÁ. Subcutaneous pedicled V-Y advancement flap for surgical reconstruction of the auricle of the ear. *Actas Dermosifiliogr.* 2014;105:e23–6.
2. Rodríguez-Prieto MA. *Cirugía del pabellón auricular*. 1.^a ed Barcelona: Edikamed; 2013. p. 166.
3. Campbell RM, Dufresne RG. Island pedicle flap for repair of the lower helical rim and earlobe. *Dermatol Surg.* 2007;33:1255–7.
4. Leonhardt JM, Lawrence N. Back to basics: The subcutaneous island pedicle flap. *Dermatol Surg.* 2004;30 Pt 2:1587–90.
5. Ohsumi N, Iida N. Ear reconstruction with chondrocuteaneous postauricular island flap. *Plast Reconstr Surg.* 1995;96:718–20.