



ACTAS Dermo-Sifiliográficas

Full English text available at
www.actasdermo.org



CASOS PARA EL DIAGNÓSTICO

Nódulos frontales asociados a adenopatías generalizadas



Nodules on the Forehead Associated With Generalized Lymphadenopathy

Historia clínica

Varón de 27 años, procedente de Marruecos, sin alergias medicamentosas conocidas ni antecedentes personales de interés, que estaba siendo estudiado en medicina interna por adenopatías generalizadas de varios meses de evolución. Consultó en dermatología por la aparición de unas lesiones en la frente, de 2 meses de evolución, que habían ido aumentando de tamaño progresivamente y eran ligeramente dolorosas a la palpación.

Exploración física

Tres lesiones nodulares localizadas en el lado frontal izquierdo, de entre 10 mm y 20 mm de diámetro y sin cambios en la piel suprayacente (fig. 1).

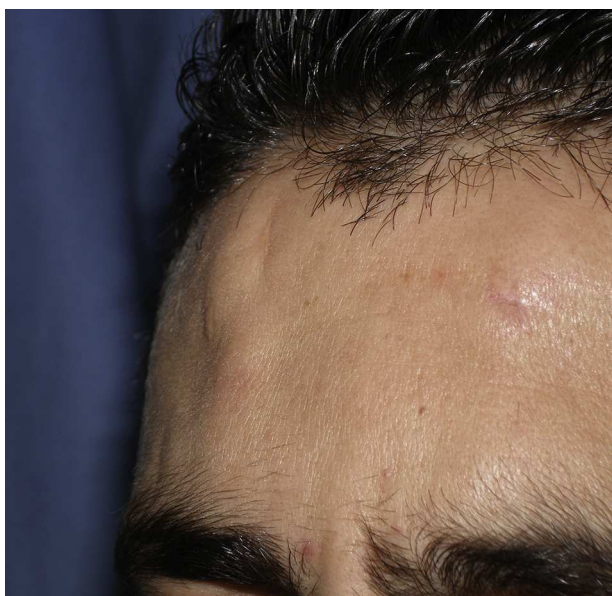

Figura 1

Histopatología

La biopsia de una lesión demostró la presencia de granulomas epitelioides con leve respuesta linfocitaria y material de cuerpo extraño, sin necrosis central, localizados en la hipodermis. La birrefringencia fue negativa para cuerpos extraños (fig. 2).

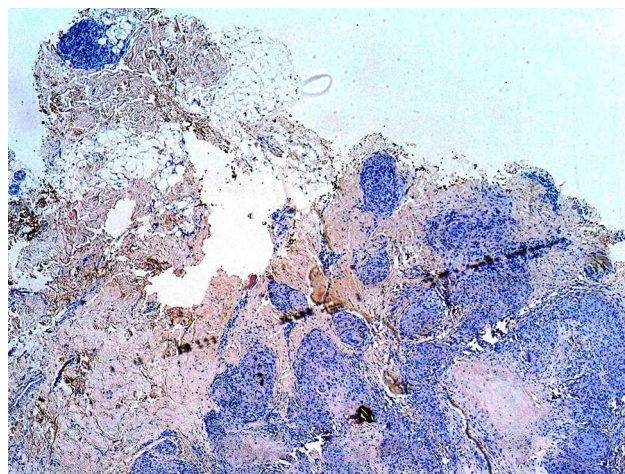


Figura 2 Hematoxilina-eosina $\times 10$.

Otras pruebas complementarias

Bioquímica general, PCR, ECA, hemograma y VSG sin alteraciones. Las serologías para VIH, VHA, VHB, VHC, VEB, CMV, toxoplasma y parvovirus B19 fueron negativas. El Mantoux resultó negativo. Cultivos en esputo y orina para micobacterias negativos. Cultivo y PCR para micobacterias en la biopsia cutánea negativos. La TAC toracoabdominal reveló la presencia de adenopatías a nivel axilar, mediastínico, paratraqueal, paraaórtico, hiliar, subcarinal, cardiofrénico, retroperitoneal y mesentérico. La PAAF de adenopatía axilar no mostró signos de malignidad.

¿Cuál es su diagnóstico?

Diagnóstico

Sarcoidosis subcutánea en el contexto de sarcoidosis sistémica.

Evolución y tratamiento

Se inició prednisona oral a dosis de 1 mg/kg/día en dosis descendente y se realizaron 3 infiltraciones intralesionales mensuales con acetónido de triamcinolona diluido con suero salino fisiológico, a una concentración de 1:3, con leve mejoría y sin aumento del número de lesiones en los controles posteriores.

Comentario

La sarcoidosis es una enfermedad granulomatosa crónica, de origen desconocido, caracterizada por la formación de granulomas no caseificantes en diferentes órganos y tejidos. Un 25% de los pacientes desarrolla lesiones cutáneas, pudiendo ser específicas o inespecíficas en función de si presentan o no granulomas en la histología, respectivamente. Dentro de las lesiones específicas encontramos lesiones tipo mácula, pápula, placa, lupus pernio, sarcoidosis subcutánea y sarcoidosis cicatricial, y dentro de las inespecíficas lesiones como el eritema nudoso, las placas de alopecia, las calcificaciones, o las lesiones tipo prurigo, entre otras¹.

La sarcoidosis subcutánea, clásicamente conocida como sarcoide de Darier-Roussy, es la forma específica menos frecuente (12%) y se encuentra limitada a la hipodermis. Afecta con más frecuencia a mujeres caucásicas entre los 40 y 60 años. Clínicamente se presenta como múltiples nódulos firmes, ligeramente dolorosos, móviles, de forma redondeada, del color de la piel y localizados generalmente en las extremidades, de forma bilateral y asimétrica. Se han descrito también en el tronco, la cara, las nalgas, la cabeza y el cuello².

Ahmed y Harshad³ describieron una fuerte asociación entre la sarcoidosis subcutánea y una afectación sistémica moderada de la sarcoidosis. Hasta en un 2% de las sarcoidosis sistémicas se observan las lesiones de sarcoidosis subcutánea. A pesar de que las lesiones pueden constituir el primer signo de la enfermedad, lo habitual es que se presenten en el transcurso de esta, y es raro que aparezcan aisladas⁴.

El diagnóstico se establece mediante la clínica y la histología. La histopatología muestra una paniculitis predominantemente lobulillar compuesta por granulomas epitelioides no caseificantes, sin corona linfocitaria periférica, con gran número de células gigantes multinucleadas. Pueden observarse cuerpos conchoideos de Schaumann y cuerpos asteroides, que a pesar de ser característicos no son patognomónicos de la sarcoidosis.

El diagnóstico diferencial debe establecerse con el eritema nudoso, la tuberculosis y con otras enfermedades

granulomatosas, como infecciones fúngicas o por micobacterias atípicas y con cuerpos extraños birrefringentes, así como con enfermedades autoinmunes, principalmente la artritis reumatoide y el lupus eritematoso⁵.

Con respecto al tratamiento, algunos autores hablan de una resolución espontánea de los nódulos. Sin embargo, si hay enfermedad sistémica asociada los corticoides orales, la hidroxiclороquina, las tetraciclinas, el metotrexato, la dapsona, la clofazimina y los AINE han mostrado eficacia⁶.

El interés de nuestro caso radica en que gracias a la aparición de las lesiones a nivel frontal, y a su fácil accesibilidad, se pudo llegar al diagnóstico de sarcoidosis sistémica asociada a sarcoidosis subcutánea de Darier-Roussy. Es necesario enfatizar también la localización excepcional de los nódulos sarcoideos a nivel frontal.

Conflicto de intereses

Los autores declaran que no tienen ningún conflicto de intereses.

Agradecimientos

Al doctor Antonio Aguilar Martínez, por su ayuda en el diagnóstico.

Bibliografía

1. Pérez-Tato B, Cuenca A, Barco L, Iglesias C, Ruiz P, Sánchez de Paz F. Sarcoidosis cicatricial. *Actas Dermosifiliogr.* 2003;94:327-9.
2. Bosnić D, Baresić M, Bagatin D, Ilić I. Subcutaneous sarcoidosis of the face. *Intern Med.* 2010;49:589-92.
3. Ahmed I, Harshad SR. Subcutaneous sarcoidosis: Is it a specific subset of cutaneous sarcoidosis frequently associated with systemic disease? *J Am Acad Dermatol.* 2006;54:55-60.
4. Calzado L, Galera CM, Arrue I, Rodríguez-Peralto JL, López S, Guerra A, et al. Sarcoidosis subcutánea como primera manifestación de enfermedad sistémica. *Actas Dermosifiliogr.* 2005;96:379-81.
5. Ramírez C, Faúndez E, Valdés MP, de la Fuente R, Carreño L. Subcutaneous sarcoidosis as the initial manifestation of systemic sarcoidosis. *Piel.* 2013;28:387-90.
6. Singh L, Aboutalebi S, Smith J. Subcutaneous sarcoidosis in a melanoma scar. *Cutis.* 2011;87:234-6.

A. Lobato-Berezo^{a,*}, F. Burgos-Lázaro^b
y M.Á. Gallego-Valdés^a

^a Departamento de Dermatología y Venereología, Hospital Universitario Severo Ochoa, Leganés, Madrid, España

^b Departamento de Anatomía Patológica, Hospital Universitario Severo Ochoa, Leganés, Madrid, España

* Autor para correspondencia.

Correo electrónico: allobe@hotmail.es (A. Lobato-Berezo).