

4. Reiter N, El-Shabrawi L, Leinweber B, Berghold A, Aberer E. Calcinosi cutis: Part I. Diagnostic pathway. *J Am Acad Dermatol*. 2011;65:1–12.
5. Lekich C, Parsi K. Heterotopic ossification of small saphenous vein and panniculitis ossificans of chronic venous insufficiency presenting with livedo racemosa. *Phlebology*. 2013;29:401–6.
6. Popken F, König DP, Tantow M, Rütt J, Kausch T, Peters KM. Possibility of sonographic early diagnosis of heterotopic ossification after total hip-replacement. *Unfallchirurg*. 2003;106:28–31.
7. Reiter N, El-Shabrawi L, Leinweber B, Berghold A, Aberer E. Calcinosi cutis: Part II. Treatment options. *J Am Acad Dermatol*. 2011;65:15–22.

M. Lorente-Luna^{a,*}, F. Alfageme Roldán^b
y C. González Lois^c

^a Servicio de Dermatología, Hospital Central de la Defensa Gómez-Ulla, Madrid, España

^b Servicio de Dermatología, Hospital Universitario Puerta de Hierro Majadahonda, Madrid, España

^c Servicio de Anatomía Patológica, Hospital Universitario Puerta de Hierro Majadahonda, Madrid, España

* Autor para correspondencia.

Correo electrónico: m.lorente.luna@gmail.com
(M. Lorente-Luna).

<http://dx.doi.org/10.1016/j.ad.2014.12.020>

Reacciones granulomatosas a los tatuajes rojos: presentación de 5 lesiones



Granulomatous Reactions to Red Tattoo Pigments: A Description of 5 Cases

El tatuaje es una práctica con más de 8.000 años de antigüedad y se ha extendido de forma notoria en los países occidentales durante los últimos 30 años¹.

Como complicaciones a los tatuajes se han descrito la transmisión de enfermedades infecciosas (destacando las micobacterianas, a menudo asociadas al color gris, por el uso de agua no estéril como diluyente de la tinta), la aparición de dermatosis subyacentes por un proceso isomórfico e incluso la presencia de neoplasias en la localización del tatuaje. Por otra parte, la introducción de una sustancia extraña en la piel puede desarrollar una respuesta tóxica o inmunológica².

Las características de los pacientes se recogen en la [tabla 1](#). El primer caso corresponde a una mujer que, tras realizarse un tatuaje con varios colores, inició intenso prurito y sobreelevación de las zonas rojas ([fig. 1 A](#)). La siguiente paciente, con antecedentes de granuloma anular en la infancia, inició prurito en las áreas rojas de un tatuaje de varios

colores ([fig. 2 A](#)), mostrando zonas sobreelevadas junto con otras erosionadas, observándose salida de material ([fig. 2 B](#)). Un mes más tarde aparecieron lesiones maculopapulares parduzcas, adoptando una configuración circinada irregular en el dorso del pie y en el extremo distal de la extremidad inferior izquierda ([fig. 2 C](#)). Se realizó estudio anatomopatológico de las lesiones compatible con granuloma anular. Nuestra tercera paciente se había realizado un tatuaje verde y rojo, que evolucionó con nódulos subcutáneos que se ulceraron en las áreas rojas ([fig. 1 B](#)). La cuarta paciente refería, tras 15 días de la realización de un tatuaje en la muñeca derecha, prurito e inflamación en las zonas rojas que evolucionó hasta formar una gran úlcera ([fig. 1 C](#)). Cinco meses después de iniciar los síntomas en la muñeca, la paciente refería también inflamación y molestias en un tatuaje antiguo, realizado hacía más de 5 años ([fig. 1 D](#)).

Se realizó estudio histológico en las 5 lesiones, mostrando una reacción inflamatoria con presencia de múltiples células gigantes multinucleadas con presencia de pigmento compatibles con granulomas a cuerpo extraño ([fig. 3](#)). En todos los casos se realizaron estudios microbiológicos mediante tinciones y cultivos (incluyendo micobacterias) que fueron negativos. En el segundo caso se descartó la presencia de una sarcoidosis sistémica, mediante la determinación en sangre de la enzima convertidora de la angiotensina y una radiografía de tórax.

Tabla 1 Características de las 5 lesiones correspondientes a las 4 pacientes

Lesión	Edad (años)	Sexo	Tiempo desde el tatuaje hasta iniciar sintomatología	Localización	Aspecto clínico	Tratamiento
1	28	Femenino	2 años	Antebrazo D	Eritema, inflamación	Corticoide tópico
2	24	Femenino	4 meses	Dorso pie D	Erosión	Corticoide intralesional
3	23	Femenino	1 mes	Tobillo D	Úlcera	Antibiótico tópico
4	38	Femenino	15 días	Muñeca D	Úlcera	Corticoides orales, intralesionales y tópicos. Exéresis quirúrgica
5			> 5 años	Tobillo I	Eritema, inflamación	

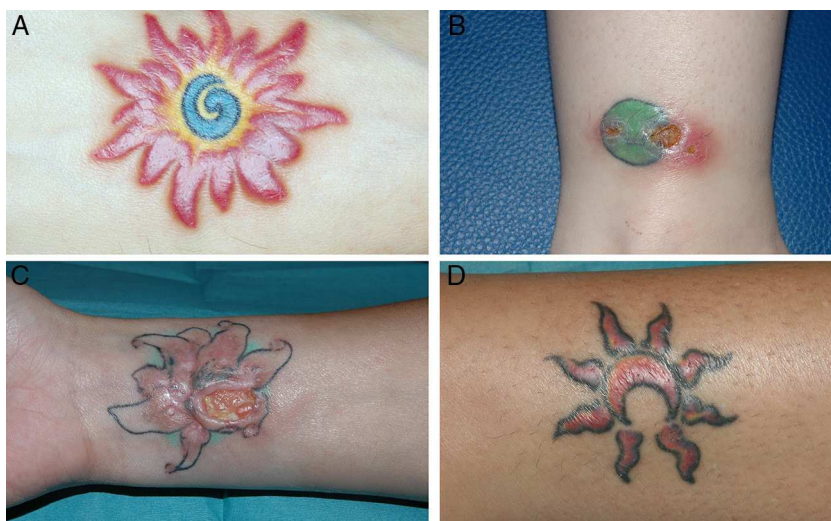

Figura 1 A. Lesión número 1 con inflamación de las áreas rojas de un tatuaje multicolor. B. Lesión número 3 con ulceración e inflamación coincidiendo con el color rojo de un tatuaje verde y rojo. C. Lesión número 4 que muestra una úlcera de gran tamaño en las zonas rojas de un tatuaje verde, rojo y negro. D. Lesión número 5 con inflamación del área roja de un tatuaje, iniciada 5 meses después de presentarse la lesión número 4 en la misma paciente.

Las reacciones adversas cutáneas por hipersensibilidad a los tatuajes no son infrecuentes, y se atribuyen a los materiales que son inyectados. El color que con más frecuencia se asocia a reacciones adversas es el rojo. Tradicionalmente, los tatuajes rojos se confeccionaban a base de derivados del mercurio, y posteriormente del cadmio, que actualmente no están autorizados dada su toxicidad^{3,4}. Actualmente se utilizan pigmentos sintéticos orgánicos, que conllevan un menor riesgo de reacciones adversas. El problema yace en que no existe una reglamentación estricta sobre el contenido de los pigmentos, y la mayor parte de los tatuadores profesionales desconocen la composición de estos¹. Las personas a las que se les practica un tatuaje son, en su mayoría, desconocedoras de las sustancias que

les son inyectadas y de sus posibles efectos adversos. La Agencia Española del Medicamento y Productos sanitarios establece, en el año 2008, un listado de aquellos productos autorizados y registrados que no deben superar un nivel máximo de sustancias perjudiciales para la salud como son el mercurio, el plomo o el arsénico⁵. De todas formas se desconoce la composición precisa de cada uno de los productos utilizados.

Los patrones histológicos que se producen a consecuencia de una reacción adversa a un tatuaje son diversos, siendo el más frecuente el patrón liquenoide. Otros tipos de reacciones a tatuajes son las de tipo eczematoso, pseudolinfomatoso, esclerodermiforme, colagenosis perforantes y, como en nuestros casos, granulomatoso⁶.

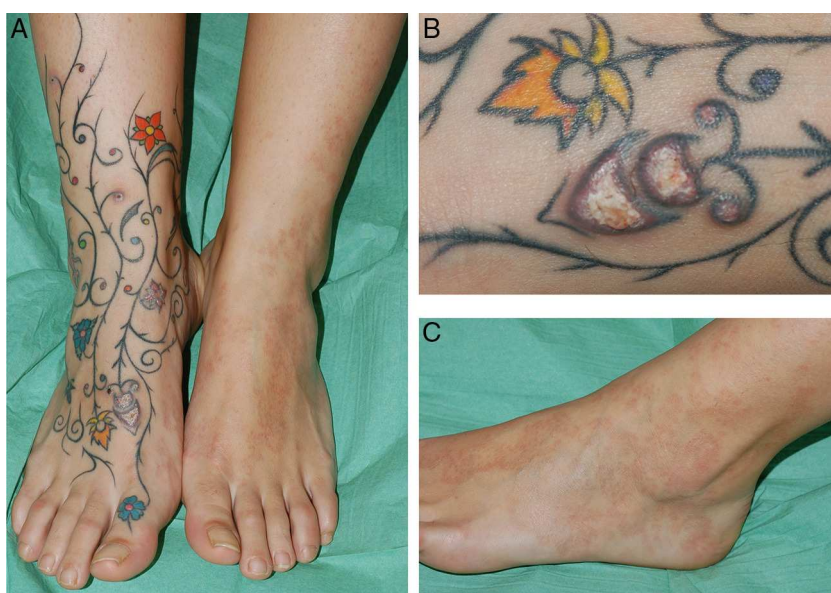

Figura 2 Lesión número 2 (A), mostrando erosiones y salida de material en las zonas rojas de un tatuaje multicolor en el dorso del pie derecho (B), mientras que en dorso del pie izquierdo se observan lesiones de granuloma anular (C).

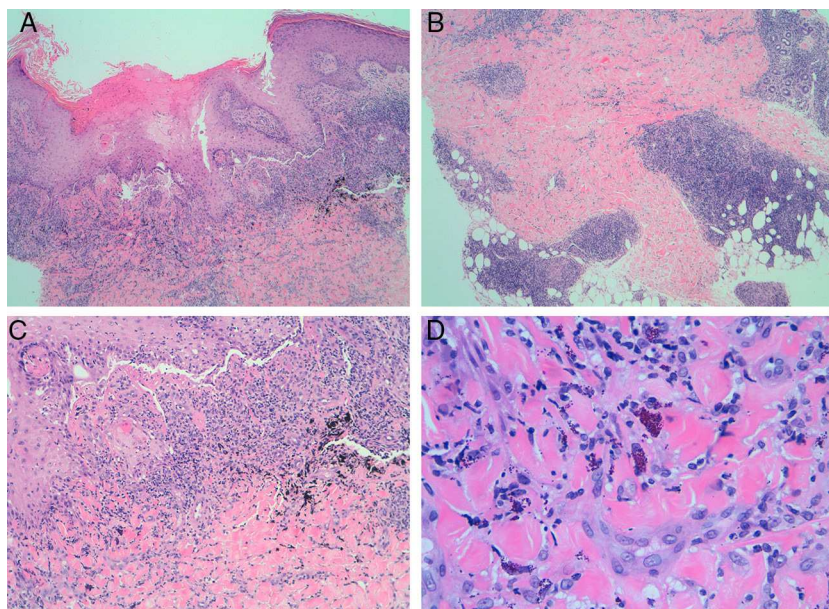


Figura 3 Estudio histológico de las lesiones de reacción granulomatosa a tatuaje. Se observan granulomas en la dermis superficial (A: hematoxilina-eosina $\times 4$) y profunda (B: hematoxilina-eosina $\times 4$). A mayor aumento se observan granulomas a cuerpo extraño alrededor del pigmento (C: hematoxilina-eosina $\times 10$) y células fagocíticas rellenas de pigmento rojo (D: hematoxilina-eosina $\times 40$).

Aunque muy poco frecuente, se encuentran casos de granulomas sarcoideos en el interior de un tatuaje. Este hallazgo puede ser la única manifestación clínica de una sarcoidosis sistémica⁷.

Nosotros observamos un caso de granuloma anular a distancia coincidiendo con la reacción granulomatosa al tatuaje rojo. Existen varios casos en la literatura de lesiones de granuloma anular restringidas sobre las áreas rojas del tatuaje⁸, pero no a distancia. El mecanismo etiopatogénico del granuloma anular sigue siendo desconocido, aunque se postula que tanto las fibras elásticas como el colágeno alterados podrían actuar como un antígeno gatillo de la respuesta inmunitaria⁹.

Los tratamientos descritos para las reacciones cutáneas a los tatuajes son básicamente los corticoides tópicos. Las reacciones a tatuajes rojos han sido tratadas con láser Q-switched Nd:YAG, con riesgo de provocar reacciones alérgicas graves a causa de la lisis de los fagocitos y la salida del pigmento al espacio extracelular¹⁰.

El aumento de la práctica del tatuaje en nuestro entorno hace que el dermatólogo deba conocer los efectos secundarios que estos pueden provocar y diagnosticarlos correctamente. Creemos que las personas que deseen realizarse un tatuaje deberían estar informadas del riesgo de estas reacciones graves, especialmente en los casos en los que se utilizan pigmentos rojos.

Bibliografía

1. Mortimer NJ, Chave TA, Johnston G. Red tattoo reactions. *Clin Exp Dermatol.* 2003;28:508–10.
2. Antony FC, Harland CC. Red ink tattoo reactions: Successful treatment with the Q-switched 532 nm Nd:YAG laser. *Br J Dermatol.* 2003;149:94–8.

3. Bologna JL, Jorizzo JL, Schaffer JV. *Dermatology.* 3rd ed UK: Elsevier; 2012. p. 2269.
4. Ortiz AE, Alster TS. Rising concern over cosmetic tattoos. *Dermatol Surg.* 2012;38:424–9.
5. Ministerio de Sanidad y Consumo. Agencia española de medicamentos y productos sanitarios. Traducción de la resolución del consejo de Europa sobre tatuajes y maquillajes permanentes, 15 jul 2008 [consultado 8 Sep 2013]. Disponible en: http://www.aemps.gob.es/cosmeticosHigiene/cosmeticos/docs/resolucionCE-tatuajes_junio-2008.pdf
6. Polimon I, Ortiz FJ, Comunión A, Zarco C, Rodríguez JL, Iglesias L. Reacciones al color rojo de los tatuajes. *Actas Dermosifiliogr.* 2001;92:337–41.
7. Guerra JR, Alderuccio JP, Sandhu J, Chaudhari S. Granulomatous tattoo reaction in a young man. *Lancet.* 2013;382:284.
8. Kluger N, Godenèche J, Vermeulen C. Granuloma annulare within the red dye of a tattoo. *J Dermatol.* 2012;39:191–3.
9. Lynch JM, Barrett TL. Collagenolytic (necrobiotic) granulomas: Part II—the “red” granulomas. *J Cutan Pathol.* 2004;31:409–18.
10. Ashinoff R, Levine VJ, Soter NA. Allergic reactions to tattoo pigment after laser treatment. *Dermatol Surg.* 1995;21:291–4.

C. Martín-Callizo^{a,*}, J. Marcoval^a
y R.M. Penín^b

^a Servicio de Dermatología, Hospital Universitari de Bellvitge, L'Hospitalet del Llobregat, Barcelona, España
^b Anatomía Patológica, Hospital Universitari de Bellvitge, L'Hospitalet del Llobregat, Barcelona, España

* Autor para correspondencia.
Correo electrónico: claramartincallizo@gmail.com
(C. Martín-Callizo).

<http://dx.doi.org/10.1016/j.ad.2014.12.010>