

3. Law SK. Bimatoprost in the treatment of eyelash hypotrichosis. *Clin Ophthalmol*. 2010;4:349–58.
4. Demitsu T, Manabe M, Harima N, Sugiyama T, Yoneda K, Yamada N. Hypertrichosis induced by latanoprost. *J Am Acad Dermatol*. 2001;44:721–3.
5. Inoue K, Wakakura M, Inoue J, Matsuo H, Hara T, Tomita G. Adverse reaction after use of latanoprost in Japanese glaucoma patients. *Nippon Ganka Gakkai Zasshi*. 2006;110:581–7.
6. Monselise A, Shapiro J, Lui H. Inner canthus hypertrichosis: a side effect of prostaglandin analogue treatment for glaucoma. *J Cutan Med Surg*. 2011;15:298–9.
7. Ortiz-Perez S, Olver JM. Hypertrichosis of the upper cheek area associated with travoprost treatment of glaucoma. *Ophthal Plast Reconstr Surg*. 2010;26:376–7.
8. Rouxel AM, Roguedas-Contios AM, Misery L. Malar and ciliary hypertrichosis induced by bimatoprost. *Ann Dermatol Venereol*. 2007;134:780–1.
9. Hart J, Shafranov G. Hypertrichosis of vellus hairs of the malar region after unilateral treatment with bimatoprost. *Am J Ophthalmol*. 2004;137:756–7.
10. Mukhopadhyay R, Plumb A. A rare complication from prostaglandin analogue therapy. *Clin Exp Optom*. 2009;92:137–8.
11. Chen CS, Wells J, Craig JE. Topical prostaglandin F(2alpha) analog induced poliosis. *Am J Ophthalmol*. 2004;137:965–6.
12. Alm A, Grierson I, Shields MB. Side effects associated with prostaglandin analog therapy. *Surv Ophthalmol*. 2008;53 Suppl 1:S93–105.

S. Özyurt^{a,*}, G. Seyman Çetinkaya^b

^a *Dermatology Clinic, İzmir Atatürk Education and Research Hospital, İzmir, Turkey*

^b *Internal Medicine Clinic, İzmir Atatürk Education and Research Hospital, İzmir, Turkey*

* Corresponding author.

E-mail address: ozyurtselcuk@yahoo.com (S. Özyurt).

<http://dx.doi.org/10.1016/j.ad.2014.05.005>

Autocontrol fotográfico mediante *smartphones* para mejorar el diagnóstico precoz del melanoma



Skin Self-examination Using Smartphone Photography to Improve the Early Diagnosis of Melanoma

Sr. Director:

La autoexploración cutánea por parte del paciente ha demostrado ser una medida muy útil en la prevención secundaria del melanoma¹⁻⁴. Diferentes estudios avalan que las campañas de concienciación y de autocontrol cutáneo permiten diagnosticar melanomas más finos y, por tanto, de mejor pronóstico⁵. El autocontrol puede optimizarse mediante la realización de fotografías de forma protocolizada⁶. Este registro fotográfico facilita por un lado la identificación de lesiones nuevas y, por el otro, permite apreciar cambios significativos en nevos preexistentes. Como ventaja adicional, los sistemas de autocontrol fotográfico mejoran el cumplimiento y la precisión del paciente en sus autocontroles². Otras medidas que han demostrado ser útiles en el autocontrol fotográfico son la comparación de las fotografías con esquemas corporales⁷ y la visualización de ejemplos de lesiones benignas y malignas².

Actualmente el autocontrol fotográfico por parte del paciente para mejorar la prevención secundaria del melanoma no es una práctica habitual⁸, a pesar de ser una medida que ha demostrado ser efectiva¹⁻⁴. Entre las razones que pueden influir están: la falta de conocimiento acerca de la importancia del seguimiento fotográfico, la incomodidad de realizar fotografías con una cámara fotográfica cuyas imágenes

han de ser luego descargadas y almacenadas en el ordenador y la falta de cumplimiento del autocontrol por olvido.

Con estas premisas, presentamos una solución tecnológica para fomentar el autocontrol por parte del paciente: el desarrollo de una aplicación para *smartphones* (FotoSkin[®]) que permite al paciente realizar periódicamente y de forma protocolizada fotografías de su piel (mapeo corporal), que luego pudiera llevar a la consulta y mostrar al dermatólogo para que este conozca de forma más precisa la evolución de sus lunares u otro tipo de lesiones cutáneas (fig. 1). La aplicación incluye además otras 3 secciones que contribuyen a mejorar el conocimiento del paciente acerca del cáncer de piel, su concienciación y, por tanto, su cumplimiento con los controles y visitas al dermatólogo: 1) una sección informativa en la que se muestra al paciente las diferencias entre lesiones benignas y lesiones sospechosas o malignas, 2) una sección de algoritmos para ver el fototipo, riesgo de melanoma y nivel de daño actínico, y 3) una parte dinámica con el entorno que indica el índice de radiación ultravioleta y emite unos consejos prácticos de fotoprotección y exposición solar saludable.

La aplicación FotoSkin[®] tiene como objetivo principal ejercer de autorregistro fotográfico corporal de los lunares y otras lesiones cutáneas del paciente, que luego podrá enseñar al dermatólogo en las revisiones (fig. 2). Ello permitirá mejorar la precisión diagnóstica del dermatólogo al conocer la evolución de las lesiones cutáneas, e incluso mejorar la prevención secundaria del melanoma al percibir el paciente qué lesiones son nuevas o han cambiado¹, además de fomentar el cumplimiento del paciente con los autocontroles y las revisiones médicas. Como objetivos secundarios, FotoSkin[®] pretende mejorar la educación sanitaria acerca del melanoma, del cáncer de piel y de los hábitos de exposición solar saludable.



Figura 1 Diseño general de la aplicación para *smartphones* «FotoSkin®».

La aplicación se ha diseñado para *smartphones* y *tablets*, dispositivos que presentan importantes ventajas frente al ordenador fijo⁹: la facilidad de uso, la rapidez en la toma de fotografías y almacenamiento, el recordatorio de los autocontroles mediante notificaciones y, especialmente, la portabilidad (el paciente llevará sus imágenes consigo cuando acuda a las revisiones con el dermatólogo). FotoSkin® es de descarga y uso gratuito, disponible tanto para el sistema operativo IOS® (iPhone, iPad) como para Android®.

En conclusión, las nuevas tecnologías pueden ayudar a mejorar el autocontrol cutáneo por parte del paciente en la prevención secundaria del cáncer de piel, mediante la realización de fotografías protocolizadas en un mapeo corporal y el recordatorio de los autocontroles y visitas con el dermatólogo, contribuyendo además a mejorar la educación sanitaria y fomentando un papel activo del propio paciente en el cuidado y vigilancia de su piel.

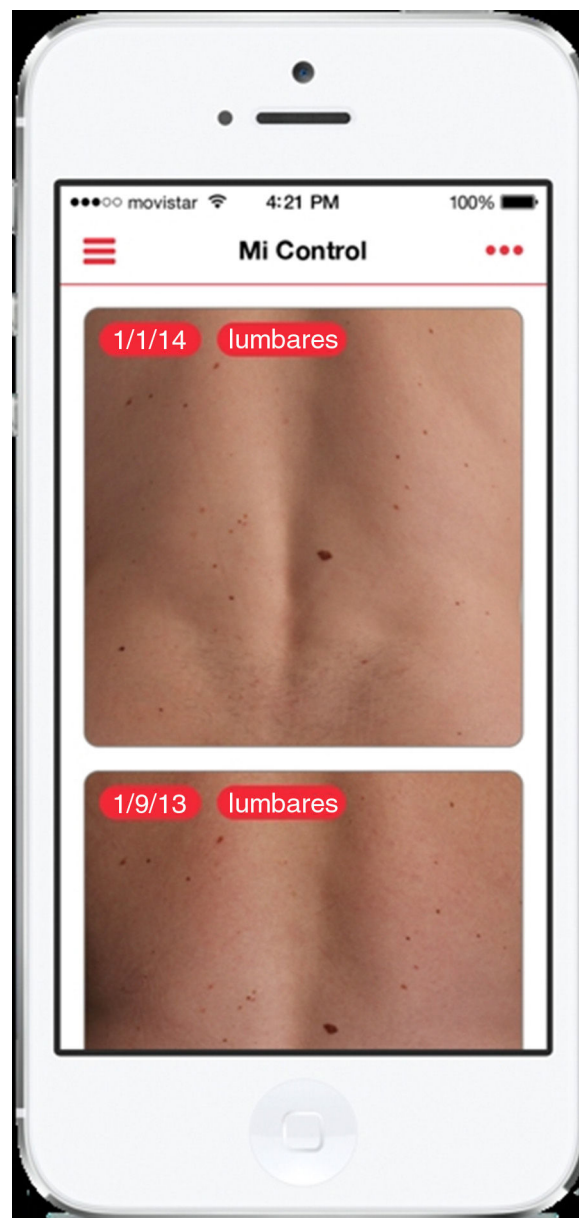


Figura 2 Sección de autocontrol fotográfico por parte del paciente.

Financiación

La aplicación FotoSkin® ha sido financiada por los laboratorios Isdín. No obstante, se trata de una aplicación totalmente aséptica en su contenido, sin haber participado Isdín en el proceso de elaboración de contenidos de la aplicación.

Conflicto de intereses

Los autores declaran que no tienen ningún conflicto de intereses.

Bibliografía

1. Oliviera SA, Chau D, Christos PJ, Charles CA, Mushlin AI, Halpern AC. Diagnostic accuracy of patients in performing skin

- self-examination and the impact of photography. *Arch Dermatol.* 2004;140:57–62.
2. McWhirter JE, Hoffman-Goetz L. Visual images for patient skin self-examination and melanoma detection: A systematic review of published studies. *J Am Acad Dermatol.* 2013;69:47–55.
 3. Yagerman S, Marghoob A. Melanoma patient self-detection: A review of efficacy of the skin self-examination and patient-directed educational efforts. *Expert Rev Anticancer Ther.* 2013;13:1423–31.
 4. Lee KB, Weinstock MA, Risica PM. Components of a successful intervention for monthly skin self-examination for early detection of melanoma: The «Check It Out» trial. *J Am Acad Dermatol.* 2008;58:1006–12.
 5. Mitchell JK, Leslie KS. Melanoma death prevention: Moving away from the sun. *J Am Acad Dermatol.* 2013;68:e169–75.
 6. Shenoy R, Molenda MA, Mostow EN. The introduction of skin self-photography as a supplement to skin self-examination for the detection of skin cancer. *J Am Acad Dermatol.* 2014;70:e15.
 7. Chiu V, Won E, Malik M, Weinstock MA. The use of mole-mapping diagrams to increase skin self-examination accuracy. *J Am Acad Dermatol.* 2006;55:245–50.
 8. Korta DZ, Saggarr V, Wu TP, Sanchez M. Racial differences in skin cancer awareness and surveillance practices at a public hospital dermatology clinic. *J Am Acad Dermatol.* 2014;70:312–7.
 9. Ozdalga E, Ozdalga A, Ahuja N. The smartphone in medicine: A review of current and potential use among physicians and students. *J Med Internet Res.* 2012;14:e128.
- S. Vañó-Galván*, J. Paoli, L. Ríos-Buceta y P. Jaén
Servicio de Dermatología, Hospital Ramón y Cajal, Madrid, España
- * Autor para correspondencia.
Correo electrónico: sergiovano@yahoo.es (S. Vañó-Galván).
- <http://dx.doi.org/10.1016/j.ad.2014.05.009>