

No hemos encontrado referencias a este tratamiento en la literatura dermatológica. Sí, en cambio, en publicaciones oftalmológicas, en las que se propone la utilidad del colirio de IFN alfa-2b en casos de verrugas víricas, carcinomas intraepidérmicos, e incluso melanomas, en la superficie ocular y en los párpados. Se trata de series cortas o casos aislados y debemos ser cautos con los resultados publicados. No hemos encontrado otros casos de la administración de IFN alfa-2b en colirio para el manejo de un CBC en el párpado, por lo que el nuestro sería el primero. El CBC es una indicación aceptada del IFN alfa-2b; nuestra aportación es una posible nueva vía de administración. De nuestro caso solo podemos afirmar que el volumen del tumor se ha reducido considerablemente, y que se mantiene estable clínicamente tras 3 años; pero no disponemos de datos objetivos de su resolución, lo que obliga a un estrecho seguimiento en consulta. Nuestra aislada experiencia no debe en ningún caso modificar las pautas habituales y aceptadas de manejo del cáncer cutáneo no melanoma, siendo necesarios ensayos clínicos controlados antes de poder sacar conclusiones sobre la eficacia de este tratamiento. Proponemos, sin embargo, su posible utilidad como un tratamiento neoadyuvante para reducir el tamaño del tumor antes de su extirpación con cirugía con control de bordes al microscopio, en casos individualizados, dada su sencillez de administración y escasos y leves efectos secundarios.

Bibliografía

1. Lee BJ, Nelson CC. Intralesional interferon for extensive squamous papilloma of the eyelid margin. *Ophtal Plast Reconstr Surg.* 2012;28:e47-8.
2. Shields CL, Kancherla S, Bianciotto CG, Lally SE, Shields JE. Ocular surface squamous neoplasia (squamous cell carcinoma) of the socket: Management of extensive tumors with interferon. *Ophtal Plast Reconstr Surg.* 2011;27:247-50.
3. Fenton S, Kennedy S, Moriarty P. The role of interferon alpha 2b as an adjunctive treatment in the management of aggressive basal cell carcinoma of the eyelids. *Acta Ophthalmol Scand.* 2002;80:674-5.
4. Schechter BA, Rand WJ, Velazquez GE, Williams WD, Starasoler L. Treatment of conjunctival papillomata with topical interferon alfa-2b. *Am J Ophthalmol.* 2002;134:268-70.
5. Finger PT, Sedeek RW, Chin KJ. Topical interferon alfa in the treatment of conjunctival melanoma and primary acquired melanosis complex. *Am J Ophthalmol.* 2008;145:124-9.
6. Galor A, Karp CL, Chhabra S, Barnes S, Alfonso EC. Topical interferon alpha 2 b eye-drops for treatment of ocular surface squamous neoplasia: A dose comparison study. *Br J Ophthalmol.* 2010;94:551-4.
7. Schechter BA, Schrier A, Nagler RS, Smith EF, Velazquez GE. Regression of presumed primary conjunctival and corneal intraepithelial neoplasia with topical interferon alpha-2b. *Cornea.* 2002;21:6-11.
8. Shields CL, Kaliki S, Kim HJ, Al-Dahmash S, Shah SU, Lally SE, et al. Interferon for ocular surface squamous neoplasia in 81 cases: Outcomes based on the American Joint Committee on Cancer Classification. *Cornea.* 2013;32:248-56.
9. Verdager P, Fideliz de la Paz M, Álvarez de Toledo JP, Barraquer RI. Interferón alfa-2b, queratectomía parcial y trasplante de membrana amniótica para el tratamiento de un carcinoma escamoso conjuntival recidivante. *Arch Soc Esp Ophthalmol.* 2011;86:154-7.
10. Huerva V. Interferón alfa-2b tópico o escisión quirúrgica como tratamiento primario de la neoplasia conjuntival intraepitelial. *Arch Soc Esp Ophthalmol.* 2009;84:5-6.

V.M. Leis-Dosil*, I. Prats-Caelles e C. Rubio-Flores

Sección de Dermatología, Hospital Universitario Infanta Sofía, San Sebastián de los Reyes, Madrid, España

* Autor para correspondencia.

Correo electrónico: vmanuel.leis@salud.madrid.org
(V.M. Leis-Dosil).

<http://dx.doi.org/10.1016/j.ad.2013.02.006>

Nódulos asépticos y alopécicos del cuero cabelludo

Aseptic and Alopecic Nodules of the Scalp

Sr. Director:

Los nódulos alopécicos y asépticos del cuero cabelludo (NAACC) o también llamados pseudoquistes del cuero cabelludo son una nueva entidad poco conocida y seguramente infradiagnosticada.

Los NAACC fueron descritos por primera vez en la literatura japonesa en el año 1992¹. Se denominaron pseudoquistes del cuero cabelludo ya que en el estudio histopatológico se encontraron cavidades quísticas sin verdadera pared quística¹. Los primeros casos en población occidental fueron descritos por Chevalier et al. en 1998, quienes los denominaron «abscesos no infecciosos y alopécicos del cuero

cabelludo»². No fue hasta 2009 que Abdennader et al. introdujeron el nombre de «nódulos alopécicos y asépticos del cuero cabelludo», ya que no encontraron de forma constante las cavidades quísticas que referían los japoneses en sus publicaciones^{3,4}. Hasta la fecha, hay alrededor de 70 casos publicados que se recogen en la [tabla 1](#).

Caso clínico

Presentamos el caso de un varón de 16 años con una placa alopécica asintomática en el área parietal derecha del cuero cabelludo. En la exploración se palpaba un nódulo blando en forma de cúpula de 3 cm de diámetro, ligeramente eritematoso y alopécico, rodeado de cuero cabelludo normal ([fig. 1](#)). La biopsia mostró a nivel de la dermis media y profunda una lesión inflamatoria constituida por tejido de granulación, edema, angioproliferación reactiva y granulomas no confluentes, algunos con células gigantes multinucleadas y otros con abscesificación central ([fig. 2](#)). Las tinciones especifi-

Tabla 1 Resumen de las principales características de esta entidad descritas en la literatura

Autores	Número de casos	Edad	Género	Raza/etnia	Número de nódulos	Localización	Histopatología	Tratamiento
Iwata et al. ¹ , 1992	19	18-40	14 H 5 M	Asiática	1	Parietal y frontal	Seudoquiste + granuloma	Aspiración + inyección de corticoides intralesionales (10/19)
Chevallier ² , 1998	3	17-35	2 H 1 M	Caucásica	1	NE	Quiste folicular + granuloma	Punciones repetidas
Tsuruta et al. ⁸ , 2005	4	20-29	2 H 1 M	Asiática	1	Parietal y vértex	Seudoquiste + granuloma	Escisión quirúrgica
Tsuruta ⁹ , 2009	2	15 36	1 H 1 M	Asiática	5 3	NE	NE	Mejoría tras la biopsia (1) Inyección de corticoides intralesionales (1)
Abdennader y Reygagne ³ , 2009	18	12-38	18 H	Caucásica	≤ 2	Vértex y occipital superior	Infiltrado inflamatorio en dermis reticular y profunda + granulomas	Doxiciclina 100 mg/día
Abdennader et al. ⁴ , 2011	15	18-49	14 H 1 M	Caucásica 11 Negra 4	Variable ≤ 2 6-1 nod 5-2 nod 3-3 nod 1-6 nod	Occipucio y vértex	Infiltrado inflamatorio en dermis reticular y profunda, < 1/2 con granulomas dermis profunda	Doxiciclina 100 mg/día, 3 meses
Sang Sing et al. ⁶ , 2011	1	72	M	Asiática	1	Temporal	Seudoquiste	Escisión quirúrgica
Eisenberg ⁵ , 2012	11	16-48	3 M 8 H	Caucásica 5 Hispanica 1 Árabe 2 Negra 2 Asiática 1	1 (10) 2 (1)	Vértex (10) Occipucio (1)	NE	Punción e infiltración corticoides (triamcinolona acetónido 2,5 mg/ml)

Nos consta que existen 3 artículos publicados en la literatura japonesa, cuyos originales no están disponibles, con las siguientes referencias bibliográficas: Nukaga Y, Matsuura K, Matsushima Y. A case of pseudocyst of the scalp. *Hifu Rinsho* (Tokyo). 1995;37:1772-1773. Shibagaki N, Sugiyama H, Ohtake N, Furue M, Shimada S. Analysis of 3 cases of inflammatory granulomatous nodule with pseudocyst associated with follicular occlusion triad -Pseudocystic granuloma of skin. *Jpn J Clin Dermatol*. 1996;50:105-110. Aiba S, Mukai H. Pse docyst of the scalp. *Pract Dermatol*. 2002;24:893-6.

NE: no especificado.

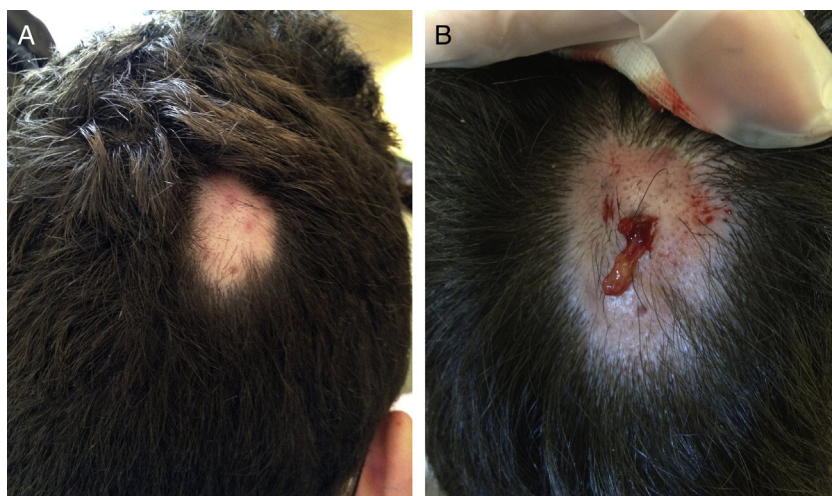


Figura 1 A) Aspecto clínico del nódulo alopécico en cuero cabelludo. B) Drenaje de material amarillo citrino tras la punción.

cas PAS, plata, giemsa y Ziehl-Neelsen fueron negativas para microorganismos, así como los cultivos micológico y bacteriológico. Se inició tratamiento con doxiciclina 100 mg/día y a las 2 semanas la punción de la lesión obtuvo un material amarillento anaranjado. Tras completar 2 meses de tratamiento, la lesión se resolvió sin dejar alopecia cicatricial. No se han observado recurrencias en 5 meses.

Comentarios y conclusiones

Esta entidad afecta más frecuentemente a varones jóvenes y se presenta como nódulos alopécicos en forma de cúpula, con piel circundante normal, asintomáticos o con disconfort ocasional^{2,4}. La pérdida de cabello ocurre de forma temprana coincidiendo con la formación del nódulo. Se localizan principalmente a nivel del vértex, aunque pueden encontrarse en cualquier zona del cuero cabelludo. Suelen aparecer 1 o 2 nódulos, siendo habitualmente un evento aislado pero en algunos casos tienden a la recurrencia⁵ y curan sin dejar alopecia cicatricial.

En los casos en que se obtiene material en la punción del nódulo, este puede ser seroso, amarillento o purulento, según las características del infiltrado y el tipo de vaso que se erosione por el infiltrado, siendo así de color amarillo citrino como en nuestro caso si se erosiona un vaso linfático, rosado si se trata de un vaso sanguíneo o purulento si predomina el infiltrado de polimorfonucleares⁴. Los cultivos son negativos en todos los casos descritos.

A nivel histológico estos nódulos presentan infiltrados inflamatorios mixtos (linfocitos, histiocitos y células gigantes) y en la mayoría de los casos granulomas en la dermis profunda o bien una arquitectura de pseudoquiste sin verdadera pared. Las diferencias histológicas se cree que podrían deberse a factores raciales del tipo de cabello o muestras superficiales⁴.

Responde bien al tratamiento con doxiciclina 100 mg/día⁴, corticoides intralesionales⁵ o drenaje-aspiración de la lesión². Hay casos descritos de involución espontánea⁵ y por lo general no es necesaria la escisión quirúrgica.

Su etiología es desconocida; se considera un tipo de foliculitis profunda asociada a oclusión folicular o a reacción

de cuerpo extraño. Se produce una reacción granulomatosa con infiltrado inflamatorio compuesto por linfocitos, histiocitos y células gigantes, con posterior necrosis central y erosión de vasos sanguíneos y linfáticos, que ocasiona el exudado y la formación del pseudoquiste. Algunos autores mencionan que podría estar dentro del espectro de las enfermedades que cursan con oclusión folicular, aunque no se puede excluir un proceso inmunológico^{3,6}.

Debemos realizar el diagnóstico diferencial con el quiste triquilemal sobreinfectado, la alopecia areata, la foliculitis bacteriana o dermatofítica, la metástasis y la celulitis disecante. Esta última, a diferencia del NAACC, se presenta clínicamente como nódulos múltiples, eritematosos y dolorosos, formando abscesos que fistulizan al exterior ocasionando alopecia cicatricial⁷.

Coincidimos con Abdennader et al. en que «los nódulos asépticos y alopécicos del cuero cabelludo» y el «pseudoquiste de cuero cabelludo» son misma entidad, siendo

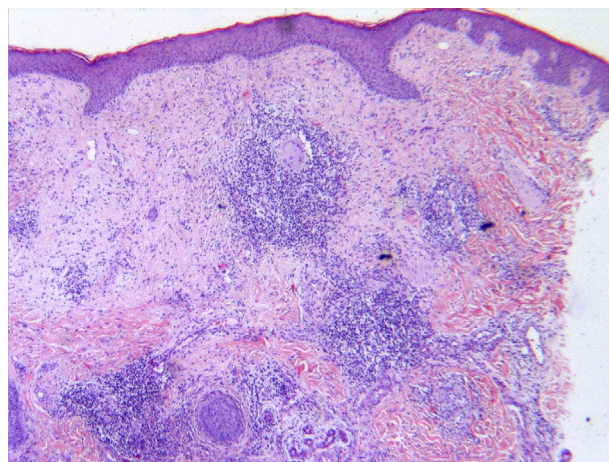


Figura 2 Histopatología: lesión inflamatoria a nivel de dermis media y profunda constituida por tejido de granulación, edema, angioproliferación reactiva e infiltrado inflamatorio mixto, con presencia de granulomas no confluentes, algunos con células gigantes multinucleadas y otros con abscesificación central (H-E $\times 20$).

la primera una denominación más apropiada, ya que los nódulos son siempre alopecicos, el material obtenido por punción es estéril y en el estudio histopatológico no siempre se encuentran pseudoquistes⁴. Sin embargo, Lee et al.⁶ defienden que son 2 afecciones diferentes, ya que en las biopsias en el primer caso no se encuentran pseudoquistes y en el segundo sí.

Como conclusión, los NAACC constituyen una entidad de reciente aparición en la literatura, seguramente infradiagnosticada por su desconocimiento. Se diagnostica por la presencia de nódulos alopecicos en el cuero cabelludo sin alopecia cicatricial y de contenido aséptico. Generalmente, se comporta como una enfermedad de fácil manejo, con buena respuesta al tratamiento. Es necesario conocer esta entidad para tratarla adecuadamente y evitar acciones innecesarias.

Agradecimientos

Dr. Roger Llatjos y Dr. Valeri Novell. Laboratorio de Patología BCN patòlegs. Barcelona.

Bibliografía

1. Iwata T, Hashimoto T, Niimura M. A pseudocyst with inflammatory granulation tissue on scalp -pseudocyst of scalp. *Jpn J Clin Dermatol.* 1992;46:9-16.

2. Chevallier J. Abcès non infectieux et alopeciques du cuir chevelu: nouvelle entité? *Nouv Dermatol.* 1998;17:181.
3. Abdennader S, Reygagne P. Alopecic and aseptic nodules of the scalp. *Dermatology.* 2009;218:86.
4. Abdennader S, Vignon-Pennamen MD, Hatchuel J, Reygagne P. Alopecic and aseptic nodules of the scalp (pseudocyst of the scalp): a prospective clinicopathological study of 15 cases. *Dermatology.* 2011;222:31-5.
5. Eisenberg EL. Alopecia-associated pseudocyst of the scalp. *J Am Acad Dermatol.* 2012;67:e114-6.
6. Lee SS, Kim SY, Im M, Lee Y, Seo YJ, Lee JH. Pseudocyst of the scalp. *Ann Dermatol.* 2011;23:s267-9.
7. Gutierrez Rodriguez MC, Marino Harrison JM. Nódulos inflamatorios y alopecia en el cuero cabelludo. *Piel.* 2003;18:270-2.
8. Tsuruta D, Hayashi A, Kobayashi H, Nakagawa K, Furukawa M, Ishii M. Pseudocyst of the scalp. *Dermatology.* 2005;210:333-5.
9. Tsuruta D. Reply letter. *Dermatology.* 2009;218:87.

Cristian Fischer-Levancini*, Maribel Iglesias-Sancho, Helena Collgros y Manuel Sánchez-Regaña.

Servicio de Dermatología, Hospital Universitari Sagrat Cor, Unidad Docente de la Universidad de Barcelona, Barcelona, España

* Autor para correspondencia.

Correo electrónico: cfischer2@hotmail.com

(C. Fischer-Levancini).

<http://dx.doi.org/10.1016/j.ad.2013.01.007>

Pigmentación oral asociada al tratamiento con alfa-interferón y ribavirina para la hepatitis c

Oral Hyperpigmentation Associated With Interferon-Alpha and Ribavirin Therapy for Hepatitis C Virus Infection

Sr. Director:

Desde el año 2003 se han descrito algunos casos de hiperpigmentación oral asociada al tratamiento con alfa-interferón y ribavirina para la hepatitis C. Describimos un nuevo caso de pigmentación oral asociado a dicho tratamiento en una mujer de raza blanca que desarrolló también lesiones a nivel de la mucosa genital. Se trata de una mujer de 49 años con antecedentes de alergia al ácido acetilsalicílico, síndrome depresivo y hepatitis crónica por virus C genotipo 1 diagnosticada en 2007. En mayo de 2008 recibió tratamiento con interferón alfa pegilado y ribavirina con cumplimiento irregular hasta noviembre de 2009, sin erradicación del virus. En junio de 2010 presentó vasculitis leucocitoclástica y artralgias asociadas a crioglobulinemia, recibiendo tratamiento con colchicina y tandas de prednisona oral. A partir de abril 2011 se realizaron 5 sesiones de plasmaféresis y se reinició tratamiento con alfa-interferón pegilado (180 µg/semana) y ribavirina (1.000 mg/día). En julio de 2011 recibió tratamiento con rituximab (2 dosis) con resolución de la vasculitis leucocitoclástica. Un mes

después del inicio en abril de 2011 de la segunda tanda de tratamiento con alfa-interferón pegilado y ribavirina, la paciente presentó sensación de quemazón en la lengua y observó la aparición de pigmentación en la mucosa oral y la mucosa genital. A la exploración presentaba máculas pigmentadas gris-azuladas localizadas predominantemente en las áreas laterales del dorso de la lengua (fig. 1). Presentaba también pigmentación en ambas mucosas yugales (fig. 2) y lesiones similares a nivel de la mucosa vulvar. La paciente no mostraba lesiones hiperpigmentadas cutáneas, y en ese momento no tenía sintomatología sistémica. No fue preciso retirar el tratamiento y las lesiones perma-

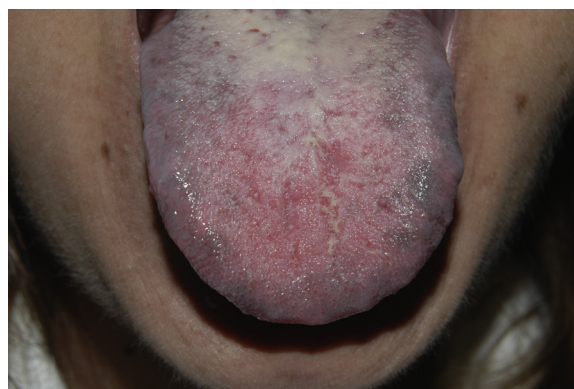

Figura 1 Pigmentación gris-azulada de la lengua, predominantemente en las áreas laterales del dorso lingual.