

CASOS PARA EL DIAGNÓSTICO

Tumoración en el primer dedo del pie izquierdo

Tumor on the Great Toe of the Left Foot

Historia clínica

Varón de 76 años que acude a nuestra consulta por una lesión en el primer dedo del pie izquierdo de 4 años de evolución, de crecimiento progresivo. Con anterioridad a la aparición de la lesión refería cuadros frecuentes de enclavamiento ungüeval sobre el mismo dedo, con algún episodio de sangrado autolimitado. La lesión no era dolorosa, salvo cuando se le enclavaba la uña o tras moderados traumatismos.

Exploración física

La lesión se presentaba como una tumoración polilobulada de aspecto botriomicoide parcialmente erosionada, con base indurada y superficie más blanda. Medía aproximadamente 3 × 3 cm y abarcaba la parte media distal del primer dedo del pie izquierdo desplazando la uña (fig. 1).

Histopatología

La anatomía patológica mostró anastomosis de cordones epiteliales en continuidad con la epidermis, incluidos en un estroma fibrovascular. Dentro de los cordones epiteliales

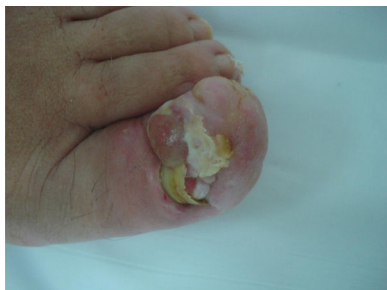

Figura 1

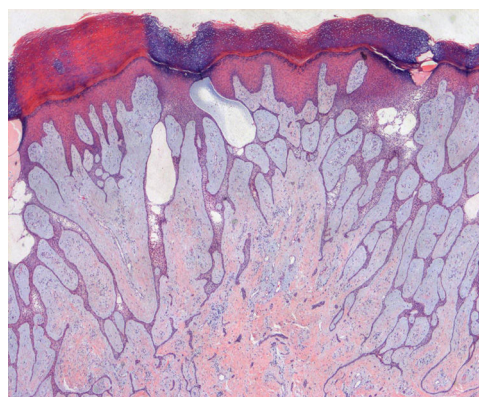


Figura 2 Hematoxilina-eosina × 10.

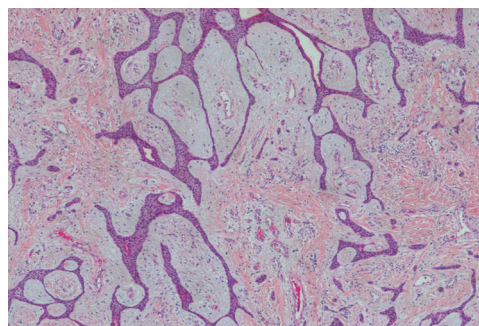


Figura 3 Hematoxilina-eosina × 40.

se observaban estructuras luminales de diferentes tamaños (figs. 2 y 3).

Otras exploraciones complementarias

Se solicitó una RMN que se informó como nódulo multilobulado de 3,5 × 3 × 2 cm subungüeval con extensión a partes blandas sin signos de destrucción ósea.

¿Cuál es su diagnóstico?

Diagnóstico

Siringofibroadenoma ecrino.

Evolución y tratamiento

Se procedió a la exéresis de la lesión con curación definitiva y sin recidivas hasta el momento actual.

Comentario

El siringofibroadenoma ecrino (SFAE) es un tumor raro descrito por Mascaró en 1963¹. Su presentación clínica es variable, desde lesiones solitarias a múltiples pápulas y nódulos. Atendiendo a su presentación clínica Starink² propuso en 1997 una clasificación compuesta de 4 subtipos: SFAE solitario, SFAE múltiple en el síndrome de Schöpf (displasia ectodérmica), SFAE múltiple sin hallazgos cutáneos asociados y el SFAE no familiar unilateral lineal (referido también como SFAE nevoide). La forma de SFAE solitario es la más común, y suele aparecer en la región distal de las extremidades. Histológicamente es un tumor compuesto por finos cordones e hileras de células epiteliales formando un entramado y conectadas con la epidermis. Las células son más pálidas que los queratinocitos epidérmicos. Muchas veces podemos encontrar estructuras lumbinales dentro de los cordones revestidas de una cutícula eosinófila. Entre las hileras y cordones hay un estroma muy fibrovascular³. La presentación histológica, junto con las características ultraestructurales y de inmunohistoquímica reportadas en la literatura apoyan su naturaleza acrosiringea y ductal intra-dérmica ecrina⁴⁻⁶.

La patogenia del SFAE no está clara. Según algunos autores no se trata de una verdadera neoplasia benigna de las glándulas ecrinas, sino de una hiperplasia reactiva de los conductos ecrinos que aparece como respuesta a un daño tisular repetido (úlceras crónicas, linfedema crónico, quemaduras, traumatismos ungueales, etc.)⁴. En este contexto posteriormente se ha propuesto un nuevo subtipo de SFAE: el

SFAE reactivo⁴⁻⁶. Nuestro caso podríamos englobarlo dentro de este grupo de SFAE reactivos (secundario al enclavamiento repetitivo de la uña en el dedo). Informes recientes han descrito casos de SFAE en asociación con carcinomas epidermoides y transformación maligna del SFAE⁶. Histológicamente debemos diferenciarlo del fibroepitelioma de Pinkus, el tumor del infundíbulo folicular o del carcinoma de células escamosas. El tratamiento del SFAE depende del número, localización y reseabilidad de las lesiones, siendo la escisión simple el tratamiento de elección en las formas solitarias⁶.

Bibliografía

1. Mascaró JM. Considerations on fibro-epithelial tumors: exocrine syringofibroadenoma. *Ann Dermatol Syphiligr (Paris)*. 1963;90:146-53.
2. Starink TM. Eccrine syringofibroadenoma: multiple lesions representing a new cutaneous marker of the Schöpf syndrome, and solitary nonhereditary tumors. *J Am Acad Dermatol*. 1997;36:569-76.
3. Grilli R, Requena L. Fibroadenoma cutáneo. En: Requena L, editor. *Neoplasias anexiales cutáneas*. Madrid: Grupo Aula Médica; 2004. p. 67-72.
4. Theunis A, Andre J, Forton F, Wanet J, Song M. A case of subungual reactive eccrine syringofibroadenoma. *Dermatology*. 2001;203:185-7.
5. Cho E, Lee JD, Cho SH. A case of reactive eccrine syringofibroadenoma. *Ann Dermatol*. 2011;23:70-2.
6. Mattoch IW, Pham N, Robbins JB, Bogomilsky J, Tandon M, Kohler S. Reactive eccrine syringofibroadenoma arising in peristomal skin: an unusual presentation of a rare lesion. *J Am Acad Dermatol*. 2008;58:691-6.

J. Bernat-García*, A. Mateu- Puchades y A. Marquina-Vila
Servicio Dermatología, Hospital Universitario Doctor Peset, Valencia, España

* Autor para correspondencia.

Correo electrónico: josefabernat@hotmail.com
(J. Bernat-García).