



# ACTAS Derma-Sifiliográficas

Full English text available at  
[www.elsevier.es/ad](http://www.elsevier.es/ad)



## REVISIÓN

# Ictiosis congénitas autosómicas recesivas

L. Rodríguez-Pazos<sup>a,\*</sup>, M. Ginarte<sup>a</sup>, A. Vega<sup>b</sup> y J. Toribio<sup>a</sup>

<sup>a</sup> Departamento de Dermatología, Complejo Hospitalario Universitario, Facultad de Medicina, Santiago de Compostela, España

<sup>b</sup> Fundación Pública Galega de Medicina Xenómica-SERGAS, Grupo de Medicina Xenómica-USC, CIBERER, IDIS, Santiago de Compostela, España

Recibido el 13 de septiembre de 2011; aceptado el 13 de noviembre de 2011

Disponible en Internet el 15 de julio de 2012

### PALABRAS CLAVE

Ictiosis;  
Ictiosis congénita  
autosómica recesiva;  
ICAR;  
*TGM1*,  
*ALOXE3*

### KEYWORDS

Ichthyosis;  
Autosomal recessive  
congenital ichthyosis;  
ARCI;  
*TGM1*;  
*ALOXE3*

**Resumen** Las ictiosis congénitas autosómicas recesivas (ICAR) son trastornos infrecuentes de la queratinización que se engloban en las formas no sindrómicas de ictiosis. Clásicamente se distinguían en este grupo la ictiosis laminar (IL) y la eritrodermia ictiosiforme congénita (EIC). Actualmente se incluyen también la ictiosis arlequín, el bebé colodión autorresolutivo, el bebé colodión autorresolutivo acral y la ictiosis en traje de baño.

Se ha estimado una prevalencia conjunta para IL y EIC de 1:138.000-1:300.000. En algunos países o regiones, como Noruega y la costa gallega, la prevalencia podría ser mayor debido a la existencia de efectos fundadores. Desde el punto de vista genético son muy heterogéneas. Seis genes se han asociado a estas entidades: *TGM1*, *ALOXE3*, *ALOX12B*, *NIPAL4*, *CYP4F22* y *ABCA12*. En este trabajo se pretenden revisar los conocimientos actuales en el campo de las ICAR, incluyendo aspectos clínicos, histológicos, ultraestructurales, genético-moleculares y de tratamiento.

© 2011 Elsevier España, S.L. y AEDV. Todos los derechos reservados.

### Autosomal Recessive Congenital Ichthyosis

**Abstract** The term *autosomal recessive congenital ichthyosis* (ARCI) refers to a group of rare disorders of keratinization classified as nonsyndromic forms of ichthyosis. This group was traditionally divided into lamellar ichthyosis (LI) and congenital ichthyosiform erythroderma (CIE) but today it also includes harlequin ichthyosis, self-healing collodion baby, acral self-healing collodion baby, and bathing suit ichthyosis.

The combined prevalence of LI and CIE has been estimated at 1 case per 138 000 to 300 000 population. In some countries or regions, such as Norway and the coast of Galicia, the prevalence may be higher due to founder effects. ARCI is genetically highly heterogeneous and has been associated with 6 genes to date: *TGM1*, *ALOXE3*, *ALOX12B*, *NIPAL4*, *CYP4F22*, and *ABCA12*. In this article, we review the current knowledge on ARCI, with a focus on clinical, histological, ultrastructural, genetic, molecular, and treatment-related aspects.

© 2011 Elsevier España, S.L. and AEDV. All rights reserved.

\* Autor para correspondencia.

Correo electrónico: [ladrizos@hotmail.com](mailto:ladrizos@hotmail.com) (L. Rodríguez-Pazos).

## Introducción

La nueva clasificación de consenso de las ictiosis<sup>1</sup> distingue dos grandes formas de ictiosis: las no sindrómicas, que se manifiestan exclusivamente en la piel y las sindrómicas, que se presentan en la piel y en otros otros órganos (tabla 1). Dentro de las formas no sindrómicas se diferencian 4 grupos: las ictiosis comunes, las ictiosis congénitas autosómicas recesivas (ICAR), las ictiosis queratinopáticas y otras formas de ictiosis menos frecuentes.

Clásicamente, en el grupo de las ICAR se distinguían únicamente dos trastornos: la ictiosis laminar (IL) y la eritrodermia ictiosiforme congénita (EIC). En la nueva clasificación<sup>1</sup> se añadió a este grupo la ictiosis arlequín (IA), puesto que se ha visto que mutaciones inactivantes en el gen *ABCA12* causan esta entidad<sup>2,3</sup>, mientras que mutaciones *nonsense* en el mismo gen pueden dar lugar a un fenotipo de IL<sup>4</sup> o EIC<sup>5,6</sup>. Otras variantes menos frecuentes también incluidas son el bebé colodión autorresolutivo (BCAR), el bebé colodión autorresolutivo acral (BCARA) y la ictiosis en traje de baño (ITB)<sup>7-9</sup>.

Existen pocos datos sobre la epidemiología de las ICAR. En Estados Unidos se ha estimado una prevalencia al nacimiento de 1:100.000 para la IL y 1:200.000 para la EIC. Otros estudios han calculado una prevalencia conjunta para IL y EIC de 1:200.000-300.000<sup>10,11</sup>. En algunos países, como Noruega, la prevalencia estimada es mayor (1:91.000) debido a la existencia de mutaciones fundadoras<sup>12</sup>. El hallazgo de una o varias mutaciones recurrentes en una población puede deberse a que dicha mutación se haya producido en un momento determinado de la historia, y después haya pasado de generación en generación (mutación fundadora), o a que la región del genoma en donde se encuentra presente una secuencia de ADN propensa a mutar (mutación *hotspot*). En España se ha estimado una prevalencia de ICAR de 1:138.000 en la población general y de 1:61.700 en la población menor de 10 años<sup>13</sup>. En determinadas regiones de España la prevalencia podría ser incluso mayor. En la zona costera de Galicia alcanzaría el 1:33.000 debido también a la existencia de un efecto fundador<sup>14</sup>.

## Ictiosis laminar y eritrodermia ictiosiforme congénita

### Características clínicas

Aunque originariamente se pensó que la IL y la EIC eran distintas entidades, existen pacientes con manifestaciones clínicas intermedias y ambas condiciones pueden ser causadas por mutaciones en el mismo gen<sup>15,16</sup>. Además, pacientes con la misma mutación, incluso dentro de una misma familia, pueden desarrollar distintos fenotipos<sup>12,15</sup>.

La mayoría de los pacientes nacen envueltos en una membrana colodión que desaparece progresivamente en las primeras semanas de vida y es reemplazada por el fenotipo definitivo (fig. 1A). Tanto en la IL como en la EIC es frecuente la hipohidrosis, la intolerancia severa al calor y la distrofia ungüal<sup>17-19</sup>. Los pacientes con IL tienen habitualmente un cuadro clínico más severo que los pacientes con EIC. Presentan escamas laminares grandes, y habitualmente

oscuras, que ocupan toda la superficie corporal y no asocian eritrodermia, o esta es mínima. Suelen tener ectropion y a veces eclabium, hipoplasia de los cartílagos auriculares y nasales, alopecia cicatricial, especialmente en la periferia del cuero cabelludo, y queratodermia palmoplantar (figs. 1B y C). La EIC se caracteriza por la presencia de eritrodermia y descamación fina blanquecina generalizada (fig. 2). Algunos pacientes presentan marcado eritema y escamas generalizadas que pueden ser grandes y oscuras, sobre todo en las superficies extensoras de las piernas. En los casos menos severos el eritema es leve y la descamación fina.

### Histopatología

Los cambios histopatológicos no son diagnósticos. En la IL se observa hiperqueratosis ortoqueratósica masiva, habitualmente dos veces mayor que en la EIC. La epidermis es acantósica y en ocasiones presenta un patrón psoriasisiforme. La tasa de proliferación celular es normal o está ligeramente elevada<sup>17-19</sup>. Los pacientes con EIC presentan hiperqueratosis menos marcada, con paraqueratosis focal o extensa, granulosa normal o aumentada y acantosis más pronunciada. La tasa de renovación epidérmica está incrementada<sup>17-19</sup>.

### Ultraestructura

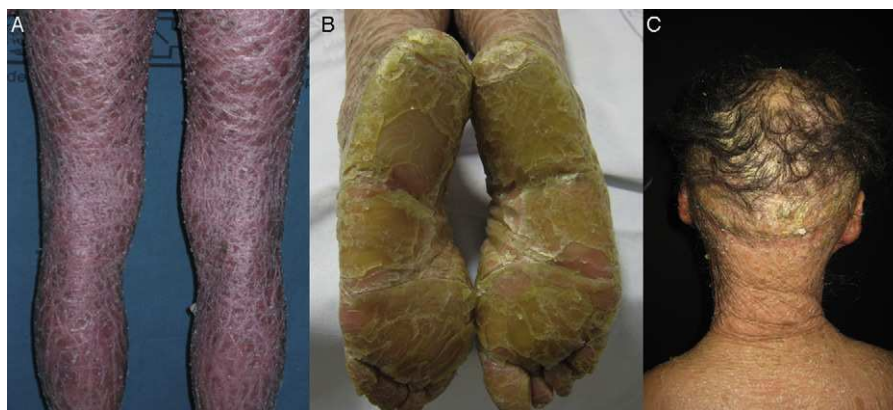
Aunque hasta la fecha no se ha establecido una correlación estricta entre los hallazgos moleculares, clínicos y ultraestructurales, la microscopía electrónica puede ser útil para excluir otras formas de ictiosis y orientar el estudio genético en algunos casos. Se han descrito 4 tipos de ictiosis congénitas (tabla 2).

#### Ictiosis congénita tipo 1

Se caracteriza por la ausencia de marcadores ultraestructurales de las ictiosis tipo 2, 3 y 4. Por ello, su diagnóstico solo puede hacerse tras excluir previamente las demás. El hallazgo más frecuente es la presencia de gotas o anillos lipídicos en la capa córnea (fig. 3A)<sup>20</sup>. Estas gotas lipídicas no son constantes ni específicas del grupo, pues no están presentes en todos los casos<sup>20</sup> y pueden verse en otros tipos de ictiosis<sup>21,22</sup>. Clínicamente, la mayoría de los pacientes presenta un cuadro de EIC<sup>12,20</sup>. Un tercio de los pacientes presenta mutaciones en el gen *TGM1*<sup>16</sup>. También se ha identificado este tipo ultraestructural asociado a mutaciones en el gen *ALOX12B*<sup>23,24</sup>.

#### Ictiosis congénita tipo 2

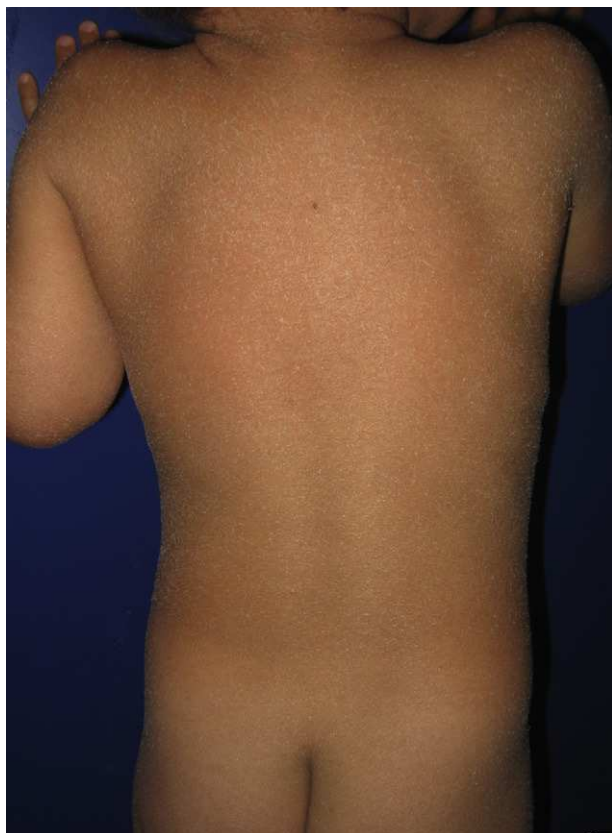Se caracteriza por la presencia de cristales de colesterol en la capa córnea (fig. 3B)<sup>21</sup>. Son un hallazgo constante de la enfermedad, ya que se detectan en distintas biopsias en un mismo paciente y no se modifican con el tratamiento con retinoides orales<sup>12,25</sup>. En algunos sujetos con déficit en la actividad de la enzima TGasa 1 se observó también la existencia de agregados electrodensos en la periferia de los corneocitos<sup>26-28</sup>. Clínicamente, los pacientes presentan un cuadro de IL severa<sup>12</sup>. Este tipo ultraestructural se asocia de forma marcada a las mutaciones en el gen *TGM1*<sup>12,16</sup>.



**Figura 1** Características clínicas de la IL. A. Descamación laminar marróncea. B. Marcada hiperqueratosis plantar. C. Alopecia cicatricial en el cuero cabelludo.

### Ictiosis congénita tipo 3

Se caracteriza por presentar estructuras membranosas laminadas al nivel de las capas granulosa y/o córnea. Habitualmente se disponen a modo de bandas que bordean un espacio vacío cercano al núcleo<sup>22,29-31</sup>. El cuadro clínico difiere del resto; el comienzo de la ictiosis es variable, la descamación y el eritema pueden ser parcheados o generalizados y las flexuras están especialmente afectadas. Las mutaciones en el gen *NIPAL4* son responsables del 93% de las ictiosis tipo 3<sup>32</sup>.



**Figura 2** Paciente con EIC y mutaciones en el gen *ALOXE3*. Se observa leve eritema y descamación furfurácea blanquecina generalizada.

### Ictiosis congénita tipo 4

De forma característica algunas células de las capas granulosa y córnea están repletas de paquetes de estructuras membranosas trilaminares<sup>33</sup>. Estos hallazgos son patognómicos del síndrome ictiosis prematuridad, cuadro que se engloba actualmente dentro de las formas sindrómicas de ictiosis<sup>34,35</sup>.

### Estudios moleculares

Desde el punto de vista genético las ICAR son muy heterogéneas. El gen *TGM1* es el responsable de la mayoría de los casos, pero se han descrito mutaciones en otros 5 genes: el *ALOX12B*, el *ALOXE3*, el *NIPAL4*, el *CYP4F22* y el *ABCA12*. Fischer et al.<sup>36</sup>, estudiaron 520 familias con ICAR identificaron mutaciones en alguno de estos genes en el 78% de ellas (32% en el *TGM1*, 16% en el *NIPAL4*, 12% en el *ALOX12B*, 8% en el *CYP4F22*, 5% en el *ALOXE3* y 5% en el *ABCA12*). En otro estudio de 250 pacientes con ICAR de distintos orígenes el 38% presentaba mutaciones en el *TGM1*, el 6,8% en el *ALOXE3* y el 6,8% en el *ALOX12B*<sup>37</sup>. En Galicia identificamos mutaciones en los genes *TGM1*, *ALOX12B*, *ALOXE3*, *NIPAL4* y *CYP4F22* en el 75% de las familias estudiadas, pero la distribución de las mutaciones fue diferente. El gen *TGM1* estaba mutado en el 68,7% de los casos y el gen *ALOXE3* en un solo paciente. No detectamos mutaciones en los otros tres genes estudiados<sup>14</sup>.

### TGM1

El gen *TGM1* está situado en el cromosoma 14q11.2 y tiene 15 exones (GenBank NM-000359.2). Codifica la enzima TGasa 1, que es una de las tres TGasas que se encuentran en la epidermis<sup>38</sup>. Esta enzima participa en la formación de la envoltura cornificada catalizando las uniones cruzadas, dependientes de calcio, de diversas proteínas como la involucrina, la loricrina y las proteínas ricas en prolina<sup>39,40</sup>. También cataliza la unión de las ω-hidroxiceramidas de la capa externa de la envoltura cornificada con las proteínas de su capa interna<sup>41,42</sup>. En los pacientes con mutaciones en el *TGM1* la envoltura cornificada falta y la actividad de la enzima TGasa 1 está disminuida o abolida<sup>43-47</sup>.

Desde que en el año 1995 se identificó este gen como responsable de algunos casos de ICAR<sup>48-50</sup> se han descrito más

**Tabla 1** Clasificación de consenso basada en la clínica de las ictiosis<sup>1</sup>

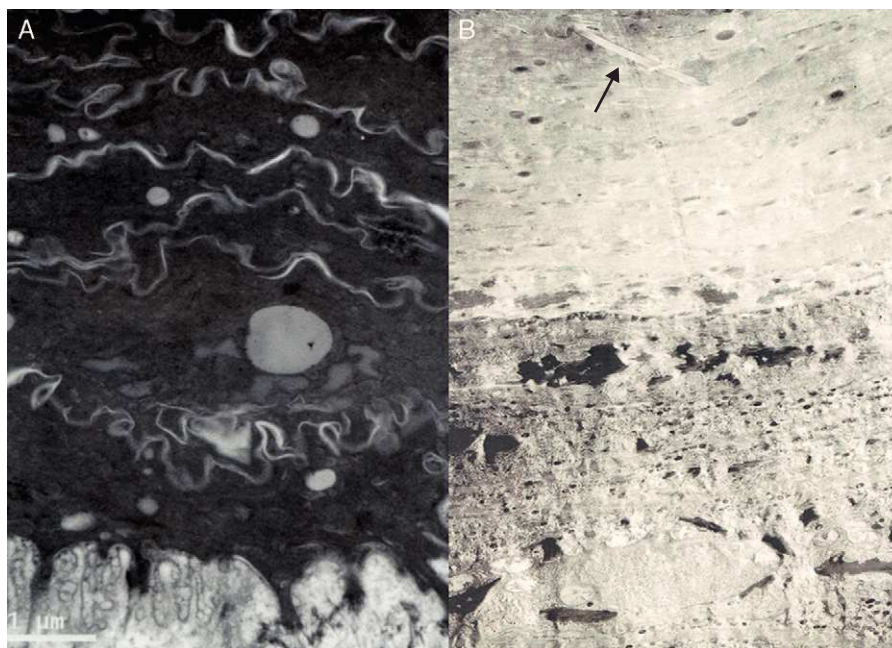
Formas no sindrómicas	Formas sindrómicas
<b>Ictiosis comunes</b> <i>Ictiosis vulgar</i> <i>Ictiosis recesiva ligada a X (no sindrómica)</i> <b>ICAR</b> <i>Formas mayores</i> Ictiosis arlequín Ictiosis laminar Eritrodermia ictiosiforme congénita <i>Formas menores</i> Bebé colodión autorresolutivo Bebé colodión autorresolutivo acral Ictiosis en traje de baño  <b>Ictiosis queratinopáticas</b> <i>Formas mayores</i> Ictiosis epidermolítica Ictiosis epidermolítica superficial <i>Formas menores</i> Ictiosis epidermolítica anular Ictiosis de Curth-Macklin Ictiosis epidermolítica autosómica recesiva Nevus epidermolítico  <b>Otras formas</b> <i>Queratodermia lorincipina</i> <i>Eritroqueratodermia variabilis</i> <i>Síndrome de la piel exfoliada</i> <i>Eritrodermia ictiosiforme reticular congénita</i> <i>Síndrome KCLICK</i>	<b>Ictiosis sindrómica ligada a X</b> <i>Ictiosis recesiva ligada a X (sindrómica)</i> <i>Ictiosis folicular-atriquia-fotofobia (síndrome IFAP)</i> <i>Síndrome de Conradi-Hünemann-Happle (condrodisplasia puntacta 2)</i>  <b>Ictiosis sindrómicas autosómicas</b> <i>Trastornos del pelo</i> Síndrome de Netherton Síndrome ictiosis-hipotricosis Síndrome ictiosis-hipotricosis-colangitis esclerosante Tricotiodistrofia <i>Trastornos neurológico</i> Síndrome de Sjögren-Larsson Síndrome de Refsum Síndrome MEDNIK <i>Curso de la enfermedad letal</i> Síndrome de Gaucher tipo 2 Déficit múltiple de sulfatasas Síndrome CEDNIK Síndrome ARC <i>Otros signos asociados</i> Síndrome KID Síndrome de Chanarin-Dorfman Síndrome ictiosis-prematuridad

ICAR:ictiosis congénitas autosómicas recesivas.

**Tabla 2** Clasificación ultraestructural de las ictiosis congénitas

Tipo	Característica principal	Otras características	Mutaciones	Cuadro clínico
1	Ausencia de marcadores ultraestructurales de las ictiosis 2, 3 y 4	Gotas o anillos lipídicos en la capa córnea (+ frecuente) Gránulos de queratohialina pequeños Cuerpos de Odland vesiculosos o lobulados	<i>TGM1</i> (33,3%) <i>ALOX12B</i> (2 casos)	EIC
2	Cristales de colesterol en la capa córnea	Ausencia o adelgazamiento de la envoltura cornificada Gránulos de queratohialina pequeños Gotas lipídicas	<i>TGM1</i> (89-100%)	IL
3	Estructuras membranosas laminadas en la capa granulosa y/o córnea	Anomalías de los cuerpos de Odland Gotas lipídicas Focos de vacuolas yuxtenucleares prominentes en la granulosa	<i>NIPAL4</i> (93%)	EIC (+ frecuente) IL
4	Paquetes de estructuras membranosas trilaminares que rellenan algunas células de las capas granulosa y córnea	Anomalías de los cuerpos de Odland	<i>FTAP4</i>	Síndrome de ictiosis prematuridad (100%)





**Figura 3** Imágenes de microscopía electrónica. A. Ictiosis congénita tipo 1 mostrando gotas lipídicas en el estrato córneo y ausencia de marcadores ultraestructurales de los demás tipos de ictiosis. B. Ictiosis congénita tipo 2 caracterizada por la presencia de cristales de colesterol (flecha) en los corneocitos.

de 110 mutaciones en pacientes de diversos orígenes. Las mutaciones en el *TGM1* son la causa más común de ICAR<sup>36,37</sup>. En Estados Unidos se identificaron en el 55% de los casos y en Noruega en el 84%<sup>12,51</sup>. La mutación más frecuente es la c.877-2A>G, que ha sido encontrada en el 34% de los alelos mutados descritos hasta la fecha<sup>52</sup>. La alta frecuencia de esta mutación en países como Estados Unidos y Noruega se debe a un efecto fundador<sup>12,53</sup>. La segunda mutación más frecuente es la p.Arg142His. Esta y otras mutaciones similares han sido descritas en países como Egipto, Alemania, Finlandia y Estados Unidos<sup>15,49-51,54-56</sup>, y parece que se trata de mutaciones *hotspot*<sup>57</sup>. La mutación p.Arg307Trp es frecuente en la población japonesa<sup>9</sup>. En Galicia las mutaciones p.Arg760X, c.1223.1227delACACA y la c.984+1G>A en el *TGM1* fueron identificadas en el 81,82% de las familias con mutaciones en ese gen, sugiriendo un efecto fundador<sup>14</sup> que fue confirmado mediante el estudio de haplotipos (trabajo pendiente de publicación).

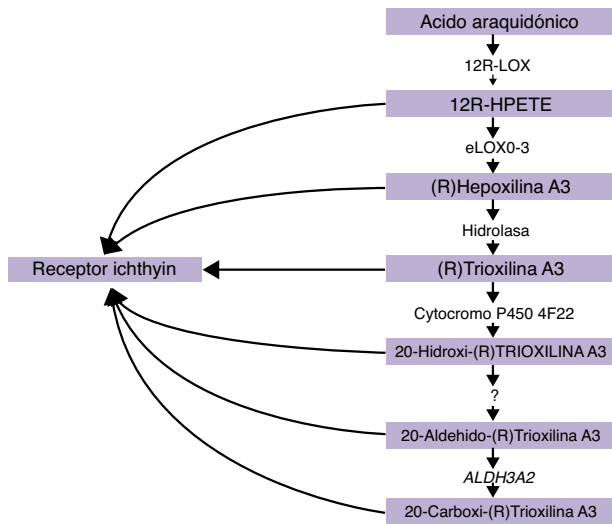
Las mutaciones en el *TGM1* son responsables de la mayoría de los casos de IL<sup>15,27,44,46,56,58-63</sup> y de un pequeño porcentaje de pacientes con EIC<sup>43,47,64,65</sup>. También pueden dar lugar a otras formas de ICAR, como el BCAR, el BCARA y la ITB.

Muchos estudios han intentado mostrar asociaciones genotipo-fenotipo entre las mutaciones en este gen y los hallazgos ultraestructurales o la clínica, sin que hasta la fecha se haya visto una correlación estricta<sup>15,16,53</sup>. En general los pacientes con mutaciones en el gen *TGM1* están más gravemente afectados que los que no las tienen. Un estudio de 83 pacientes con ICAR de Suecia y Estonia<sup>66</sup> mostró asociación entre la presencia de ectropion y membrana colodión y mutaciones en el *TGM1*, así como mayor frecuencia de eritema en pacientes sin mutaciones en ese gen. Otro trabajo reveló que el tipo de escamas es la principal

diferencia entre portadores y no portadores de mutaciones en el *TGM1*, al evidenciar que el 100% de los pacientes con mutaciones en este gen presentaban escamas de tipo laminar, mientras que el 80% de los pacientes sin mutaciones en el *TGM1* presentaban descamación fina<sup>14</sup>. Además, se ha visto que las mutaciones truncantes se asocian más frecuentemente a hipohidrosis y alteraciones en la sudoración que las mutaciones *missense*<sup>51</sup>. En la población norteamericana se ha desarrollado un modelo, basado en la presencia de ciertas características clínicas, que predice que los pacientes que nacen con membrana colodión y presentan problemas oculares y/o alopecia tienen 4 veces más probabilidad de tener mutaciones en el *TGM1*<sup>51</sup>.

#### **ALOXE3 y ALOX12B**

Los genes *ALOXE3* y *ALOX12B* se sitúan en el cromosoma 17p13.1<sup>67</sup>. Tienen una estructura similar conformada por 15 exones y codifican las LOX epidérmicas eLOX-3 y 12R-LOX<sup>68,69</sup>. Su expresión predominante en las capas suprabasales de la epidermis apoya su papel en las fases avanzadas de la diferenciación epidérmica, participando en el procesamiento de los cuerpos lamelares<sup>24,70</sup>. Ambas enzimas actúan secuencialmente en la vía de las hepoxilinas (fig. 4). La 12R-LOX transforma el ácido araquidónico en un ácido 12R-hidroxi-eicosatetraenoico y la eLOX-3 convierte este producto en un isómero epoxialcohol<sup>69,71</sup> que pertenece a la familia de la hepoxilina A<sub>3</sub><sup>72</sup>. Este producto hepoxilina es inestable y es hidrolizado en las células a un derivado trihidroxil específico (trioxilina). Aunque el papel exacto de los productos de la vía de las hepoxilinas no se conoce, se ha especulado que puedan participar en la formación de los lípidos intercelulares de la capa córnea o actuar como señales para promover la diferenciación de los queratinocitos.



**Figura 4** Representación esquemática de la vía de las hepoxilinas, en la que participan los genes *ALOXE3*, *ALOX12B*, *NIPAL4* y *CYP4F22* responsables de algunos cuadros de ICAR.

Los genes *ALOX12B* y *ALOXE3* se identificaron por primera vez en el año 2002<sup>73,74</sup>. Desde entonces se han descrito más de 30 mutaciones en el gen *ALOX12B*<sup>23,24,37,75-77</sup> y aproximadamente 10 en el gen *ALOXE3*<sup>37,74,75</sup>. Son responsables del 14-17% de las ICAR<sup>36,37</sup> y del 72,2% de los BCAR<sup>23,78,79</sup>. La relación causal entre estas mutaciones y el fenotipo de los pacientes se confirmó al demostrarse que la actividad catalítica de las LOX epidérmicas estaba totalmente abolida en ellos<sup>75,80</sup>, y al reproducirse en modelos murinos un fenotipo ictiosiforme que remeda claramente al humano<sup>81-83</sup>. Ambos genes son responsables de un porcentaje similar de casos de ICAR. Sin embargo, pocas mutaciones diferentes se han identificado en el *ALOXE3*, debido a la alta frecuencia de 2 mutaciones, la p.Arg234X y la p.Pro630Leu, que parecen representar *hotspots*<sup>37,74,75</sup>.

Los pacientes con mutaciones en los genes *ALOXE3* y *ALOX12B* presentan habitualmente cuadro clínico de EIC<sup>74,75,77</sup>. La descamación es leve o moderada, y de color blanquecino o marrón claro, y pueden asociar eritema. Hasta el 76% de los pacientes nacen como bebés colodión y el 88% presentan alteraciones en la sudoración<sup>37</sup>. Los pacientes con mutaciones en el gen *ALOX12B* muestran descamación más discreta y blanquecina en comparación con los portadores de mutaciones en el gen *ALOXE3* que tienen escamas marrónáceas y adherentes. La presencia de eritema, la hiperqueratosis palmoplantar y la acentuación de los pliegues palmoplantares también se asocia a defectos en el *ALOX12B*<sup>37</sup>.

#### Ichthyin/NIPAL4

El gen *NIPAL4*, también conocido como *ichthyin*, está localizado en el cromosoma 5q33. Tiene 6 exones que codifican una proteína con varios dominios transmembrana cuya función se desconoce<sup>84</sup>. Se ha hipotetizado que participe en la misma vía metabólica que las LOX. Podría actuar como receptor para la trioxilina A3 y B3 o para otros metabolitos de la vía metabólica de las hepoxilinas<sup>84</sup>. De esta forma estaría implicado en la formación de los cuerpos lamelares o en su transporte hacia el espacio extracelular<sup>32</sup>. A favor

de este supuesto destacan dos hechos: en primer lugar, las mutaciones en este gen se asocian en un 93% de los casos a un patrón ultraestructural de ictiosis congénita tipo 3, caracterizado por las anomalías en los cuerpos lamelares y la presencia de membranas perinucleares elongadas al nivel de la granulosa<sup>32</sup>; y en segundo lugar, el *NIPAL4* se expresa fundamentalmente al nivel de la capa granulosa de la epidermis, que es la zona donde los cuerpos lamelares están presentes<sup>85</sup>.

Desde que el gen *NIPAL4* se descubrió en el año 2004<sup>84</sup> tan solo 9 mutaciones han sido descritas en pacientes procedentes de países mediterráneos como Argelia, Turquía y Siria<sup>84</sup>, de países escandinavos<sup>32</sup>, de Paquistán<sup>85</sup>, de las islas Feroe<sup>32</sup> y de Sudamérica<sup>84</sup>.

El espectro clínico de los pacientes con mutaciones en este gen es muy amplio, incluso entre miembros de la misma familia. La presencia de membrana colodión al nacimiento es variable, presentándose entre el 60%<sup>84</sup> y el 3,7%<sup>32</sup> de los casos. Cuando la membrana desaparece la mayoría de los pacientes desarrollan un cuadro de EIC, con descamación fina y blanquecina sobre una base eritematosa en la cara y el tronco y escamas más grandes y marrónáceas en el cuello, las nalgas y las piernas<sup>84</sup>. Pueden presentar xerosis marcada, placas hiperqueratósicas reticuladas marrónáceas generalizadas que se acentúan en los pliegues cutáneos y dismorfia facial<sup>32,85</sup>. Además, es frecuente que presenten queratodermia palmoplantar y, en ocasiones, contracturas de los dedos y curvatura de las uñas. En algunos trabajos se han descrito rasgos más típicos de IL<sup>32,85</sup>. También se ha descrito la presencia de signos y síntomas de dermatitis atópica en algunos pacientes, sin que en ninguno de ellos se detectaran mutaciones en el gen *FLG*<sup>85</sup>.

#### CYP4F22

El gen *FLJ39501* o *CYP4F22* se localiza en el cromosoma 19p13.12<sup>86</sup> y tiene 12 exones<sup>87</sup>. Codifica un citocromo P450, familia 4, subfamilia F, polipéptido 2, homólogo del leucotrienio B<sub>4</sub>- $\omega$ -hidroxilasa (*CYP4F2*). La reacción catalizada por *FLJ39501* en la piel y sus sustratos pueden ser deducidos por analogía con lo que se sabe de sus homólogos *CYP4F2* y *CYP4F3*<sup>88</sup>. Se ha hipotetizado que participan en la vía de las hepoxilinas, catalizando el paso de trioxilina A3 a 20-hidroxi(R)-trioxilina A3<sup>87</sup> y que el producto final de esta vía, la 20-carboxi-trioxilina A3, pueda tener un efecto biológico regulatorio clave en la piel<sup>89</sup>.

Hasta la fecha solo se han descrito 8 mutaciones en este gen en 12 familias consanguíneas procedentes de países del mediterráneo<sup>87</sup> y en una de origen israelí<sup>62</sup>.

En las familias descritas por Lefèvre et al.<sup>87</sup> la mayoría de pacientes presentaron un fenotipo de EIC al nacimiento que progresó más tarde a IL. Habitualmente nacieron con marcada eritrodermia, aunque sin membrana colodión. Con el tiempo desarrollaron descamación generalizada blanquecino-grisácea, más exagerada en la región periumbilical, las nalgas y la parte inferior del cuerpo. Fue frecuente la hiperlinealidad palmoplantar y la descamación en el cuero cabelludo, en algunos casos de tipo pitiriasiforme<sup>87</sup>. En otra familia los tres miembros afectados nacieron como bebés colodión y desarrollaron un cuadro de eritrodermia intensa, descamación generalizada y queratodermia palmoplantar<sup>62</sup>.

### ABCA12

En 2003 el gen *ABCA12* fue descrito como responsable de algunos casos de IL y fue mapeado en el cromosoma 2q34<sup>4</sup>. Posteriormente se confirmó que mutaciones en este gen también eran responsables de la IA<sup>2,3</sup>. Codifica para 53 exones. El *ABCA12* pertenece a una familia de transportadores ABC, que ligan la adenosina trifosfato al tiempo que ayudan al transporte de varias moléculas a través de la membrana celular<sup>90</sup>. Los miembros de la subfamilia ABCA están todos implicados en el transporte lipídico<sup>91</sup>. Los defectos en el *ABCA12* conllevan la alteración del transporte de lípidos a nivel de los cuerpos lamelares determinando la disminución de lípidos intercelulares en la capa córnea<sup>3</sup>.

Estudios ultraestructurales han demostrado que el *ABCA12* se sitúa en los cuerpos lamelares asociado a las glucosilceramidas<sup>91</sup>. Se han relacionado las alteraciones en el *ABCA12* con la alteración en la distribución y el transporte de glucosilceramidas y con la disminución de los niveles de hidroxiceramidas, uno de los componentes principales de la barrera lipídica, a nivel del espacio intercelular<sup>3,6,92,93</sup>. La enorme hiperqueratosis que se produce en estos pacientes podría ser una respuesta compensadora ante el defecto de la barrera lipídica<sup>94</sup>, o deberse a la falta de descamación de los corneocitos<sup>93</sup>. Los defectos en el transporte de ciertas proteasas, como la calicreína 5 y la catepsina D, causadas por las alteraciones en los cuerpos lamelares, podrían determinar la deficiente descamación<sup>95</sup>. Modelos murinos y estudios *in vitro* indican que el defecto del *ABCA12* tiene también efecto sobre la diferenciación epidérmica<sup>95-97</sup>.

Hasta la fecha se han descrito más de 50 mutaciones en el gen *ABCA12* en pacientes con ICAR procedentes de África, Europa, Paquistán y Japón. Las mutaciones más frecuentes son la p.Val244SerfsTer28<sup>2,98,99</sup>, identificada en población paquistaní e india, y la p.Asn1380Ser<sup>4</sup>, identificada en familias africanas. Ambas podrían ser mutaciones fundadoras.

La gravedad de las mutaciones que afectan al *ABCA12* se relaciona con el fenotipo. Las mutaciones que producen pérdida completa de su función resultan en fenotipo de IA<sup>2,3,98-102</sup>. Por el contrario, en la IL y la EIC la mayoría de las mutaciones son *missense*, que alteran la función de la proteína de forma menos grave<sup>4-6,103</sup>. Las mutaciones que subyacen el fenotipo de IL parece que se concentran en la región del primer *cassette* ligador de ATP<sup>4</sup>. Clínicamente, los pacientes con EIC y mutaciones en el gen *ABCA12* presentan escamas de mediano tamaño, algo más grandes que las que habitualmente se observan en los pacientes con este fenotipo.

### Ictiosis arlequín

La IA o feto arlequín es una forma de ictiosis grave y generalmente fatal. El niño es frecuentemente prematuro. Nace con placas hiperqueratósicas extensas y brillantes, separadas por fisuras profundas, que recubren todo el tegumento. Tienden a configurar patrones geométricos que remedan a las vestimentas de los payasos arlequines, de ahí el nombre de la entidad. La tirantez de la piel resulta en marcada everción de los párpados y labios, desarrollo rudimentario de los cartílagos auriculares y nasales, y en ocasiones, microcefalia. No suelen tener pestañas ni cejas, aunque el pelo del cuero cabelludo puede estar conservado. Las manos y los

pies están hinchados y edematosos, muchas veces cubiertos por una coraza a modo de guante. Pueden tener contracturas de los dedos.

El riesgo de mortalidad de estos niños durante el periodo neonatal es muy alto<sup>104</sup>. La ventilación pulmonar está comprometida, las pérdidas transepidermicas de agua conducen a la deshidratación, al desequilibrio hidroelectrolítico y a la inestabilidad térmica, y el riesgo de infecciones está aumentado. La tirantez facial y el eclabium dificultan la succión, y por tanto la alimentación del niño, agravando la deshidratación. Los neonatos afectados rara vez sobrevivían más allá de las primeras semanas de vida. En los últimos años las probabilidades de supervivencia a largo plazo han aumentado notablemente, debido fundamentalmente al uso de los retinoides sistémicos y a los avances de los cuidados intensivos neonatales<sup>105</sup>. En un estudio reciente el 83% de los pacientes tratados con retinoides orales sobrevivieron frente al 24% de los no tratados. Sin embargo, la mayoría de las muertes ocurrieron en los tres primeros días de vida, mientras que en muchos de los supervivientes el tratamiento se introdujo más tarde<sup>104</sup>. Esto sugiere que muchas de estas muertes tempranas hubieran ocurrido igual, independientemente del tratamiento.

Los niños que sobreviven al periodo neonatal por lo general desarrollan un cuadro de EIC severa<sup>106</sup>. La naturaleza y localización de las mutaciones en el gen *ABCA12* y el nivel de pérdida de funcionamiento del transportador pueden tener alguna relevancia en la diferencia de pronóstico<sup>3,92,107</sup>. Pacientes que conservan cierta cantidad de actividad de la proteína, aunque sea mínima, pueden tener mayores posibilidades de supervivencia. Los portadores de mutaciones homocigotas presentan una mayor mortalidad<sup>104</sup>.

La característica histológica principal de la IA es la presencia de un estrato córneo ortoqueratósico extremadamente engrosado y compacto. Los folículos pilosos y los ductos sudoríparos tienen prominentes tapones hiperqueratósicos<sup>107,108</sup>. Ultraestructuralmente presentan cuerpos lamelares anormales o ausentes, inclusiones lipídicas o remanentes de organelas o núcleos en los corneocitos y ausencia de los lípidos intercelulares<sup>108,109</sup>. Los folículos pilosos muestran marcada acumulación concéntrica de material queratósico, lo que es una característica diagnóstica de IA que ha sido usada para el diagnóstico prenatal.

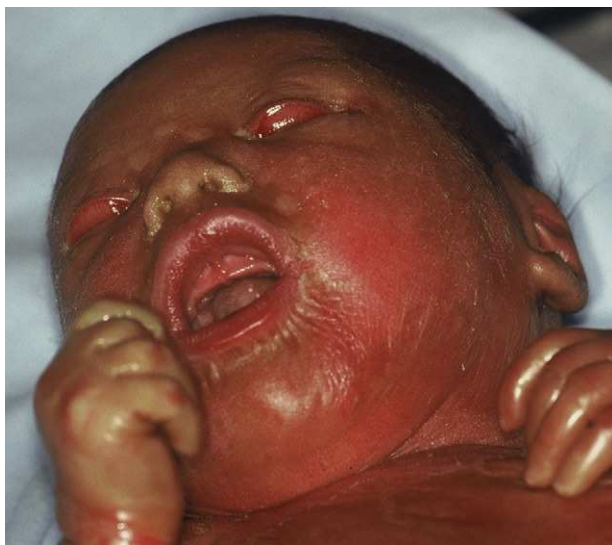Hasta la fecha la tasa de detección de mutaciones en el gen *ABCA12* en pacientes con IA es cercana al 100%, por lo que parece que es un cuadro genéticamente homogéneo.

### Bebé colodión. Bebé colodión autorresolutivo

Los bebés colodión son habitualmente prematuros y su morbilidad y mortalidad perinatal están aumentadas. Al nacimiento el neonato está cubierto por una membrana brillante, transparente y tirante que recuerda a una envoltura de celofán (fig. 5). Presentan ectropion, eclabium e hipoplasia de los cartílagos nasales y auriculares. La succión y la ventilación pulmonar pueden estar dificultadas<sup>110</sup> y las pérdidas transepidermicas de agua y el riesgo de infecciones aumentadas<sup>110,111</sup>.

El bebé colodión es habitualmente la forma de presentación de la IL y la EIC. La IL autosómica dominante<sup>112,113</sup>, el síndrome de Sjögren-Larsson<sup>110</sup>, la tricotiodistrofia<sup>114</sup>,





**Figura 5** Bebé colodión que posteriormente evolucionó a un fenotipo de IL.

la enfermedad de Gaucher infantil<sup>110</sup>, la enfermedad por almacenamiento de lípidos neutros, el síndrome de Conradi-Hünemann-Happle, el síndrome de Hay-Wells y las displasias ectodérmicas<sup>115</sup> también pueden manifestarse ocasionalmente como bebé colodión. En el 10-24% de los neonatos<sup>110,116</sup> la membrana desaparece espontáneamente y deja la piel totalmente normal. En el pasado estos casos se conocían como IL del recién nacido<sup>117</sup>, y actualmente como BCAR<sup>118</sup>. Algunos autores proponen hablar de bebé colodión con auto-mejoría, porque muchos pacientes, cuando son reexaminados en la juventud o en la edad adulta presentan un grado variable de anhidrosis e intolerancia al calor y signos leves de ictiosis, como xerosis y descamación fina, especialmente en las axilas y el cuello<sup>78</sup>.

Tanto la microscopía óptica como la ultraestructura del bebé colodión no son específicas. Por ello, es preferible diferir la biopsia cutánea hasta que se haya desarrollado el fenotipo definitivo.

Mutaciones en los genes *TGM1*<sup>7,119</sup>, *ALOXE3*<sup>78</sup> y *ALOX12B*<sup>23,78,79</sup> han sido identificadas en pacientes con BCAR, siendo el *ALOX12B* el gen más frecuentemente mutado. En una serie de 15 pacientes con BCAR de Escandinavia se identificaron mutaciones en el *ALOX12B* en el 67%, en el *ALOXE3* en el 25% y en el *TGM1* en el 8,3%<sup>78</sup>. En algunos pacientes no se encontraron mutaciones, por lo que otros genes deben de estar implicados. Se ha especulado que estas mutaciones reducen la actividad enzimática en el útero, pero no en vivo<sup>7</sup>. En el útero, donde la presión hidrostática es elevada, la quelación de moléculas de agua convierte a la enzima mutada en una conformación inactiva. Después del nacimiento, al bajar la presión, la enzima vuelve a su forma activa e incrementa su actividad hasta niveles suficientes para mantener el fenotipo normal o mínimamente alterado<sup>7</sup>.

### Bebé colodión autorresolutivo acral

Aunque el bebé colodión es un cuadro generalizado, se han descrito casos localizados a nivel acral. Finlay et al.<sup>120</sup>

describieron, en 1952, un caso de membrana colodión que afectaba exclusivamente a las manos y los pies y que siguió un curso autorresolutivo. Recientemente se ha descrito un nuevo caso de BCARA asociado a mutaciones en el gen *TGM1*<sup>8</sup>. No se conoce por qué las lesiones se restringen a las zonas acrales, aunque podrían existir factores reguladores de la actividad enzimática dependientes de localización<sup>8</sup>.

### Ictiosis en traje de baño

Aunque previamente se habían descrito casos de ictiosis de distribución peculiar<sup>121-123</sup>, fue en 2005 cuando se describió la ITB como una variedad independiente de ICAR. Se ha detectado mayoritariamente en pacientes de origen Sudafricano<sup>9</sup>, pero también en individuos procedentes de Europa y países del mediterráneo<sup>124</sup>. Al nacimiento presentan una membrana colodión generalizada. Cuando esta se desprende se observa la distribución característica de las escamas. El tronco, la zona proximal de las extremidades superiores, incluyendo la axila, el cuello y el cuero cabelludo están afectados. La zona central de la cara, las extremidades y el área lumbar suprarrenal están respetadas<sup>9</sup>. Las escamas son grandes, laminares y oscuras. Puede haber descamación más fina en los huesos poplíteos y en las fosas antecubitales<sup>124,125</sup>. Las palmas y las plantas presentan leve hiperqueratosis difusa. El dorso de manos y de los pies y las uñas no están alterados.

El estudio histopatológico de la piel afectada muestra marcada hiperqueratosis sin paraqueratosis, granulosa normal, acantosis leve o moderada y leve infiltrado linfocítico en la dermis alta<sup>9</sup>. La microscopía electrónica en la mayoría de los casos es compatible con la ictiosis congénita tipo 2. La piel no afectada no presenta alteraciones<sup>124,125</sup>. En la piel sana la actividad de la enzima TGasa 1 está ligeramente reducida y se localiza de forma normal a nivel pericelular. En la piel afectada la actividad enzimática es residual, y se localiza de forma anormal a nivel citoplasmático<sup>124</sup>.

Se han detectado mutaciones en el gen *TGM1* en todos los pacientes con ITB estudiados hasta la fecha<sup>119,124-126</sup>. La mutación más frecuente es la p.Arg315Leu, que se ha identificado en la mayoría de pacientes sudafricanos y podría ser una mutación fundadora. Oji et al.<sup>124</sup> sugirieron que la temperatura de la piel podría desempeñar un papel en el desarrollo de este cuadro, y demostraron mediante termografía digital una fuerte correlación entre la temperatura corporal y la presencia de descamación, siendo las zonas más calientes del cuerpo las afectadas. Aufvenne et al.<sup>127</sup> demostraron que existe reducción de la temperatura óptima para la actividad de la enzima TGasa 1 en los pacientes con ITB que no se observa en controles sanos ni en la IL generalizada, y que explicaría su fenotipo. La temperatura óptima para la enzima normal es de 37 °C, mientras que para la mutada es de 31 °C.

### Tratamiento

El objetivo primario del tratamiento en las ictiosis es eliminar las escamas y reducir la xerosis sin causar mucha irritación (tabla 3). Antes de indicarlo hay que tener en cuenta aspectos como la edad y sexo del paciente, el tipo y



**Tabla 3** Estrategia terapéutica en las ictiosis congénitas autosómicas recesivas

Estrategia terapéutica de las ICAR	
Baño y eliminación mecánica de las escamas	Baño con bicarbonato sódico o almidón de trigo, maíz o arroz, eliminando mecánicamente las escamas (1 o 2 veces al día)
Tratamiento tópico (secuencial)	Emolientes con urea Queratolíticos con propilenglicol Queratolíticos combinados (propilenglicol, alfa-hidroxiácidos o urea) Queratolíticos combinados con ácido salicílico Retinoides tópicos En neonatos y niños pequeños aplicar un vehículo sin medicación. Evitar urea, ácido salicílico y ácido láctico por riesgo de absorción sistémica
Tratamiento oral	Retinoides orales (acitretino o isotretinoína)
Otras medidas	Seguimiento del ectropion por oftalmología Limpieza periódica del oído externo por Otorrinolaringología Terapia física para evitar contracturas Evitar actividades extenuantes cuando la temperatura es alta Hidroterapia

ICAR: ictiosis congénita autosómica recesiva.

gravedad de la enfermedad y la extensión y localización de las lesiones<sup>128</sup>.

### Baño y eliminación mecánica de las escamas

Es recomendable que los pacientes con ICAR se bañen a diario para eliminar mecánicamente las escamas y los restos de crema. Esto es más sencillo si el paciente está en inmersión 15-30 minutos antes. Algunos autores recomiendan añadir bicarbonato sódico al baño, pues desnaturaliza las queratinas y hace el agua alcalina, ayudando a eliminar las escamas<sup>129</sup>. Otros aditivos que se pueden emplear son el almidón de trigo, el maíz o el arroz. El aceite de baño no es tan adecuado porque puede producir oclusión, con el consiguiente riesgo de proliferación bacteriana y empeoramiento de la distermorregulación.

### Tratamiento tópico

Los emolientes y los queratolíticos tópicos suelen ser la primera opción terapéutica. Mejoran la función barrera de la piel y facilitan la descamación. Pueden producir leves efectos adversos locales, como prurito, irritación o escozor transitorio.

Como agentes hidratantes y lubricantes se pueden emplear el cloruro sódico, la urea, la vitamina E acetato, el glicerol y la vaselina. En los pacientes con escamas gruesas e hiperqueratosis marcada se puede añadir uno o más agentes queratolíticos como los  $\alpha$ -hidroxiácidos (ácido láctico y glicólico)<sup>130</sup>, el ácido salicílico, la N-acetilcisteína<sup>131-133</sup>, la urea (>5%)<sup>134</sup> y el propilenglicol. También se pueden usar moduladores de la diferenciación de los queratinocitos, como los retinoides tópicos (tretinoína, adapaleno y tazaroteno)<sup>135,136</sup>, el calcipotriol<sup>137</sup> y el dexpanthenol.

Los retinoides tópicos causan con frecuencia irritación y pequeñas fisuras muy dolorosas<sup>137</sup>. Además, si se usan de forma generalizada, existe riesgo de absorción y teratogenicidad en mujeres en edad fértil<sup>138</sup>. Para aumentar la efectividad de los queratolíticos o emolientes puede emplearse la terapia oclusiva en áreas concretas rebeldes al

tratamiento<sup>139</sup>. También se puede conseguir un efecto aditivo o sinérgico combinando dos o más agentes queratolíticos o emolientes<sup>140-142</sup>. El tratamiento debe optimizarse en cada caso, porque existe gran variabilidad individual en la sensibilidad de la piel y su respuesta a cada tratamiento. Para ello pueden hacerse comparaciones lado a lado, tratando cada mitad del cuerpo de forma diferente. Los neonatos y los niños pequeños deben tratarse con un vehículo sin medicación, porque su piel es más fina y sensible y no toleran la mayoría de queratolíticos. Además, el riesgo de absorción percutánea de productos tópicos como la urea, el ácido salicílico y el ácido láctico es mayor<sup>143-145</sup>.

### Tratamiento sistémico

Los retinoides orales tienen efectos queratolíticos que facilitan la eliminación de las escamas y previenen la hiperqueratosis excesiva. Tanto la isotretinoína como los retinoides aromáticos (acitretino y etretinato) han sido eficaces en el tratamiento de las ICAR<sup>128,146,147</sup>. El acitretino a dosis de 0,5-1 mg/kg/día es el fármaco más usado, especialmente en la IL<sup>148</sup>. Los pacientes con EIC pueden responder de forma más completa y con dosis más bajas.

Los principales efectos adversos son las alteraciones mucocutáneas, la teratogenicidad, las alteraciones musculoesqueléticas y del perfil lipídico y la elevación de las transaminasas<sup>149-152</sup>. En cuanto a la teratogenicidad, en el caso del etretinato y del acitretino, se debe evitar el embarazo durante el tratamiento y hasta tres años después de suspenderlo<sup>151</sup>. La isotretinoína tiene una vida media más corta y se elimina totalmente del organismo al cabo de un mes, por ello puede ser preferible en mujeres que consideran el embarazo<sup>128</sup>.

Se recomienda para monitorizar el tratamiento realizar una analítica con función hepática y perfil lipídico antes de iniciarlo, un mes después y luego cada tres meses. En las mujeres en edad fértil debe realizarse un test de embarazo en las dos semanas previas a iniciar la terapia y una contracepción efectiva desde 4 semanas antes de iniciar el tratamiento hasta tres años después (en el caso del

acitretino). Cuando se requiere tratamiento prolongado con retinoides se deben monitorizar los parámetros de crecimiento y desarrollo óseo. Aunque algunos autores proponen realizar un estudio óseo previo y un seguimiento anual<sup>151</sup>, las guías más recientes no recomiendan la realización de radiografías rutinarias por sus potenciales efectos dañinos<sup>152</sup>. Solo en el caso de que el paciente presente dolores musculoesqueléticos atípicos se recomienda realizar radiografías selectivas<sup>152</sup>.

Una alternativa al tratamiento con retinoides sistémicos es utilizar fármacos conocidos como RAMBAs, que bloquean el catabolismo del ácido retinoico y aumentan así sus niveles endógenos. Uno de ellos es el liarozole, que ha sido declarado medicación huérfana para el tratamiento de la IL, EIC e IA por la Agencia Europea del Medicamento (EMA) y por la FDA<sup>153-155</sup>. Este fármaco ha demostrado, en ensayos clínicos, ser más eficaz que el acitretino y ofrecer mejor tolerabilidad y perfil farmacocinético<sup>154</sup>.

### Otros cuidados

En los pacientes con ectropion la aplicación de lágrimas artificiales y lubricantes oculares y la hidratación de la piel de la cara, sobre todo de las mejillas, disminuye la retracción palpebral. La corrección quirúrgica es una opción válida en casos graves, pero habitualmente tiene que repetirse al cabo de unos años. El tratamiento con hidroterapia puede aportar beneficios<sup>156</sup>. Se debe recomendar al paciente que evite actividades extenuantes cuando la temperatura es alta, puesto que la hipohidrosis conlleva riesgo de golpes de calor y convulsiones. Los retinoides orales pueden mejorar la distermorregulación<sup>157</sup>. La terapia física es importante para evitar contracturas en flexión, especialmente en la IA. La limpieza periódica del conducto auditivo externo por un otorrinolaringólogo evita la acumulación de escamas a ese nivel que podría causar pérdidas auditivas.

### Consejo genético y diagnóstico prenatal

Cuando se diagnostica a un paciente de ictiosis se le debe ofrecer consejo genético apropiado, explicando la naturaleza del trastorno, su modo de herencia y la probabilidad de futuras manifestaciones en la familia. El diagnóstico prenatal nos permite saber si el feto está afectado, y por tanto llevar a cabo la preparación psicosocial en la familia, anticipar problemas del embarazo y del parto, y dar a los padres la opción de interrumpir voluntariamente el embarazo en los casos en los que no existe tratamiento. Además, de existir en el futuro un tratamiento génico adecuado nos permitiría que este se realizara lo más temprano posible.

Durante más de 20 años el diagnóstico prenatal se realizaba a partir de una biopsia de piel fetal que era estudiada mediante microscopía óptica, microscopía electrónica o inmunohistoquímica<sup>158,159</sup>. Este procedimiento invasivo solo se podía llevar a cabo en las fases tardías del embarazo, entre las semanas 15 y 23 de la gestación, y se asociaba a un riesgo de pérdida fetal de un 1-3%<sup>160,161</sup>. La identificación de las bases moleculares de los desórdenes cutáneos hereditarios ha permitido llevar a cabo el diagnóstico prenatal en etapas más tempranas mediante técnicas basadas en el estudio del ADN<sup>102,162-164</sup>. En estos casos el ADN fetal se obtiene

mediante la amniocentesis realizada entre las semanas 15 y 20 o mediante la biopsia de vellosidades coriónicas (BVC) obtenida entre las semanas 10 y 12. El riesgo de pérdida fetal con estas técnicas es menor del 0,5-1%<sup>165</sup>. Otros métodos no invasivos que se están desarrollando son el estudio de ADN de células fetales o ADN fetal libre en la circulación materna<sup>166</sup> y el uso de ultrasonografía tridimensional<sup>167,168</sup>.

El diagnóstico genético preimplantacional podrá permitir que los embriones sean estudiados tras la fertilización *in vitro*, de modo que solo los que no portan mutaciones sean implantados en el útero, eliminando la necesidad de aborto en la mayoría de los casos<sup>169</sup>.

### Futuras estrategias para el tratamiento génico de las ictiosis

Al igual que se han producido avances importantes en el diagnóstico genético de las ictiosis, también se están desarrollando nuevas estrategias de tratamiento para estas enfermedades<sup>170</sup>. La piel es el órgano más accesible para las terapias de transferencia genética de modo mínimamente invasivo<sup>171</sup>, pero tiene unas características inmunológicas únicas que son desfavorables para la expresión a largo plazo de un producto transgénico<sup>172</sup>. En la IL, empleando transferencia génica *ex vivo*, se consiguió restaurar la expresión normal del *TGM1* y corregir la expresión fenotípica de la piel transplantada en la espalda de ratones inmunodeprimidos<sup>173,174</sup>. Recientemente también se ha conseguido la recuperación fenotípica de queratinocitos cultivados derivados de pacientes con IA con mutaciones en el gen *ABCA12*<sup>3</sup>.

### Conflicto de intereses

Los autores declaran no tener ningún conflicto de intereses

### Bibliografía

- Oji V, Tadini G, Akiyama M, Blanchet Bardon C, Bodemer C, Bourrat E, et al. Revised nomenclature and classification of inherited ichthyoses: results of the First Ichthyosis Consensus Conference in Sorèze 2009. *J Am Acad Dermatol*. 2010;63:607-41.
- Kelsell DP, Norgett EE, Unsworth H, Teh MT, Cullup T, Mein CA, et al. Mutations in *ABCA12* underlie the severe congenital skin disease harlequin ichthyosis. *Am J Hum Genet*. 2005;76:794-803.
- Akiyama M, Sugiyama-Nakagiri Y, Sakai K, McMillan JR, Goto M, Arita K, et al. Mutations in lipid transporter *ABCA12* in harlequin ichthyosis and functional recovery by corrective gene transfer. *J Clin Invest*. 2005;115:1777-84.
- Lefèvre C, Audebert S, Jobard F, Bouadjar B, Lakhdar H, Boughdene-Stambouli O, et al. Mutations in the transporter *ABCA12* are associated with lamellar ichthyosis type 2. *Hum Mol Genet*. 2003;12:2369-78.
- Sakai K, Akiyama M, Yanagi T, McMillan JR, Suzuki T, Tsukamoto K, et al. *ABCA12* is a major causative gene for non-bullous congenital ichthyosiform erythroderma. *J Invest Dermatol*. 2009;129:2306-9.
- Natsuga K, Akiyama M, Kato N, Sakai K, Sugiyama-Nakagiri Y, Nishimura M, et al. Novel *ABCA12* mutations identified in two cases of non-bullous congenital ichthyosiform erythroderma

- associated with multiple skin malignant neoplasia. *J Invest Dermatol.* 2007;127:2669–73.
7. Raghunath M, Hennies HC, Ahvazi B, Vogel M, Reis A, Steinert PM, et al. Self-healing collodion baby: a dynamic phenotype explained by a particular transglutaminase-1 mutation. *J Invest Dermatol.* 2003;120:224–8.
  8. Mazereeuw-Hautier J, Aufenvenne K, Deraison C, Ahvazi B, Oji V, Traupe H, et al. Acral self-healing collodion baby: report of a new clinical phenotype caused by a novel TGM1 mutation. *Br J Dermatol.* 2009;161:456–63.
  9. Jacyk WK. Bathing-suit ichthyosis. A peculiar phenotype of lamellar ichthyosis in South African blacks. *Eur J Dermatol.* 2005;15:433–6.
  10. Bale SJ, Doyle SZ. The genetics of ichthyosis: a primer for epidemiologists. *J Invest Dermatol.* 1994;102:495–505.
  11. Bale SJ, Richard G. Autosomal Recessive Congenital ichthyosis. En: Pagon RA, Bird TD, Dolan CR, Stephens K, editores. *Gene Reviews.* Seattle (WA): University of Washington; 2009.
  12. Pigg M, Gedde-Dahl T, Cox D, Hausser I, Anton-Lamprecht I, Dahl N. Strong founder effect for a transglutaminase 1 gene mutation in lamellar ichthyosis and congenital ichthyosiform erythroderma from Norway. *Eur J Hum Genet.* 1998;6:589–96.
  13. Hernández-Martín A, García-Doval I, Aranegui B, de Unamuno P, Rodríguez-Pazos L, González-Enseñat MA, et al. Prevalence of autosomal recessive congenital ichthyosis: a population-based study using the capture-recapture method in Spain. *J Am Acad Dermatol.* 2011. En prensa.
  14. Rodríguez-Pazos L, Ginarte M, Fachal L, Toribio J, Carracedo A, Vega A. Analysis of TGM1, ALOX12B, ALOXE3, NIPAL4 and CYP4F22 in autosomal recessive congenital ichthyosis from Galicia (NW Spain): evidence of founder effects. *Br J Dermatol.* 2011;165:906–11.
  15. Hennies HC, Küster W, Wiebe V, Krebsová A, Reis A. Genotype/phenotype correlation in autosomal recessive lamellar ichthyosis. *Am J Hum Genet.* 1998;62:1052–61.
  16. Laiho E, Niemi KM, Ignatius J, Kere J, Palotie A, Saarialho-Kere U. Clinical and morphological correlations for transglutaminase 1 gene mutations in autosomal recessive congenital ichthyosis. *Eur J Hum Genet.* 1999;7:625–32.
  17. Williams ML, Elias PM. Heterogeneity in autosomal recessive ichthyosis. Clinical and biochemical differentiation of lamellar ichthyosis and nonbullous congenital ichthyosiform erythroderma. *Arch Dermatol.* 1985;121:477–88.
  18. Hazell M, Marks R. Clinical, histologic, and cell kinetic discriminants between lamellar ichthyosis and nonbullous congenital ichthyosiform erythroderma. *Arch Dermatol.* 1985;121:489–93.
  19. Peña-Peñabaz C, García-Silva J, de Unamuno-Pérez P. Estudio clínico e histopatológico de 17 casos de ictiosis laminar. *Actas Dermosifiliogr.* 1996;87:381–90.
  20. Niemi KM, Kanerva L, Kuokkanen K, Ignatius J. Clinical, light and electron microscopic features of recessive congenital ichthyosis type I. *Br J Dermatol.* 1994;130:626–33.
  21. Niemi KM, Kanerva L, Kuokkanen K. Recessive ichthyosis congenita type II. *Arch Dermatol Res.* 1991;283:211–8.
  22. Niemi KM, Kanerva L, Wahlgren CF, Ignatius J. Clinical, light and electron microscopic features of recessive ichthyosis congenita type III. *Arch Dermatol Res.* 1992;284:259–65.
  23. Harting M, Brunetti-Pierri N, Chan CS, Kirby J, Dishop MK, Richard G, et al. Self-healing collodion membrane and mild nonbullous congenital ichthyosiform erythroderma due to 2 novel mutations in the ALOX12B gene. *Arch Dermatol.* 2008;144:351–6.
  24. Akiyama M, Sakai K, Yanagi T, Tabata N, Yamada M, Shimizu H. Partially disturbed lamellar granule secretion in mild congenital ichthyosiform erythroderma with ALOX12B mutations. *Br J Dermatol.* 2010;163:201–4.
  25. Kanerva L, Lauharanta J, Niemi KM, Lassus A. New observations on the fine structure of lamellar ichthyosis and the effect of treatment with etretinate. *Am J Dermatopathol.* 1983;5:555–68.
  26. Rodríguez-Pazos L, Ginarte M, Vega-Gliemmo A, Toribio J. Lamellar ichthyosis with a novel homozygous C-terminal mutation in the transglutaminase-1 gene. *Int J Dermatol.* 2009;48:1195–7.
  27. Yotsumoto S, Akiyama M, Yoneda K, Fukushige T, Kobayashi K, Saheki T, et al. Analyses of the transglutaminase 1 gene mutation and ultrastructural characteristics in a Japanese patient with lamellar ichthyosis. *J Dermatol Sci.* 2000;24:119–25.
  28. Matsuki M, Yamashita F, Ishida-Yamamoto A, Yamada K, Kinoshita C, Fushiki S, et al. Defective stratum corneum and early neonatal death in mice lacking the gene for transglutaminase 1 (keratinocyte transglutaminase). *Proc Natl Acad Sci U S A.* 1998;95:1044–9.
  29. Arnold ML, Anton-Lamprecht I, Melz-Rothfuss B, Hartschuh W. Ichthyosis congenita type III. Clinical and ultrastructural characteristics and distinction within the heterogeneous ichthyosis congenita group. *Arch Dermatol Res.* 1988;280:268–78.
  30. de Wolf K, Gourdain JM, Dobbeleer GD, Song M. A particular subtype of ichthyosis congenita type III. Clinical, light, and electron microscopic features. *Am J Dermatopathol.* 1995;17:606–11.
  31. Niemi KM, Kanerva L. Ichthyosis with laminated membrane structures. *Am J Dermatopathol.* 1989;11:149–56.
  32. Dahlqvist J, Klar J, Hausser I, Anton-Lamprecht I, Pigg MH, Gedde-Dahl T, et al. Congenital ichthyosis: mutations in ichthyin are associated with specific structural abnormalities in the granular layer of epidermis. *J Med Genet.* 2007;44:615–20.
  33. Niemi KM, Kuokkanen K, Kanerva L, Ignatius J. Recessive ichthyosis congenita type IV. *Am J Dermatopathol.* 1993;15:224–8.
  34. Brusasco A, Gelmetti C, Tadani G, Caputo R. Ichthyosis congenita type IV: a new case resembling diffuse cutaneous mastocytosis. *Br J Dermatol.* 1997;136:377–9.
  35. Melin M, Klar J, Gedde-Dahl@Jr. T, Fredriksson R, Hausser I, Brandrup F, et al. A founder mutation for ichthyosis prematurity syndrome restricted to 76 kb by haplotype association. *J Hum Genet.* 2006;51:864–71.
  36. Fischer J. Autosomal recessive congenital ichthyosis. *J Invest Dermatol.* 2009;129:1319–21.
  37. Eckl KM, de Juanes S, Kurtenbach J, Nätebus M, Lugassy J, Oji V, et al. Molecular analysis of 250 patients with autosomal recessive congenital ichthyosis: evidence for mutation hotspots in ALOXE3 and allelic heterogeneity in ALOX12B. *J Invest Dermatol.* 2009;129:1421–8.
  38. Facchiano A, Facchiano F. Transglutaminases and their substrates in biology and human diseases: 50 years of growing. *Amino Acids.* 2009;36:599–614.
  39. Kalinin AE, Kajava AV, Steinert PM. Epithelial barrier function: assembly and structural features of the cornified cell envelope. *Bioessays.* 2002;24:789–800.
  40. Robinson NA, Lopic S, Welter JF, Eckert RL. S100A11, S100A10, annexin I, desmosomal proteins, small proline-rich proteins, plasminogen activator inhibitor-2, and involucrin are components of the cornified envelope of cultured human epidermal keratinocytes. *J Biol Chem.* 1997;272:12035–46.
  41. Nemes Z, Steinert PM. Bricks and mortar of the epidermal barrier. *Exp Mol Med.* 1999;31:5–19.
  42. Candi E, Schmidt R, Melino G. The cornified envelope: a model of cell death in the skin. *Nat Rev Mol Cell Biol.* 2005;6:328–40.
  43. Huber M, Yee VC, Burri N, Vikerfors E, Lavrijsen AP, Paller AS, et al. Consequences of seven novel mutations on the expression and structure of keratinocyte transglutaminase. *J Biol Chem.* 1997;272:21018–26.
  44. Hennies HC, Raghunath M, Wiebe V, Vogel M, Velten F, Traupe H, et al. Genetic and immunohistochemical detection

- of mutations inactivating the keratinocyte transglutaminase in patients with lamellar ichthyosis. *Hum Genet.* 1998;102:314–8.
45. Hohl D, Aeschlimann D, Huber M. In vitro and rapid in situ transglutaminase assays for congenital ichthyoses—a comparative study. *J Invest Dermatol.* 1998;110:268–71.
  46. Akiyama M, Takizawa Y, Suzuki Y, Shimizu H. A novel homozygous mutation 371delA in TGM1 leads to a classic lamellar ichthyosis phenotype. *Br J Dermatol.* 2003;148:149–53.
  47. Rice RH, Crumrine D, Uchida Y, Gruber R, Elias PM. Structural changes in epidermal scale and appendages as indicators of defective TGM1 activity. *Arch Dermatol Res.* 2005;297:127–33.
  48. Russell LJ, DiGiovanna JJ, Hashem N, Compton JG, Bale SJ. Linkage of autosomal recessive lamellar ichthyosis to chromosome 14q. *Am J Hum Genet.* 1994;55:1146–52.
  49. Russell LJ, DiGiovanna JJ, Rogers GR, Steinert PM, Hashem N, Compton JG, et al. Mutations in the gene for transglutaminase 1 in autosomal recessive lamellar ichthyosis. *Nat Genet.* 1995;9:279–83.
  50. Huber M, Rettler I, Bernasconi K, Frenk E, Lavrijsen SP, Ponc M, et al. Mutations of keratinocyte transglutaminase in lamellar ichthyosis. *Science.* 1995;267:525–8.
  51. Farasat S, Wei MH, Herman M, Liewehr DJ, Steinberg SM, Bale SJ, et al. Novel transglutaminase-1 mutations and genotype-phenotype investigations of 104 patients with autosomal recessive congenital ichthyosis in the USA. *J Med Genet.* 2009;46:103–11.
  52. Herman ML, Farasat S, Steinbach PJ, Wei MH, Toure O, Fleckman P, et al. Transglutaminase-1 gene mutations in autosomal recessive congenital ichthyosis: summary of mutations (including 23 novel) and modeling of TGase-1. *Hum Mutat.* 2009;30:537–47.
  53. Shevchenko YO, Compton JG, Toro JR, DiGiovanna JJ, Bale SJ. Splice-site mutation in TGM1 in congenital recessive ichthyosis in American families: molecular, genetic, genealogic, and clinical studies. *Hum Genet.* 2000;106:492–9.
  54. Parmentier L, Blanchet-Bardon C, Nguyen S, Prud'homme JF, Dubertret L, Weissenbach J. Autosomal recessive lamellar ichthyosis: identification of a new mutation in transglutaminase 1 and evidence for genetic heterogeneity. *Hum Mol Genet.* 1995;4:1391–5.
  55. Shawky RM, Sayed NS, Elhawary NA. Mutations in transglutaminase 1 gene in autosomal recessive congenital ichthyosis in Egyptian families. *Dis Markers.* 2004;20:325–32.
  56. Cserhalmi-Friedman PB, Milstone LM, Christiano AM. Diagnosis of autosomal recessive lamellar ichthyosis with mutations in the TGM1 gene. *Br J Dermatol.* 2001;144:726–30.
  57. Laiho E, Ignatius J, Mikkola H, Yee VC, Teller DC, Niemi KM, et al. Transglutaminase 1 mutations in autosomal recessive congenital ichthyosis: private and recurrent mutations in an isolated population. *Am J Hum Genet.* 1997;61:529–38.
  58. Tok J, Garzon MC, Cserhalmi-Friedman P, Lam HM, Spitz JL, Christiano AM. Identification of mutations in the transglutaminase 1 gene in lamellar ichthyosis. *Exp Dermatol.* 1999;8:128–33.
  59. Jessen BA, Phillips MA, Hovnanian A, Rice RH. Role of Sp1 response element in transcription of the human transglutaminase 1 gene. *J Invest Dermatol.* 2000;115:113–7.
  60. Esposito G, Auricchio L, Rescigno G, Paparo F, Rinaldi M, Salvatore F. Transglutaminase 1 gene mutations in Italian patients with autosomal recessive lamellar ichthyosis. *J Invest Dermatol.* 2001;116:809–12.
  61. Kon A, Takeda H, Sasaki H, Yoneda K, Nomura K, Ahvazi B, et al. Novel transglutaminase 1 gene mutations (R348X/Y365D) in a Japanese family with lamellar ichthyosis. *J Invest Dermatol.* 2003;120:170–2.
  62. Lugassy J, Hennies HC, Indelman M, Khamaysi Z, Bergman R, Sprecher E. Rapid detection of homozygous mutations in congenital recessive ichthyosis. *Arch Dermatol Res.* 2008;300:81–5.
  63. Fachal L, Rodríguez-Pazos L, Ginarte M, Beiras A, Suárez-Peñaranda JM, Toribio J, et al. Characterization of TGM1 c.984+1G>A mutation identified in a homozygous carrier of lamellar ichthyosis. *Int J Dermatol.* 2012;51:427–30.
  64. Akiyama M, Takizawa Y, Kokaji T, Shimizu H. Novel mutations of TGM1 in a child with congenital ichthyosiform erythroderma. *Br J Dermatol.* 2001;144:401–7.
  65. Becker K, Csikós M, Sárdy M, Szalai ZS, Horváth A, Kárpáti S. Identification of two novel nonsense mutations in the transglutaminase 1 gene in a Hungarian patient with congenital ichthyosiform erythroderma. *Exp Dermatol.* 2003;12:324–9.
  66. Gånemo A, Pigg M, Virtanen M, Kukk T, Raudsepp H, Rossman-Ringdahl I, et al. Autosomal recessive congenital ichthyosis in Sweden and Estonia: clinical, genetic and ultrastructural findings in eighty-three patients. *Acta Derm Venereol.* 2003;83:24–30.
  67. Krieg P, Marks F, Fürstenberger G. A gene cluster encoding human epidermis-type lipoxygenases at chromosome 17p13.1: cloning, physical mapping, and expression. *Genomics.* 2001;73:323–30.
  68. Brash AR, Yu Z, Boeglin WE, Schneider C. The hepxilin connection in the epidermis. *FEBS J.* 2007;274:3494–502.
  69. Fürstenberger G, Epp N, Eckl KM, Hennies HC, Jørgensen C, Hallenborg P, et al. Role of epidermis-type lipoxygenases for skin barrier function and adipocyte differentiation. *Prostaglandins Other Lipid Mediat.* 2007;82:128–34.
  70. Heidt M, Fürstenberger G, Vogel S, Marks F, Krieg P. Diversity of mouse lipoxygenases: identification of a subfamily of epidermal isozymes exhibiting a differentiation-dependent mRNA expression pattern. *Lipids.* 2000;35:701–7.
  71. Yu Z, Schneider C, Boeglin WE, Marnett LJ, Brash AR. The lipoxygenase gene ALOXE3 implicated in skin differentiation encodes a hydroperoxide isomerase. *Proc Natl Acad Sci USA.* 2003;100:9162–7.
  72. Pace-Asciak CR, Reynaud D, Demin P, Nigam S. The hepxilins. A review. *Adv Exp Med Biol.* 1999;447:123–32.
  73. Krebsová A, Küster W, Lestringant GG, Schulze B, Hinz B, Frossard PM, et al. Identification, by homozygosity mapping, of a novel locus for autosomal recessive congenital ichthyosis on chromosome 17p, and evidence for further genetic heterogeneity. *Am J Hum Genet.* 2001;69:216–22.
  74. Jobard F, Lefèvre C, Karaduman A, Blanchet-Bardon C, Emre S, Weissenbach J, et al. Lipoxygenase-3 (ALOXE3) and 12(R)-lipoxygenase (ALOX12B) are mutated in non-bullous congenital ichthyosiform erythroderma (NCIE) linked to chromosome 17p13.1. *Hum Mol Genet.* 2002;11:107–13.
  75. Eckl KM, Krieg P, Küster W, Traupe H, André F, Wittstruck N, et al. Mutation spectrum and functional analysis of epidermis-type lipoxygenases in patients with autosomal recessive congenital ichthyosis. *Hum Mutat.* 2005;26:351–61.
  76. Ashoor G, Massé M, García Luciano LM, Sheffer R, Martínez-Mir A, Christiano AM, et al. A novel mutation in the 12(R)-lipoxygenase (ALOX12B) gene underlies nonbullous congenital ichthyosiform erythroderma. *Br J Dermatol.* 2006;155:198–200.
  77. Lesueur F, Bouadjar B, Lefèvre C, Jobard F, Audebert S, Lakhdar H, et al. Novel mutations in ALOX12B in patients with autosomal recessive congenital ichthyosis and evidence for genetic heterogeneity on chromosome 17p13. *J Invest Dermatol.* 2007;127:829–34.
  78. Vahlquist A, Bygum A, Gånemo A, Virtanen M, Hellström-Pigg M, Strauss G, et al. Genotypic and clinical spectrum of self-improving collodion ichthyosis: ALOX12B, ALOXE3, and TGM1 mutations in Scandinavian patients. *J Invest Dermatol.* 2010;130:438–43.



79. Kurban M, Shimomura Y, Bahhady R, Ghosn S, Kibbi AG, Christiano AM. Nonsense mutation in the ALOX12B gene leads to autosomal recessive congenital ichthyosis in a Lebanese family. *J Eur Acad Dermatol Venereol.* 2010;24:232–4.
80. Yu Z, Schneider C, Boeglin WE, Brash AR. Mutations associated with a congenital form of ichthyosis (NCIE) inactivate the epidermal lipoxygenases 12R-LOX and eLOX3. *Biochim Biophys Acta.* 2005;1686:238–47.
81. de Juanes S, Epp N, Latzko S, Neumann M, Fürstenberger G, Hausser I, et al. Development of an ichthyosiform phenotype in Alox12b-deficient mouse skin transplants. *J Invest Dermatol.* 2009;129:1429–36.
82. Epp N, Fürstenberger G, Müller K, de Juanes S, Leitges M, Hausser I, et al. 12R-lipoxygenase deficiency disrupts epidermal barrier function. *J Cell Biol.* 2007;177:173–82.
83. Moran JL, Qiu H, Turbe-Doan A, Yun Y, Boeglin WE, Brash AR, et al. A mouse mutation in the 12R-lipoxygenase, Alox12b, disrupts formation of the epidermal permeability barrier. *J Invest Dermatol.* 2007;127:1893–7.
84. Lefèvre C, Bouadjar B, Karaduman A, Jobard F, Saker S, Ozguc M, et al. Mutations in ichthyin a new gene on chromosome 5q33 in a new form of autosomal recessive congenital ichthyosis. *Hum Mol Genet.* 2004;13:2473–82.
85. Wajid M, Kurban M, Shimomura Y, Christiano AM. NIPAL4/ichthyin is expressed in the granular layer of human epidermis and mutated in two Pakistani families with autosomal recessive ichthyosis. *Dermatology.* 2010;220:8–14.
86. Virolainen E, Wessman M, Hovatta I, Niemi KM, Ignatius J, Kere J, et al. Assignment of a novel locus for autosomal recessive congenital ichthyosis to chromosome 19p13.1-p13.2. *Am J Hum Genet.* 2000;66:1132–7.
87. Lefèvre C, Bouadjar B, Ferrand V, Tadini G, Mégarbané A, Lathrop M, et al. Mutations in a new cytochrome P450 gene in lamellar ichthyosis type 3. *Hum Mol Genet.* 2006;15:767–76.
88. Kikuta Y, Kusunose E, Kusunose M. Prostaglandin and leukotriene omega-hydroxylases. *Prostaglandins Other Lipid Mediat.* 2002;68-69:345–62.
89. Jedlitschky G, Huber M, Völkl A, Müller M, Leier I, Müller J, et al. Peroxisomal degradation of leukotrienes by beta-oxidation from the omega-end. *J Biol Chem.* 1991;266:24763–72.
90. Dean M, Allikmets R. Complete characterization of the human ABC gene family. *J Bioenerg Biomembr.* 2001;33:475–9.
91. Sakai K, Akiyama M, Sugiyama-Nakagiri Y, McMillan JR, Sawamura D, Shimizu H. Localization of ABCA12 from Golgi apparatus to lamellar granules in human upper epidermal keratinocytes. *Exp Dermatol.* 2007;16:920–6.
92. Akiyama M. Pathomechanisms of harlequin ichthyosis and ABCA transporters in human diseases. *Arch Dermatol.* 2006;142:914–8.
93. Zuo Y, Zhuang DZ, Han R, Isaac G, Tobin JJ, McKee M, et al. ABCA12 maintains the epidermal lipid permeability barrier by facilitating formation of ceramide linoleic esters. *J Biol Chem.* 2008;283:36624–35.
94. Akiyama M. Harlequin ichthyosis and other autosomal recessive congenital ichthyoses: the underlying genetic defects and pathomechanisms. *J Dermatol Sci.* 2006;42:83–9.
95. Thomas AC, Tattersall D, Norgett EE, O'Toole EA, Kelsell DP. Premature terminal differentiation and a reduction in specific proteases associated with loss of ABCA12 in Harlequin ichthyosis. *Am J Pathol.* 2009;174:970–8.
96. Smyth I, Hacking DF, Hilton AA, Mukhamedova N, Meikle PJ, Ellis S, et al. A mouse model of harlequin ichthyosis delineates a key role for Abca12 in lipid homeostasis. *PLoS Genet.* 2008;4:e1000192.
97. Yanagi T, Akiyama M, Nishihara H, Ishikawa J, Sakai K, Miyamura Y, et al. Self-improvement of keratinocyte differentiation defects during skin maturation in ABCA12-deficient harlequin ichthyosis model mice. *Am J Pathol.* 2010;177:106–18.
98. Thomas AC, Cullup T, Norgett EE, Hill T, Barton S, Dale BA, et al. ABCA12 is the major harlequin ichthyosis gene. *J Invest Dermatol.* 2006;126:2408–13.
99. Thomas AC, Sinclair C, Mahmud N, Cullup T, Mellerio JE, Harper J, et al. Novel and recurring ABCA12 mutations associated with harlequin ichthyosis: implications for prenatal diagnosis. *Br J Dermatol.* 2008;158:611–3.
100. Castiglia D, Castori M, Pisaneschi E, Sommi M, Covaciu C, Zambruno G, et al. Trisomic rescue causing reduction to homozygosity for a novel ABCA12 mutation in harlequin ichthyosis. *Clin Genet.* 2009;76:392–7.
101. Akiyama M, Sakai K, Sato T, McMillan JR, Goto M, Sawamura D, et al. Compound heterozygous ABCA12 mutations including a novel nonsense mutation underlie harlequin ichthyosis. *Dermatology.* 2007;215:155–9.
102. Akiyama M, Titeux M, Sakai K, McMillan JR, Tonasso L, Calvas P, et al. DNA-based prenatal diagnosis of harlequin ichthyosis and characterization of ABCA12 mutation consequences. *J Invest Dermatol.* 2007;127:568–73.
103. Akiyama M, Sakai K, Hatamochi A, Yamazaki S, McMillan JR, Shimizu H. Novel compound heterozygous nonsense and missense ABCA12 mutations lead to nonbullous congenital ichthyosiform erythroderma. *Br J Dermatol.* 2008;158:864–7.
104. Rajpopat S, Moss C, Mellerio J, Vahlquist A, Gånemo A, Hellstrom-Pigg M, et al. Harlequin Ichthyosis: A Review of Clinical and Molecular Findings in 45 Cases. *Arch Dermatol.* 2011;147:681–6.
105. Harvey HB, Shaw MG, Morrell DS. Perinatal management of harlequin ichthyosis: a case report and literature review. *J Perinatol.* 2010;30:66–72.
106. Haftek M, Cambazard F, Dhouailly D, Réano A, Simon M, Lachaux A, et al. A longitudinal study of a harlequin infant presenting clinically as non-bullous congenital ichthyosiform erythroderma. *Br J Dermatol.* 1996;135:448–53.
107. Umemoto H, Akiyama M, Yanagi T, Sakai K, Aoyama Y, Oizumi A, et al. New insight into genotype/phenotype correlations in ABCA12 mutations in harlequin ichthyosis. *J Dermatol Sci.* 2011;61:136–9.
108. Dale BA, Holbrook KA, Fleckman P, Kimball JR, Brumbaugh S, Sybert VP. Heterogeneity in harlequin ichthyosis, an inborn error of epidermal keratinization: variable morphology and structural protein expression and a defect in lamellar granules. *J Invest Dermatol.* 1990;94:6–18.
109. Milner ME, O'Guin WM, Holbrook KA, Dale BA. Abnormal lamellar granules in harlequin ichthyosis. *J Invest Dermatol.* 1992;99:824–9.
110. Van Gysel D, Lijnen RL, Moekti SS, de Laat PC, Oranje AP. Collodion baby: a follow-up study of 17 cases. *J Eur Acad Dermatol Venereol.* 2002;16:472–5.
111. Buyse L, Graves C, Marks R, Wijeyesekera K, Alfaham M, Finlay AY. Collodion baby dehydration: the danger of high trans-epidermal water loss. *Br J Dermatol.* 1993;129:86–8.
112. Toribio J, Fernández Redondo V, Peteiro C, Zulaica A, Fabeiro JM. Autosomal dominant lamellar ichthyosis. *Clin Genet.* 1986;30:122–6.
113. Traupe H, Kolde G, Happle R. Autosomal dominant lamellar ichthyosis: a new skin disorder. *Clin Genet.* 1984;26:457–61.
114. Larrègue M, Guillet G. Bébé collodion révélant une trichotriodystrophie confondue avec un syndrome de Netherton: réévaluation d'une erreur de diagnostic. *Ann Dermatol Venereol.* 2007;134:245–8.
115. Thomas C, Suranyi E, Pride H, Tyler W. A child with hypohidrotic ectodermal dysplasia with features of a collodion membrane. *Pediatr Dermatol.* 2006;23:251–4.
116. Traupe H. The ichthyosis. A guide to clinical diagnosis, genetic counselling, and therapy. Berlin: Springer-Verlag; 1989.

117. Reed WB, Herwick RP, Harville D, Porter PS, Conant M. Lamellar ichthyosis of the newborn A distinct clinical entity: its comparison to the other ichthyosiform erythrodermas. *Arch Dermatol.* 1972;105:394–9.
118. Frenk E, de Techtermann F. Self-healing collodion baby: evidence for autosomal recessive inheritance. *Pediatr Dermatol.* 1992;9:95–7.
119. Hackett BC, Fitzgerald D, Watson RM, Hol FA, Irvine AD. Genotype-phenotype correlations with TGM1: clustering of mutations in the bathing suit ichthyosis and self-healing collodion baby variants of lamellar ichthyosis. *Br J Dermatol.* 2010;162:448–51.
120. Finlay HV, Bound JP. Collodion skin in the neonate due to lamellar ichthyosis. *Arch Dis Child.* 1952;27:438–41.
121. Muramatsu S, Suga Y, Kon J, Matsuba S, Hashimoto Y, Ogawa H. A Japanese patient with a mild form of lamellar ichthyosis harbouring two missense mutations in the core domain of the transglutaminase 1 gene. *Br J Dermatol.* 2004;150:390–2.
122. Petit E, Huber M, Rochat A, Bodemer C, Teillac-Hamel D, Müh JP, et al. Three novel point mutations in the keratinocyte transglutaminase (TGK) gene in lamellar ichthyosis: significance for mutant transcript level, TGK immunodetection and activity. *Eur J Hum Genet.* 1997;5:218–28.
123. Yang JM, Ahn KS, Cho MO, Yoneda K, Lee CH, Lee JH, et al. Novel mutations of the transglutaminase 1 gene in lamellar ichthyosis. *J Invest Dermatol.* 2001;117:214–8.
124. Oji V, Hautier JM, Ahvazi B, Hausser I, Aufenvenne K, Walker T, et al. Bathing suit ichthyosis is caused by transglutaminase-1 deficiency: evidence for a temperature-sensitive phenotype. *Hum Mol Genet.* 2006;15:3083–97.
125. Trindade F, Fiadeiro T, Torrelo A, Hennies HC, Hausser I, Traupe H. Bathing suit ichthyosis. *Eur J Dermatol.* 2010;20:447–50.
126. Arita K, Jacyk WK, Wessagowit V, van Rensburg EJ, Chaplin T, Mein CA, et al. The South African bathing suit ichthyosis is a form of lamellar ichthyosis caused by a homozygous missense mutation, p.R315L, in transglutaminase 1. *J Invest Dermatol.* 2007;127:490–3.
127. Aufenvenne K, Oji V, Walker T, Becker-Pauly C, Hennies HC, Stöcker W, et al. Transglutaminase-1 and bathing suit ichthyosis: molecular analysis of gene/environment interactions. *J Invest Dermatol.* 2009;129:2068–71.
128. Vahlquist A, Gånemo A, Virtanen M. Congenital ichthyosis: an overview of current and emerging therapies. *Acta Derm Venerol.* 2008;88:4–14.
129. Traupe H, Burgdorf WHC. Treatment of ichthyosis-There is always something you can do! In *Memoriam: Wolfgang Küster.* *J Am Acad Dermatol.* 2007;57:542–7.
130. Kempers S, Katz HI, Wildnauer R, Green B. An evaluation of the effect of an alpha hydroxy acid-blend skin cream in the cosmetic improvement of symptoms of moderate to severe xerosis, epidermolytic hyperkeratosis, and ichthyosis. *Cutis.* 1998;61:347–50.
131. Redondo P, Bauzá A. Topical N-acetylcysteine for lamellar ichthyosis. *Lancet.* 1999;354:1880.
132. Gicquel JJ, Vabres P, Dighiero P. Utilisation de la N-acétylcystéine en application topique cutanée dans le traitement d'un ectropion bilatéral chez un enfant atteint d'ichthyose lamellaire. *J Fr Ophtalmol.* 2005;28:412–5.
133. Bassotti A, Moreno S, Criado E. Successful treatment with topical N-acetylcysteine in urea in five children with congenital lamellar ichthyosis. *Pediatr Dermatol.* 2011;28:451–5.
134. Küster W, Bohnsack K, Rippke F, Upmeyer HJ, Groll S, Traupe H. Efficacy of urea therapy in children with ichthyosis. A multicenter randomized, placebo-controlled, double-blind, semilateral study. *Dermatology.* 1998;196:217–22.
135. Hofmann B, Stege H, Ruzicka T, Lehmann P. Effect of topical tazarotene in the treatment of congenital ichthyoses. *Br J Dermatol.* 1999;141:642–6.
136. Marulli GC, Campione E, Chimenti MS, Terrinoni A, Melino G, Bianchi L. Type I lamellar ichthyosis improved by tazarotene 0.1% gel. *Clin Exp Dermatol.* 2003;28:391–3.
137. Kragballe K, Steijlen PM, Ibsen HH, van de Kerkhof PC, Esmann J, Sorensen LH, et al. Efficacy, tolerability, and safety of calcipotriol ointment in disorders of keratinization. Results of a randomized, double-blind, vehicle-controlled, right/left comparative study. *Arch Dermatol.* 1995;131:556–60.
138. Oji V, Traupe H. Ichthyosis: clinical manifestations and practical treatment options. *Am J Clin Dermatol.* 2009;10:351–64.
139. Shwayder T. Disorders of keratinization: diagnosis and management. *Am J Clin Dermatol.* 2004;5:17–29.
140. Gnehm A, Vahlquist A. Lamellar ichthyosis is markedly improved by a novel combination of emollients. *Br J Dermatol.* 1997;137:1017–8.
141. Gånemo A, Virtanen M, Vahlquist A. Improved topical treatment of lamellar ichthyosis: a double-blind study of four different cream formulations. *Br J Dermatol.* 1999;141:1027–32.
142. Baden HP, Alper JC. A keratolytic gel containing salicylic acid in propylene glycol. *J Invest Dermatol.* 1973;61:330–3.
143. Beverley DW, Wheeler D. High plasma urea concentrations in collodion babies. *Arch Dis Child.* 1986;61:696–8.
144. Chiaretti A, Schembri Wismayer D, Tortorolo L, Piastra M, Polidori G. Salicylate intoxication using a skin ointment. *Acta Paediatr.* 1997;86:330–1.
145. Ramírez ME, Youseef WF, Romero RG, Martínez JM, González-Enseñat MA, Vilaplana XS, et al. Acute percutaneous lactic acid poisoning in a child. *Pediatr Dermatol.* 2006;23:282–5.
146. Blanchet-Bardon C, Nazzaro V, Rognin C, Geiger JM, Puissant A. Acitretin in the treatment of severe disorders of keratinization. Results of an open study. *J Am Acad Dermatol.* 1991;24:982–6.
147. Steijlen PM, Van Dooren-Greebe RJ, Van de Kerkhof PC. Acitretin in the treatment of lamellar ichthyosis. *Br J Dermatol.* 1994;130:211–4.
148. Lacour M, Mehta-Nikhar B, Atherton DJ, Harper JL. An appraisal of acitretin therapy in children with inherited disorders of keratinization. *Br J Dermatol.* 1996;134:1023–9.
149. Ruiz-Maldonado R, Tamayo-Sanchez L, Orozco-Covarrubias ML. The use of retinoids in the pediatric patient. *Dermatol Clin.* 1998;16:553–69.
150. Katugampola RP, Finlay AY. Oral retinoid therapy for disorders of keratinization: single-centre retrospective 25 years' experience on 23 patients. *Br J Dermatol.* 2006;154:267–76.
151. Brecher AR, Orlow SJ. Oral retinoid therapy for dermatologic conditions in children and adolescents. *J Am Acad Dermatol.* 2003;49:171–82, quiz 83–6.
152. Ormerod AD, Campalani E, Goodfield MJ. Unit BCS. British Association of Dermatologists guidelines on the efficacy and use of acitretin in dermatology. *Br J Dermatol.* 2010;162:952–63.
153. Lucker GP, Heremans AM, Boegheim PJ, van de Kerkhof PC, Steijlen PM. Oral treatment of ichthyosis by the cytochrome P-450 inhibitor liarozole. *Br J Dermatol.* 1997;136:71–5.
154. Verfaillie CJ, Vanhoutte FP, Blanchet-Bardon C, van Steensel MA, Steijlen PM. Oral liarozole vs acitretin in the treatment of ichthyosis: a phase II/III multicentre, double-blind, randomized, active-controlled study. *Br J Dermatol.* 2007;156:965–73.
155. van Steensel MA. Emerging drugs for ichthyosis. *Expert Opin Emerg Drugs.* 2007;12:647–56.
156. Bodemer C, Bourrat E, Mazereew-Hautier J, Boralevi F, Barbarot S, Bessis D, et al. Short and medium-term efficacy of specific hydrotherapy in inherited ichthyosis. *Br J Dermatol.* 2011, <http://dx.doi.org/10.1111/j.1365-2133.2011.10510.x>.
157. Haenssle HA, Finkenrath A, Hausser I, Oji V, Traupe H, Hennies HC, et al. Effective treatment of severe thermodyregulation by oral retinoids in a patient with recessive congenital lamellar ichthyosis. *Clin Exp Dermatol.* 2008;33:578–81.

158. Golbus MS, Sagebiel RW, Filly RA, Gindhart TD, Hall JG. Prenatal diagnosis of congenital bullous ichthyosiform erythroderma (epidermolytic hyperkeratosis) by fetal skin biopsy. *N Engl J Med.* 1980;302:93–5.
159. Rodeck CH, Eady RA, Gosden CM. Prenatal diagnosis of epidermolysis bullosa letalis. *Lancet.* 1980;1:949–52.
160. Holbrook KA, Smith LT, Elias S. Prenatal diagnosis of genetic skin disease using fetal skin biopsy samples. *Arch Dermatol.* 1993;129:1437–54.
161. Shimizu A, Akiyama M, Ishiko A, Yoshiike T, Suzumori K, Shimizu H. Prenatal exclusion of harlequin ichthyosis; potential pitfalls in the timing of the fetal skin biopsy. *Br J Dermatol.* 2005;153:811–4.
162. Schorderet DF, Huber M, Laurini RN, Von Moos G, Gianadda B, Délèze G, et al. Prenatal diagnosis of lamellar ichthyosis by direct mutational analysis of the keratinocyte transglutaminase gene. *Prenat Diagn.* 1997;17:483–6.
163. Bichakjian CK, Nair RP, Wu WW, Goldberg S, Elder JT. Prenatal exclusion of lamellar ichthyosis based on identification of two new mutations in the transglutaminase 1 gene. *J Invest Dermatol.* 1998;110:179–82.
164. Tsuji-Abe Y, Akiyama M, Nakamura H, Takizawa Y, Sawamura D, Matsunaga K, et al. DNA-based prenatal exclusion of bullous congenital ichthyosiform erythroderma at the early stage, 10 to 11 weeks' of pregnancy, in two consequent siblings. *J Am Acad Dermatol.* 2004;51:1008–11.
165. Luu M, Cantatore-Francis JL, Glick SA. Prenatal diagnosis of genodermatoses: current scope and future capabilities. *Int J Dermatol.* 2010;49:353–61.
166. Uitto J, Pfenner E, Jackson LG. Probing the fetal genome: progress in non-invasive prenatal diagnosis. *Trends Mol Med.* 2003;9:339–43.
167. Bongain A, Benoit B, Ejnes L, Lambert JC, Gillet JY. Harlequin fetus: three-dimensional sonographic findings and new diagnostic approach. *Ultrasound Obstet Gynecol.* 2002;20:82–5.
168. Holden S, Ahuja S, Ogilvy-Stuart A, Firth HV, Lees C. Prenatal diagnosis of Harlequin ichthyosis presenting as distal arthrogryposis using three-dimensional ultrasound. *Prenat Diagn.* 2007;27:566–7.
169. Wells D, Delhanty JD. Preimplantation genetic diagnosis: applications for molecular medicine. *Trends Mol Med.* 2001;7:23–30.
170. Milstone LM, Rizzo WB, Pickford JR. Meeting report from Frontiers in Ichthyosis Research. *J Invest Dermatol.* 2011;131:279–82.
171. Hengge UR. Gene therapy progress and prospects: the skin—easily accessible, but still far away. *Gene Ther.* 2006;13:1555–63.
172. Hengge UR, Bardenheuer W. Gene therapy and the skin. *Am J Med Genet C Semin Med Genet.* 2004;131:93–100.
173. Choate KA, Kinsella TM, Williams ML, Nolan GP, Khavari PA. Transglutaminase 1 delivery to lamellar ichthyosis keratinocytes. *Hum Gene Ther.* 1996;7:2247–53.
174. Choate KA, Medalie DA, Morgan JR, Khavari PA. Corrective gene transfer in the human skin disorder lamellar ichthyosis. *Nat Med.* 1996;2:1263–7.