



ACTAS Derma-Sifiliográficas

Full English text available at
www.elsevier.es/ad



CASO CLÍNICO

Vasculopatía colágena cutánea: aportación de un caso y revisión de la literatura

B. Monteagudo^{a,*}, J. Pérez-Valcárcel^b, A. Ramírez-Santos^a, M. Cabanillas^a
y Ó. Suárez-Amor^a

^aServicio de Dermatología, Complejo Hospitalario Arquitecto Marcide-Novoa Santos, Ferrol, La Coruña, España

^bServicio de Anatomía Patológica, Complejo Hospitalario Arquitecto Marcide-Novoa Santos, Ferrol, La Coruña, España

Recibido el 27 de agosto de 2009; aceptado el 21 de enero de 2010

Disponible en Internet el 20 de mayo de 2010

PALABRAS CLAVE

Telangiectasia
esencial generalizada;
Telangiectasias;
Vasculopatía colágena
cutánea

KEYWORDS

Generalized essential
telangiectasia;
Telangiectasies;
Cutaneous
collagenous
vasculopathy

Resumen

La vasculopatía colágena cutánea es una microangiopatía idiopática descrita por Salama y Rosenthal en el año 2000. Debe distinguirse de la telangiectasia esencial general. Hasta la fecha, todos los pacientes son varones caucásicos de más de 50 años de edad, en su mayoría con pluripatología y multimedicados, sin evidencia de historia familiar de procesos similares ni trastornos hemorrágicos. Se caracteriza por el desarrollo de múltiples telangiectasias cutáneas dispuestas de forma variable en las extremidades, la zona baja del abdomen, el pecho o la espalda, sin afectación de mucosas ni del lecho ungueal. La histopatología evidencia vasos cutáneos superficiales dilatados, con depósito perivascular de un material hialino eosinofílico que se tiñe con PAS-diestasa y que muestra inmunorreactividad de anticuerpos frente al colágeno IV. Describimos un nuevo caso en un varón de 68 años de edad con telangiectasias distribuidas de forma simétrica en los antebrazos, la región baja del abdomen, la cara posterior de los muslos, las piernas y el dorso de los pies.

© 2009 Elsevier España, S.L. y AEDV. Todos los derechos reservados.

Cutaneous Collagenous Vasculopathy: A Case Report and Review of the Literature

Abstract

Cutaneous collagenous vasculopathy is an idiopathic microangiopathy first described in 2000 by Salama and Rosenthal.

It must not be confused with generalized essential telangiectasia. To date, all patients have been white men over the age of 50 years, most of whom had multiple pathologies, were taking multiple drugs, and had no family history of similar conditions or hemorrhagic disorders. The disease is characterized by the development of various numbers of

*Autor para correspondencia.

Correo electrónico: benims@hotmail.com (B. Monteagudo).

telangiectases on the limbs, lower abdomen, chest, or back, with no involvement of the mucosas or nail bed. Histopathology shows dilated superficial cutaneous vessels with perivascular deposits of periodic acid-Schiff diastase-positive, eosinophilic hyaline material that exhibits positive immunoreactivity to collagen IV. We report a new case in a 68-year-old man with symmetrically distributed telangiectases on his forearms, lower abdomen, posterior thighs, lower legs, and dorsum of the feet.

© 2009 Elsevier España, S.L. and AEDV. All rights reserved.

Introducción

La vasculopatía colágena cutánea (VCC) es una microangiopatía idiopática descrita por Salama y Rosenthal en el año 2000. Presentaron el caso un varón de 54 años con múltiples telangiectasias asintomáticas dispuestas de forma simétrica en las piernas, los muslos, el tronco y las extremidades superiores, y cuya histopatología evidenció vasos cutáneos superficiales dilatados con depósito perivascular de un material hialino eosinofílico que se teñía con PAS-díastasa y mostraba inmunorreactividad de anticuerpos frente al colágeno IV¹. Posteriormente sólo hemos encontrado otros tres casos que fueron descritos por Davis et al². En este artículo queremos comentar el caso de un nuevo paciente con VCC visto recientemente en nuestro Servicio.

Caso clínico

Se trata de un varón de 68 años de edad con los antecedentes personales de hipertensión, hipercolesterolemia, hiperuricemia, hiperplasia benigna de próstata y alopecia areata universal en tratamiento con atenolol, atorvastatina, alopurinol y clorhidrato de tamsulosina. Fue remitido a nuestro Servicio para la valoración de unas lesiones rojizas asintomáticas en las extremidades, de aparición progresiva en los últimos 15 años. No refería antecedentes familiares de lesiones similares ni contaba con historia personal ni familiar de sangrado de mucosas.

En la exploración se apreciaron múltiples telangiectasias que blanqueaban a la vitropresión, distribuidas de forma simétrica en los antebrazos, la región baja del abdomen, la cara posterior de los muslos, las piernas y el dorso de los pies (figs. 1 y 2). No presentaba afectación de mucosas ni del lecho ungueal, ni un aumento de telangiectasias por el resto de la superficie cutánea.

Con la sospecha diagnóstica de telangiectasia esencial generalizada (TEG) se realizó una biopsia de las lesiones de la cara externa del antebrazo izquierdo, cuyo estudio histopatológico evidenció una epidermis sin alteraciones, y en la dermis papilar dilatación telangiectásica de vasos con una distribución y un diámetro luminal variable. Se observó un depósito de un material homogéneo eosinofílico de grosor irregular alrededor de los vasos de mayor diámetro, reminiscente de sustancia amiloide (figs. 3 y 4). Dichos depósitos se teñían con PAS-díastasa (fig. 5) y tricómico de Masson (fig. 6) y no con rojo Congo, y presentaban inmunotinción fuertemente positiva para el colágeno IV.

Los estudios complementarios que incluían hemograma, bioquímica, factor reumatoide, niveles de anticuerpos antinucleares, anti-antígenos nucleares extraíbles, anticentrómero y anti-Scl70, fracciones C3 y C4 del complemento, crioglobulinas, hormona estimulante de la tiroides, proteiograma, cuantificación de inmunoglobulinas, serología para la hepatitis B, la hepatitis C y el virus de la inmunodeficiencia humana fueron normales o negativos.

Se estableció el diagnóstico de VCC y se comentó al paciente la posibilidad de laserterapia, pero dada la ausencia de sintomatología y de repercusión sistémica decidió no realizar el tratamiento.

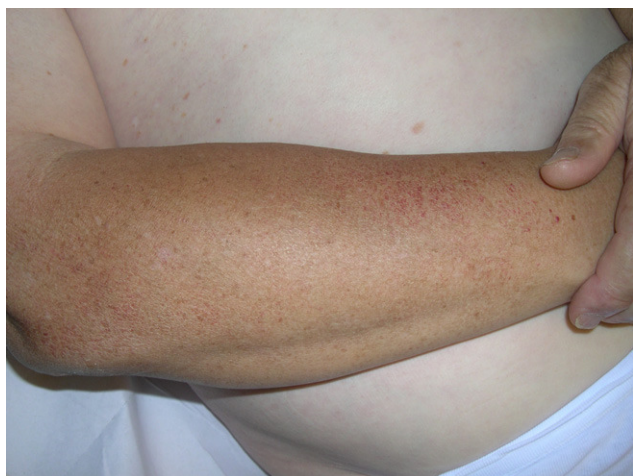

Figura 1 Múltiples telangiectasias en la cara externa del antebrazo derecho.

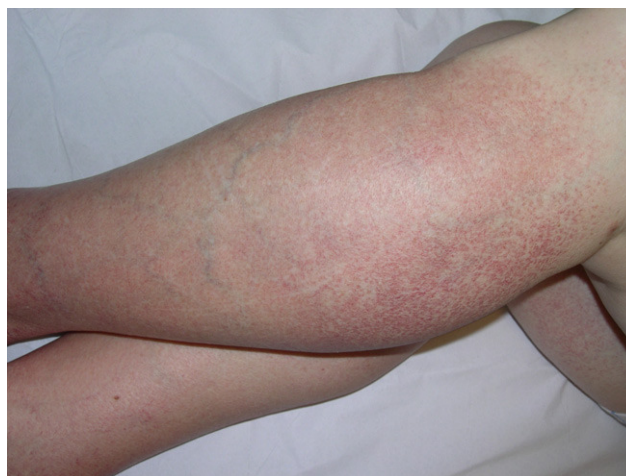

Figura 2 Telangiectasias que afectan a ambas piernas y a la cara posterior de los muslos.

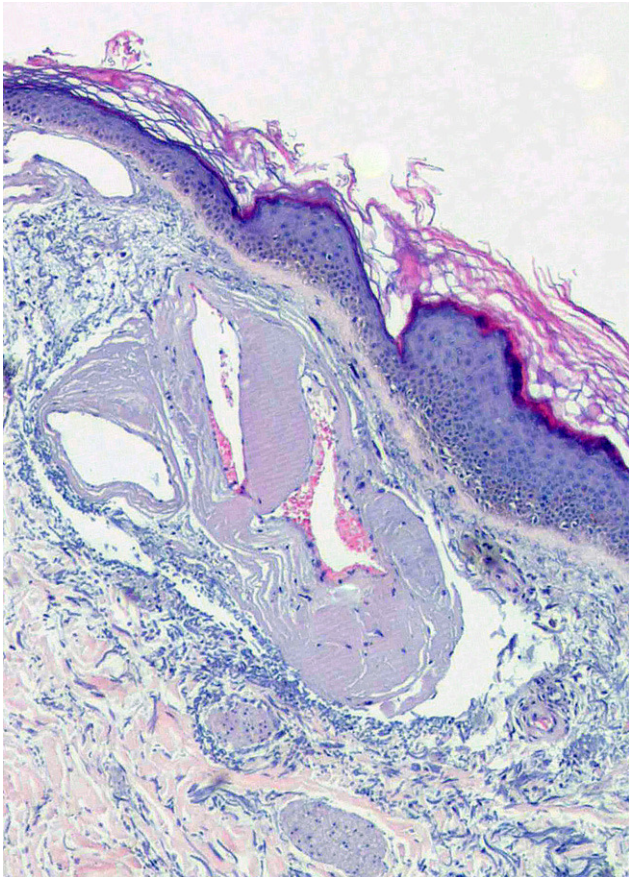


Figura 3 Vasos dilatados con distribución y contornos irregulares en la dermis superficial (hematoxilina-eosina, $\times 40$)

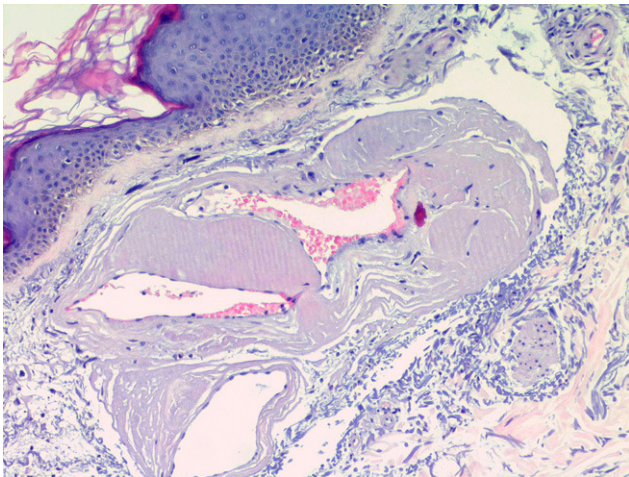


Figura 4 A más aumento se aprecia el característico depósito de material homogéneo eosinofílico reminiscente de sustancia amiloide, contorneando las luces vasculares (hematoxilina-eosina, $\times 100$).

Discusión

Todos los casos de VCC publicados hasta la fecha son similares a este (tabla 1). Se caracterizan por el desarrollo de múltiples telangiectasias cutáneas dispuestas de forma variable en las extremidades, la zona baja del abdomen, el

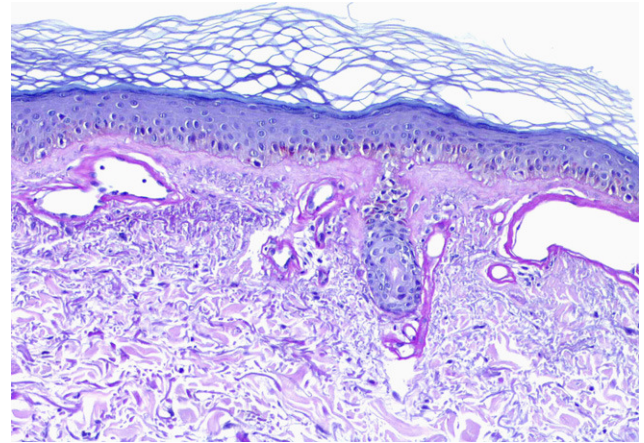


Figura 5 Dicho depósito es PAS positivo-diestasa resistente (PAS-diestasa, $\times 100$).

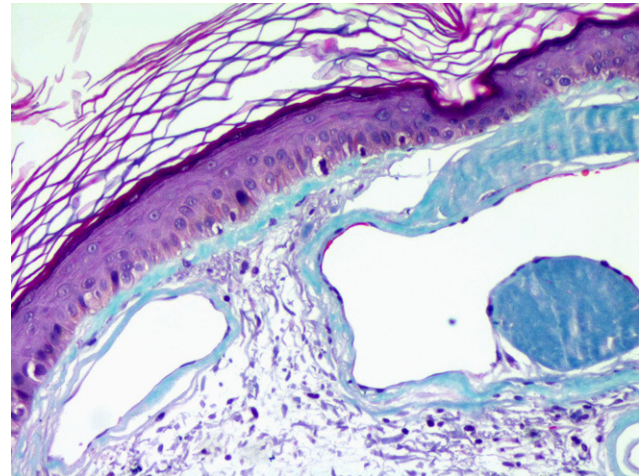


Figura 6 Se tiñe intensamente con tinción para colágeno (tricrómico de Masson, $\times 100$).

pecho o la espalda, sin afectación de mucosas ni del lecho ungueal. La sospecha diagnóstica clínica fue en su mayoría de TEG. Los 5 casos son varones caucásicos de más de 50 años (54–80 años), 4 de ellos con pluripatología y multimedicados, sin evidencia de historia familiar de procesos similares ni de trastornos hemorrágicos^{1,2}.

Su histopatología muestra vasos sanguíneos del plexo vascular superficial de la dermis dilatados, con paredes llamativamente engrosadas debido al depósito de un material amorfo eosinofílico que muestra características tintoriales de colágeno y se tiñe con PAS-diestasa y hierro coloidal. Inmunohistoquímicamente este material muestra inmunorreactividad con el anticuerpo frente al colágeno IV, la fibronectina y la laminina, pero la actina muscular es negativa³. Los estudios ultraestructurales realizados sugieren que estos vasos corresponden a vénulas postcapilares con abundante depósito de colágeno alrededor de la lámina basal y con división focal o reduplicación de la membrana basal². Se observan fibras con bandas transversales de periodicidad anómala (cuerpos de Luse)¹. También se aprecian algunos linfocitos dispersos, pericitos sin

Tabla 1 Casos de vasculopatía colágena cutánea

Referencias	Edad	Sexo	AP	Tratamiento	Localización	Diagnóstico clínico
Salama et al ¹	54	V	Depresión e ingesta de alcohol	Amitriptilina	Tronco, muslos, piernas y extremidades superiores	TEG
Davis et al ²	59	V	DM tipo II, HC e HTA	Insulina, gliburida, exenatida, cicloenzaprina, fluoxetina, succinato de metoprolol y rosuvastatina	Antebrazos, pecho y abdomen bajo	PA
Davis et al ²	62	V	DM tipo II, HTA, psoriasis y artritis poliarticular	Lisinopril, metformina, alopurinol y clobetasol tópico	Zona lateral de muslo izquierdo	TEG
Davis et al ²	80	V	Flutiter/ fibrilación auricular, reflujo GE, IV y PSA elevado	Warfarina, succinato de metoprolol y magnesio de esomeprazol	Manos, abdomen bajo, espalda y muslos	TEG
Monteagudo et al*	68	V	HTA, HC, HU, HBP y AA universal	Atenolol, atorvastatina, alopurinol y tamsulosina clorhidrato	Antebrazos, abdomen bajo, cara posterior de los muslos, piernas y dorso de los pies	TEG

AA: alopecia areata; AP: antecedentes personales; DM: diabetes mellitus; GE: gastroesofágico; HBP: hiperplasia benigna de próstata; HC: hipercolesterolemia, HTA: hipertensión arterial; HU: hiperuricemia; IV: insuficiencia venosa; PA: poiquiloderma actínica; PSA: antígeno prostático específico; TEG: telangiectasia esencial generalizada; V: varón.
*Caso actual.

filamentos intracitoplasmáticos y fibroblastos intersticiales entre las fibras de colágeno¹⁻³.

Aunque su etiología es desconocida, se especula con la posibilidad de que sea una enfermedad primaria originada por un defecto genético que altere la producción del colágeno de la microvascularización cutánea. Otras alternativas es que se corresponda con una manifestación de una enfermedad sistémica o que se deba a alguna medicación, aunque hasta la actualidad no se han confirmado². Las telangiectasias cutáneas de la VCC teóricamente podrían tratarse mediante laserterapia³.

Se debe realizar el diagnóstico diferencial con procesos que cursan con telangiectasias como las enfermedades autoinmunes del tejido conectivo, las mastocitosis cutáneas, la enfermedad de injerto contra huésped, la enfermedad hepática, la ataxia-telangiectasia, los traumatismos, el daño solar crónico, la radiodermatitis, la rosácea, la telangiectasia nevoide unilateral, la telangiectasia hemorrágica hereditaria, la telangiectasia benigna hereditaria, muchas genodermatosis, malformaciones vasculares y alteraciones hormonales^{3,4}. Pero sobre todo debe distinguirse de: a) la TEG, un proceso que afecta a una población con datos demográficos diferentes (más común en mujeres de mediana edad) y sin los hallazgos histológicos distintivos de la VCC. No obstante, presenta grandes similitudes clínicas al apreciarse telangiectasias que se inician en las extremidades inferiores y desde aquí progresan en sentido craneal, extendiéndose simétricamente por el tronco y las extremidades superiores^{4,5}. En algunos casos pueden verse afectadas la mucosa oral y la conjuntiva⁶; b) dado que los pacientes con VCC están polimedcados habría que descartar que las telangiectasias no sean de origen iatrogénico. Se han descrito telangiectasias secundarias a determinados fármacos como corticoides, litio, tiotixena, interferón alfa o isotretinoína; también se han descrito en áreas fotoexpuestas tras la ingesta de antagonistas de los canales del calcio (nifedipino y amlodipino), antibióticos como la cefotaxima o antidepresivos como la venlafaxina⁷.

Conflicto de intereses

Los autores declaran no tener ningún conflicto de intereses.

Bibliografía

- Salama S, Rosenthal D. Cutaneous collagenous vasculopathy with generalized telangiectasia: an immunohistochemical and ultrastructural study. *J Cutan Pathol*. 2000;27:40-8.
- Davis TL, Mandal RV, Bevona C, Tsai KY, Moschella SL, Staszewski R, et al. Collagenous vasculopathy: a report of three cases. *J Cutan Pathol*. 2008;35:967-70.
- Requena L, Requena C, Pichardo RO, Sanguenza OP. Telangiectasias. *Monogr Dermatol*. 2004;17:11-20.
- Requena L, Sanguenza OP. Cutaneous vascular anomalies. Part I. Hamartomas, malformations, and dilatation of preexisting vessels. *J Am Acad Dermatol*. 1997;37:523-49.
- Cabanillas M, Rodríguez-Blanco I, Ginarte M, Toribio J. Telangiectasia esencial progresiva. *Actas Dermosifilogr*. 2008;99:314-5.
- Ali MM, Teimory M, Sarhan M. Generalized essential telangiectasia with conjunctival involvement. *Clin Exp Dermatol*. 2006;31:781-2.
- Vaccaro M, Borgia F, Barbuza O, Guarneri B. Photodistributed eruptive telangiectasia: an uncommon adverse drug reaction to venlafaxine. *Br J Dermatol*. 2007;157:822-4.