

CASOS CLÍNICOS

Úlceras dolorosas múltiples en la pierna resistentes al tratamiento asociadas a lesiones dermatomiositis-like en las articulaciones interfalángicas de las manos: hidroxiurea como agente causal

A. Martorell-Calatayud, C. Requena, E. Nagore-Enguïdanos y C. Guillén-Barona

Servicio de Dermatología. Instituto Valenciano de Oncología. Valencia. España.

Resumen. El desarrollo de una erupción dermatomiositis-like y de úlceras cutáneas de evolución tórpida, en el contexto de un tratamiento mantenido a largo plazo con hidroxiurea, es un fenómeno muy infrecuente y parcialmente descrito en la literatura.

El hecho de que las características clínicas y evolutivas de este tipo de lesiones son típicas y que su resolución completa sólo se alcanza mediante la suspensión inmediata del tratamiento, hace necesario que el dermatólogo conozca este cuadro, con el fin de evitar el retraso diagnóstico.

Presentamos el caso de una paciente de 76 años que desarrolló una erupción dermatomiositis-like junto a un proceso ulcerativo crónico en los miembros inferiores en el contexto de un tratamiento con hidroxiurea mantenido a largo plazo.

Palabras clave: hidroxiurea, úlcera en pierna, dermatomiositis.

MULTIPLE, PAINFUL, TREATMENT-RESISTANT LEG ULCERS ASSOCIATED WITH DERMATOMYOSITIS-LIKE LESIONS OVER THE INTERPHALANGEAL JOINTS INDUCED BY HYDROXYUREA

Abstract. The onset of a dermatomyositis-like rash and persistent skin ulcers during long-term treatment with hydroxyurea is a very rare event that has not been fully described in the literature.

The fact that these lesions have a typical clinical presentation and course, and that complete resolution can only be achieved by immediate withdrawal of the drug, means that dermatologists should be aware of this condition in order to avoid a delay in diagnosis.

We present the case of a 76-year-old woman who developed a dermatomyositis-like eruption associated with chronic ulcers on the lower limbs during long-term treatment with hydroxyurea.

Key words: hydroxyurea, leg ulcer, dermatomyositis.

Introducción

La hidroxiurea (HU) es un agente antitumoral actualmente utilizado en el tratamiento de diversos procesos, fundamentalmente en las enfermedades mieloproliferativas crónicas. El desarrollo de una erupción dermatomiositis-like y de úlceras en miembros inferiores son efectos secundarios infrecuentes que aparecen en pacientes sometidos a un tratamiento con HU a largo plazo^{1,2}. El

hecho de que este tipo de lesiones no respondan a los tratamientos habituales y que, característicamente, se resuelvan de forma espontánea tras la retirada de la HU, resalta la importancia de conocer su correlación con este agente causal. Sin embargo, la realidad de este tipo de pacientes es que reciben múltiples tratamientos durante períodos que oscilan de meses a años hasta que se plantea la HU como origen de los procesos dermatológicos³.

Caso clínico

Se describe el caso de una mujer de 76 años, diagnosticada en 1994 de trombocitemia esencial. Desde el momento inicial la paciente había recibido tratamiento con HU

Correspondencia:
Antonio Martorell Calatayud.
C/ San José de la Montaña n.º 14, puerta 11.
46008 Valencia. España.
antmarto@hotmail.com

Aceptado el 27 de marzo de 2009.

(Hydrea®, en dosis de 1 g/día repartido en dos tomas), ácido fólico (Acfol® en dosis de 5 mg/día) y acenocumarol (Sintrom Uno® en dosis de 2 mg/día).

En 1999 la paciente consultó a su hematólogo por el desarrollo de una úlcera de 7 cm de diámetro mayor localizada en el tobillo derecho. La lesión fue tratada de múltiples formas, incluyendo apósitos de hidrocloide, así como antibioterapia y corticoterapia tópica y sistémica. Dada la no respuesta de la lesión al tratamiento tras dos años de haberse iniciado el mismo, se decidió la colocación de un injerto de piel total en el año 2001. En 2002 se produjo la reaparición de la úlcera en la zona del injerto, así como el desarrollo de nuevas lesiones en la cara lateral del tobillo derecho. En este momento el hematólogo sustituyó HU por busulfán, ya que el primer tratamiento mostraba una discreta pérdida de eficacia. Lo llamativo desde el punto de vista dermatológico fue que tras dos meses de la retirada de HU las lesiones cutáneas se resolvieron completamente, sin haber realizado ninguna terapia adicional. Desgraciadamente la paciente no toleró el tratamiento alternativo, por lo que tras un año de habersele pautado busulfán se tuvo que reintroducir HU a las dosis iniciales.

En el año 2007 la paciente fue remitida a nuestro Servicio por la reaparición de las lesiones previas, así como la aparición de nuevas úlceras en el miembro inferior derecho, abarcando el tobillo y el talón. Se trataba de múltiples úlceras extremadamente dolorosas, bien delimitadas por una epidermis atrófica, que presentaban una base adherente blanco-amarillenta. La lesión de mayor tamaño era de 7 cm x 3 cm, y las de menor tamaño mostraban tendencia a la confluencia, generando patrones clínicos alargados y estrellados (fig. 1). En la exploración general se observó una dermatitis ocre en ambos miembros inferiores, con unos pulsos periféricos conservados y simétricos en ambas extremidades.

Por otro lado, la paciente refería la existencia de un proceso eritematodescamativo no pruriginoso que afectaba el dorso de las articulaciones interfalángicas de ambas manos (fig. 2). Dicho proceso inflamatorio crónico se inició tres años después del inicio de la terapia con HU y había evolucionado paralelamente al desarrollo de las úlceras cutáneas.

Se tomaron biopsias del borde de la úlcera y de una de las pápulas localizadas en las articulaciones interfalángicas de las manos. La biopsia obtenida del borde de la úlcera de mayor tamaño mostró cambios inespecíficos, mientras que en el caso de la realizada en el dorso de la mano se apreciaron cambios compatibles con dermatomiositis, incluyendo una leve degeneración hidrópica de la basal y un leve infiltrado linfocitario en la dermis superficial y media, asociado a una discreta deposición intersticial de mucina.

Una vez establecido el origen del proceso ulcerativo crónico se planteó la retirada de HU. Durante el intervalo de tiempo en el que se mantuvo HU hasta su suspensión se

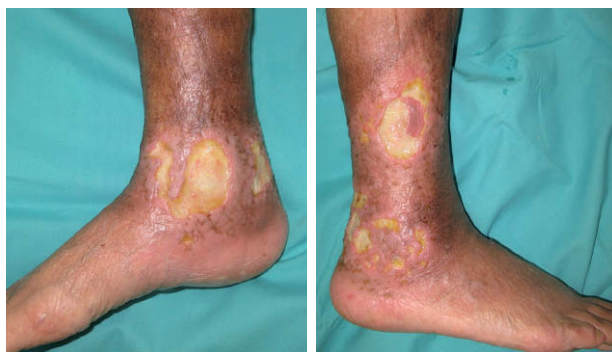

Figura 1. Úlceras dolorosas bien delimitadas localizadas en la región perimaleolar derecha.

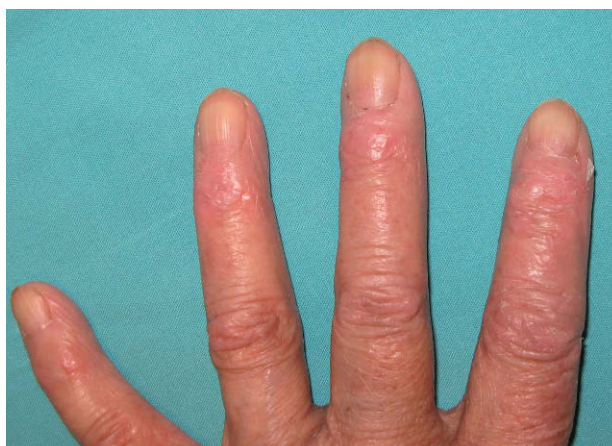


Figura 2. Placas eritemato-descamativas localizadas sobre las articulaciones interfalángicas.

realizaron curas cada dos días mediante la aplicación de colágeno bovino en polvo (Catrix®) y la posterior colocación de un parche de hidrocloide no adhesivo (Varihesive extrafino®). Estas medidas consiguieron una estabilización de todas las lesiones, e incluso el cierre de alguna de ellas.

Tras dos meses de aplicar estas medidas tópicas se inició la sustitución progresiva de HU por interferón-alfa 2-a administrado por vía subcutánea (Roferón® 6 millones de unidades/día), que resultó en una mejoría progresiva de las úlceras cutáneas y de las lesiones del dorso de las manos.

Discusión

HU es un agente citorreductor habitualmente bien tolerado¹. Sin embargo, la terapia con HU a largo plazo se ha asociado con efectos secundarios hematológicos y dermatológicos^{1,2,4} (tabla 1). El desarrollo de ulceración en los miembros inferiores (fig. 1), así como la erupción tipo dermatomiositis-like en el dorso de las manos (fig. 2) representan dos de los efectos secundarios más infrecuentes asociados a la administración de HU a largo plazo².

Tabla 1. Efectos secundarios de hidroxiurea

A corto plazo: hematológicos	Pancitopenia	
	Anemia megaloblástica	
A largo plazo: dermatológicos	Frecuentes	Hiperpigmentación
		Alteraciones ungueales
		Pigmentación de la esclera
		Alopecia
		Atrofia cutánea
		Eritema acral
		Queratodermia palmo-plantar
	Infrecuentes	Xerosis/ictiosis adquiridas
		Carcinoma epidermoide
		Erupción liquenoide
		Dermatomiositis-like
		Úlceras en miembros inferiores

Tabla 2. Características clínicas de la dermatomiositis en pacientes tratados con hidroxiurea frente a la generada por otros fármacos⁵

	Hidroxiurea	Otros fármacos
Debilidad muscular/miositis	0%	80%
Hallazgos patognomónicos de dermatomiositis (pápulas de Gottron, exantema heliotropo)	80%	70%
Presencia de anticuerpos antinucleares	16%	54%
Mediana de tiempo desde el inicio del tratamiento hasta la aparición del cuadro	60 meses	2 meses

HU es el fármaco que con mayor frecuencia (hasta en un 50% del total de casos) genera la denominada dermatomiositis por fármacos, también denominada erupción dermatomiositis-like (DM-like)⁵. La patogenia de este proceso se desconoce. Sin embargo, resulta llamativo el hecho de que la DM-like inducida por HU presenta características clínicas diferentes a las DM-like inducidas por otros fármacos (tabla 2), lo que sugiere que existen dos formas de DM-like por fármacos inducidas por mecanismos diferentes⁵. El hecho del largo intervalo de tiempo entre la introducción de la HU y el inicio de las lesiones, que oscila entre los 12 y 60 meses, unido a la localización acral del proceso, sugieren que el efecto acumulativo del fármaco en

las articulaciones interfalángicas podría generar un proceso inflamatorio secundario en dichas áreas.

Desde la primera descripción de las úlceras por HU en 1986 por Montefusco et al⁶ se ha intentado establecer las diferentes características de este efecto secundario. Su patogenia todavía no está confirmada; por un lado, el efecto antimetabólico de la HU disminuye el recambio de los queratinocitos, generando el adelgazamiento de la epidermis y la disminución del grosor de la membrana basal¹. Junto a ello el efecto inmunodepresor de HU induce tricitopenia y macroeritrocitosis en un 12% de los casos⁷, así como una disminución de la deformabilidad de los eritrocitos, lo que añadiría un componente isquémico en la patogenia de este proceso¹. Por último, la posible implicación de las plaquetas en la patogenia de este fenómeno se basa en su papel como mediadores de la inflamación, mediante un aumento de producción a nivel local de serotonina (5HT), prostaglandinas y factor de agregación plaquetaria. Estos factores aumentan la permeabilidad vascular, la producción local de interleucina 1, 8, así como de factor estimulador de colonias gránulo-monocíticas, lo que genera un daño tisular¹.

Las lesiones ulcerativas crónicas se desarrollan en pacientes de edades comprendidas entre los 38 y los 90 años (media de 67 años), con independencia del sexo². Se localizan en miembros inferiores, mostrando predilección por la región perimaleolar, seguida de la región pretibial, el dorso y la planta del pie^{2,3}. Se trata de úlceras que presentan un fondo fibrinoso y que se encuentran bien delimitadas por una epidermis eritematosa y parcialmente atrófica. Son lesiones múltiples en un 70% de los casos² y característicamente son muy dolorosas⁸. Se desarrollan tras un largo periodo de tiempo desde el inicio del tratamiento con HU, que comprende entre los 2 y los 15 años², con dosis acumuladas de HU que oscilan entre 1,4 y 5,5 kg². El examen histológico no aporta datos de valor para el diagnóstico de este proceso. Este tipo de úlceras no responden a las medidas habituales utilizadas para el manejo de las úlceras venosas o arteriales^{9,10}. Sin embargo, la suspensión del tratamiento con HU consigue la resolución espontánea de las lesiones en un período de tiempo que varía entre 1 y 48 meses (media de 10 meses)². Característicamente estas lesiones reaparecen con la reintroducción de HU, hecho que confirma este fármaco como agente causal.

Actualmente el desarrollo de úlceras secundarias al tratamiento con HU en la trombocitosis esencial se considera un criterio de resistencia/intolerancia al fármaco¹¹. Por ello, el reconocimiento de HU como el agente causal de un proceso ulcerativo crónico permitirá un manejo adecuado de este tipo de pacientes, basado fundamentalmente en la retirada del fármaco. En los últimos años se han descrito diversas alternativas terapéuticas que resultan útiles en el manejo de aquellos pacientes en los que no se puede retirar HU (tabla 3)¹²⁻¹⁴.

Tabla 3. Alternativas terapéuticas en aquellos pacientes con úlceras secundarias a hidroxiurea en los que no se puede suspender el tratamiento

Tipo de terapia	Mecanismo de acción	Mecanismo de acción y resultados
Factor de crecimiento fibroblástico tópico en spray (30 µg/apl)	Generación de neovascularización	Aplicación de forma pulverizada sobre las úlceras en cada cura local diaria. *Resultado en 1 caso, con resolución completa de la lesión en 2 semanas ¹²
Factor estimulador de colonias gránulo-monocíticas tópico	Fármaco descrito para la prevención y tratamiento de mucositis, así como para la curación de úlceras. Modulación de acción de monocitos y macrófagos	Dilución 5 µg/ml en jeringas precargadas de 1 ml. Aplicación 2 veces/día 4-6 semanas. *Respuesta completa en 4 pacientes tratados ¹³
Moduladores de las proteinasas de la matriz extracelular (colágeno bovino purificado: Catrix®, Promogran®)	Inhibición de la degradación de los factores de crecimiento, así como la destrucción tisular por las proteinasas	Primeras 2 semanas: Aplicación a días alternos. A partir de la segunda semana: cambio 2 días a la semana. *Respuesta completa en 2 pacientes tratados ¹⁴

*Estudios publicados.

Conflicto de intereses

Declaramos no tener ningún conflicto de intereses.

Bibliografía

- Zaccaria E, Cozzani E, Parodi A. Secondary cutaneous effects of hydroxyurea: possible pathogenetic mechanisms. *J Dermatolog Treat.* 2006;17:176-8.
- Sirieix ME, Debure C, Baudot N, Dubertret L, Roux ME, Morel P, et al. Leg ulcers and hydroxyurea: forty-one cases. *Arch Dermatol.* 1999;135:818-20.
- Wirth K, Schoepf E, Mertelsmann R, Lindemann A. Leg ulceration with associated thrombocytosis: healing of ulceration associated with treatment of the raised platelet count. *Br J Dermatol.* 1998;138:533-5.
- Daoud MS, Gibson LE, Pittelkow MR. Hidroxiurea dermatopathy. A unique lichenoid eruption complicating long term therapy with hydroxyurea. *J Am Acad Dermatol.* 1997; 36:178-82.
- Seidler AM, Gottlieb AB. Dermatomyositis induced by drug therapy: a review of case reports. *J Am Acad Dermatol.* 2008; 59:872-80.
- Montefusco E, Alimena G, Gastaldi R, Carlesimo OA, Valesini G, Mandelli F. Unusual dermatologic toxicity of long-term therapy with hydroxyurea in chronic myelogenous leukemia. *Tumori.* 1986;72:317-21.
- Vélez A, García-Aranda JM, Moreno JC. Hydroxyurea-induced leg ulcers: is macroerythrocytosis a pathogenic factor? *J Eur Acad Dermatol Venereol.* 1999;12:243-4.
- Demirçay Z, Cömert A, Adigüzel C. Leg ulcers and hydroxyurea: report of three cases with essential thrombocythemia. *Int J Dermatol.* 2002;41:872-4.
- Guilabert-Vidal A, Iranzo-Fernandez P, Alsina Gibert M. Úlceras por hidroxiurea. *Piel.* 2004;19:549-52.
- Moreno-Giménez JC, Galán-Gutiérrez M, Jiménez-Puya R. Tratamiento de las úlceras crónicas. *Actas Dermosifiliogr.* 2005;96:133-46.
- Barosi G, Besses C, Birgegard G, Briere J, Cervantes F, Finazzi G, et al. A unified definition of clinical resistance/intolerance to hidroxiurea in essential trombocitopenia: result of a consensus process by an international working group. *Leukemia.* 2007;21:277-80.
- Aragane Y, Okamoto T, Yajima A, Isogai R, Kawada A, Tezuka T. Hydroxyurea-induced foot ulcer successfully treated with a topical basic fibroblast growth factor product. *Br J Dermatol.* 2003;148:599-600.
- Romanelli M, Dini V, Romanelli P. Hydroxyurea-induced leg ulcers treated with a protease-modulating matrix. *Arch Dermatol.* 2007;143:1310-3.
- Stagno F, Guglielmo P, Consoli U, Fiumara P, Russo M, Giustolisi R. Successful healing of hydroxyurea-related leg ulcers with topical granulocyte-macrophage colony-stimulating factor. *Blood.* 1999;94:1479-80.