

7. Menzies SW, Westerhoff K, Rabinovitz H, Kopf AW, McCarthy WH, Katz B. Surface microscopy of pigmented basal cell carcinoma. Arch Dermatol. 2000;136:1012-6.
8. Zaballos P, Blázquez S, Puig S, Salsench E, Rodero J, Vives JM, et al. Dermoscopic pattern of intermediate stage in seborrheic keratosis regressing to lichenoid keratosis: report of 24 cases. BJ Dermatol. 2007;157:266-72.
9. Zaballos P, Ara M, Puig S, Malvey J. Clinical and dermoscopic image of an intermediate stage of regressing seborrheic keratosis in a lichenoid keratosis. Dermatol Surg. 2005;31:102-3.

Espiradenoma ecрино zosteriforme. Presentación de un caso

I. Alfonso-Trujillo, E. Arteaga-Hernández y J.C. Pérez-Suárez

Hospital Clínico Quirúrgico Universitario Hermanos Ameijeiras. Ciudad de La Habana. Cuba.

Sr. Director:

El espiradenoma ecрино es un tumor aneural benigno, raro, de la glándula sudorípara ecrina que excepcionalmente puede malignizarse¹. Generalmente se presenta como un nódulo solitario y con menor frecuencia con múltiples lesiones de distribución zosteriforme^{1,2}. El diagnóstico clínico suele confundirse con neuromas, leiomiomas, neurilemoma, neurofibroma, leiomiomasarcoma, endometrioma, hidradenocarcinoma de glándulas sudoríparas, tumores glómicos, lipoma, angioliipoma, dermatofibroma, hemangioma, angioliomioma, hemangioma cavernoso y linfagioma^{2,3}.

En los últimos años se ha visto un incremento significativo de los casos reportados en la literatura²⁻⁵. Por tal motivo se sugiere que se piense más en este diagnóstico, lo que permitiría también un mayor conocimiento de sus características clínicas.

Se trata de una mujer de 17 años de edad, sin antecedentes de interés hasta 7 años atrás, cuando comenzó con lesiones nodulares ligeramente eritematosas, algo azuladas, redondeadas, muy bien delimitadas, de consistencia suave, superficie lisa, de tamaño similar a «lentejas» (0,3- 0,5 cm), dolorosas al tacto, de distribución lineal, que comenzaron en la fosa poplítea izquierda y que se fueron extendiendo por la parte dorsal del muslo hasta la porción inferior del glúteo ipsilateral, constatándose 8 lesiones al examen físico dermatológico (fig. 1). Durante este período acudió a diferentes centros hospitalarios donde no establecieron el diagnóstico. Por tal motivo la paciente acudió a nuestro centro, donde desde el punto de vista clínico se plantearon los siguientes diagnósticos: neuromas, neurilemoma y neurofibroma. Se realizó exéresis quirúrgica de un nódulo con estudio histopatológico. El diagnóstico histológico fue espiradenoma ecрино benigno (figs. 2 y 3) y se descartaron otras entidades que pudiesen haber prestado confusión diagnóstica clínica. Se realizó exéresis quirúrgica de todas las lesiones.

En 1896 Unna acuñó el término «espiradenoma» para describir un adenoma benigno de la glándula sudorípara derivado del ovillo secretor, contraponiéndose al de

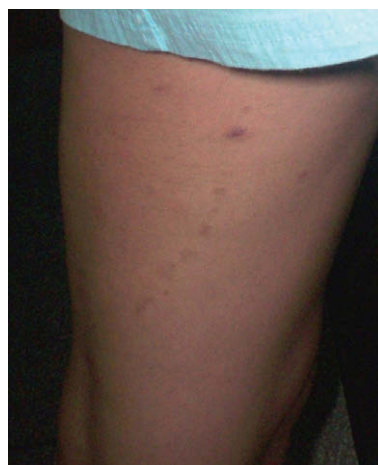

Figura 1. Topografía lineal de las lesiones.

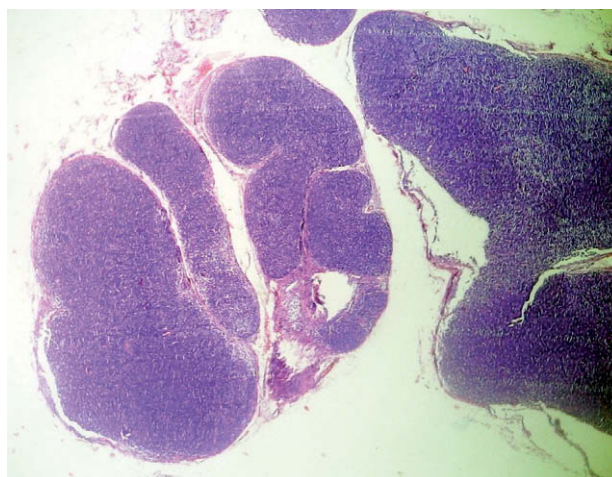


Figura 2. Histología (H/E vista panorámica). Neoformación separada de la epidermis por una banda de colágeno normal.

«siringoadenoma», que implica un origen a partir de los conductos sudoríparos³⁻⁵.

En 1956 Kersting y Helwig lo describieron refiriéndose a él como un tumor benigno, infrecuente, que se desarrolla

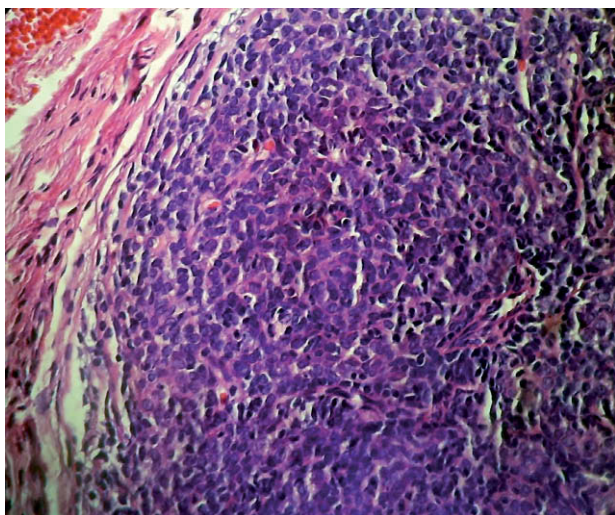


Figura 3. Histología (H/E $\times 100$). Células basófilas que se disponen en cordones entrelazados.

a partir de la porción secretora y ductal de la glándula sudorípara³⁻⁵.

La paciente comenzó con el cuadro a los 10 años de edad, unos años antes a los descritos como los de aparición más frecuente en la bibliografía revisada^{3,4}. En esta se plantea que usualmente se presenta en adolescentes y adultos jóvenes entre los 15 y 35 años, aunque se han descrito casos congénitos, múltiples, familiares y relacionados con otros tumores benignos de glándulas sudoríparas con un rasgo de transmisión autosómica dominante³⁻⁵. Si bien la enfermedad es rara, más rara aún es en pacientes de edad avanzada. Sin embargo, Senol et al describieron en 1998 el caso de un hombre de 60 años con una úlcera superficial cuyo síntoma principal fue el sangrado espontáneo de la lesión y no el dolor, confirmando el diagnóstico mediante el estudio histológico^{4,5}.

Aunque la entidad afecta a ambos sexos, predomina el femenino a razón de 2:1⁵.

La localización de los nódulos del presente caso fue en la región posterior del muslo izquierdo. Otros autores refieren que se presenta usualmente en la región anterior del tronco y la cara anterior de las extremidades superiores, pero se han descrito casos localizados en la cabeza (cuero cabelludo, cavidad nasal y pabellón auricular), y es raro encontrarlo en las palmas de las manos, las axilas, las areolas, el periné o los genitales, pues son zonas en las que predominan las glándulas de tipo apocrino¹. No existen datos de que el tumor afecte la unión de piel y mucosas o el lecho ungueal³⁻⁵.

El caso reportado presentó lesiones nodulares subcutáneas, múltiples, muy pequeñas, de 0,3-0,5 cm, muy dolorosas a la digitopresión y de distribución lineal (zosteriforme). Se ha descrito un cuadro similar al de la paciente como una forma rara¹⁻⁴, pero había sido reportado

en esta localización (región dorsal del muslo). Pueden estar asociadas a cilindromas y tricoepiteliomas; se ha descrito un caso múltiple de distribución nevoide lineal con afectación del hemicuerpo derecho desde la cara hasta el pubis^{1,3,4}. La evolución es crónica y excepcionalmente puede haber transformación maligna, con la posibilidad de desarrollar metástasis en ganglios linfáticos regionales, hueso, pulmón, cerebro y puede llegar a ser letal²⁻⁵. En el caso reportado no existió asociación con ningún otro tumor cutáneo y tampoco hubo transformación maligna de las lesiones.

En los últimos años se ha visto un incremento significativo de los casos reportados en la literatura¹⁻³. Por tal motivo se sugiere que se piense más en este diagnóstico. Consideramos de importancia la comunicación del presente caso por la baja frecuencia de presentación del espiradenoma ecrino lineal (zosteriforme) y, particularmente, porque no había sido descrito en la región dorsal del muslo.

Correspondencia:
Israel Alfonso-Trujillo.
Calzada de Managua #1133 e/ Caimán y Quemados. Las Guásimas.
Arroyo Naranjo.
19320 Ciudad de La Habana. Cuba.
isralfonso@infomed.sld.cu

Conflicto de intereses

Declaramos no tener ningún conflicto de intereses.

Bibliografía

1. Lázaro AC, Roca C, Del Prado ME, Grasa MP, Carapeto JF. Espiradenomas ecrinos múltiples de distribución segmentaria. *Actas Dermosifiliogr*. 2004;95:305-8.
2. Elder D, Elenitas R, Johnson B, Ioffreda M, Miller J, Miller O. Tumores de los anexos epidérmicos. En: Elder D, Elenitas R, Johnson B, Ioffreda M, Miller J, Miller O, editores. *Lever. Histopatología de la piel*. 8ª ed. Buenos Aires: Editorial Inter-médica. 1999. p. 651-99.
3. Pozo L, Camacho F, Ríos-Martín J. Cell proliferation in skin tumors with ductal differentiation: patens and diagnostic applications. *J Cutan Pathol*. 2000;27:292-7.
4. Medina D, Calderón C, Castelar ME, Ramos-Garibay A. Espiradenoma ecrino. Presentación de un caso. *Rev Cent Dermatol Pascua*. 2002;11:101-4.
5. Mora-Ruiz GS, Pérez-Cortés S, Navarrete-Franco G. Espiradenoma ecrino congénito. Reporte de un caso. *Rev Cent Dermatol Pascua*. 2001;10:80-3.