

El primer artículo con fotografías de la revista *Actas Dermo-Sifiliográficas*: Hiperkeratosis universal congénita maligna. (Ictiosis fetal; keratoma maligno congénito, etc.), por Juan de Azúa

Actas Dermosifiliográficas. 1909;1:77-90.

R.M. Díaz-Díaz

Sección de Dermatología. Hospital Infanta Sofía. San Sebastián de los Reyes. Madrid. España.

Hiperkeratosis universal congénita maligna. (Ictiosis fetal; keratoma maligno congénito, etc.).

POR JUAN DE AZÚA.

El caso que presento, pertenece á una especie morbosa, mal conocida y delimitada, que ha recibido múltiples nombres. Su aspecto, semejante á la *Ictiosis*, y la predominancia en ella de alteraciones de cornificación, han servido para denominarla *Ictiosis congénita*, *Ictiosis fetal congénita*, *Ictiosis fetal ó intra-uterina*, *Ictiosis sebácea*, *Keratosis congénita*, *Keratoma difuso congénito*, *Keratoma maligno difuso congénito*, *Keratoma maligno congénito*, *Hiperkeratosis universal difusa congénita*, *Hiperkeratosis fetal*, *Hiperepidermotrofia generalizada y Eritrodermia congénita ictiosiforme con hiperepidermotrofia*, siendo también conocida por el aspecto raramente monstruoso de sus casos más intensos, con el nombre de *feto tarlequín*.

Año I.

Julio 1909.

Núm. 2.

ACTAS DERMO-SIFILIOGRÁFICAS

SUMARIO.—OYARZÁBAL: Chancro sífilítico forunculoide del pubis ó inoculación sobre un forúnculo de un chancro sífilítico.—Vacuna en el dorso de las manos.—ALVAREZ SÁINZ DE AJA: Dos casos de síndrome de GUILLAIN-THAON.—J. S. COVISA: Un caso de pénfigo vulgar.—NONELL: Un caso de sífiloma uretral perforante precoz.—J. DE AZÚA: Hiperkeratosis universal congénita maligna.—Prúigo en placas simétricas de origen probablemente tuberculoso.—Intoxicaciones mercuriales terapéuticas.—Preparación de los calomelanos, salicilato de mercurio, etcétera, según la fórmula de LANG.—Contagiosidad de la lepra.—Procedimiento del émbolo anestésico para los lavados uretro-vesicales por presión.

Correspondencia:
Rosa María Díaz Díaz.
Sección de Dermatología. Hospital Infanta Sofía.
Paseo de Europa, 34.
28702 San Sebastián de los Reyes. Madrid. España.
roadiazdiaz@terra.es

Resumen. Se realiza un breve comentario del primer artículo publicado en la revista *Actas Dermo-Sifiliográficas* con documentación gráfica del caso clínico y de los hallazgos histológicos. Fue redactado por nuestro fundador, el Dr. Juan de Azúa, en el año 1909.

Palabras clave: *Actas*, Azúa, fotografía, historia.

THE FIRST ARTICLE IN THE JOURNAL *ACTAS Dermo-SIFILIOGRÁFICAS* PUBLISHED WITH PHOTOGRAPHS: «MALIGNANT KERATOSIS DIFFUSA FETALIS» (FETAL ICTHYOSIS; CONGENITAL MALIGNANT KERATOMA, ETC.)»

Abstract. Brief comment is made on the first article published in the journal *Actas Dermo-Sifiliográficas* with photographic documentation of the case history and histological findings. It was written by the founder of the journal, Dr. Juan de Azúa, in 1909.

Key words: *Actas*, Azúa, photography, history.

El primer artículo de la revista *Actas Dermo-Sifiliográficas* en el que aparecerían imágenes fotográficas fue el publicado por Azúa en 1909 con el título de «Hiperkeratosis universal congénita maligna. (Ictiosis fetal; keratoma maligno congénito, etc.)»¹.

Azúa aporta un caso «pertenciente a una especie morbosa, mal conocida y delimitada, que ha recibido múltiples nombres».

A continuación recalca el interés que le suscita la paciente puesto que: «como los casos... intensos suelen producir la muerte en las primeras horas o días de la vida, son principalmente los comadrones los que los observan, siendo excepcional la intervención del dermatólogo en su estudio».

Efectivamente es un ilustre tocólogo de la Maternidad de Madrid, el doctor Enrique de Isla, quien avisó a nuestro

protagonista en el mes de mayo de 1909, con el fin de «reconocer una criatura con grandes alteraciones cutáneas, nacida aquél mismo día en malas condiciones de viabilidad». De hecho la muerte de la paciente se produjo aquella misma tarde, 10 horas después del nacimiento y una media hora antes de su llegada a la Maternidad.

El doctor Azúa toma nota de los primeros datos: madre joven, robusta, no sifilítica y sin alteraciones cutáneas. Embarazo y parto normales. Feto de sexo femenino, de longitud y peso medios, que había nacido con dificultades respiratorias y de succión.

Merece la pena transcribir literalmente su descripción de la exploración de la fallecida: «En el cadáver aún caliente, observé, principalmente en los pliegues de flexión, órganos genitales, cuello, cuero cabelludo y orejas una capa, no muy gruesa, sebácea, de color blanco sucio, formada por detritus epidérmicos y grasa, según comprobación ulterior. Toda la piel dura y rígida, resistente, inextensible: la capa córnea parecía cuero cortado en muchas partes por extensas y profundas grietas, de fondo sangriento. Las tales grietas formaban alrededor del ano, vulva y boca radiaciones que recordaban las lesiones fisurarias de los heredero-sifilíticos. Las orejas, con un pabellón rudimentario informe, apenas sin relieve, tenían un estrecho conducto auditivo atascado de restos epidérmicos. La nariz, muy chata, presentaba las ventanas nasales muy pequeñas. La boca, de forma circular, con labios rígidos e inmóviles, agrietados, entre los cuales aparecía una lengua bastante bien formada. No se veían los ojos cubiertos por los párpados en ectropion, entre los cuales aparecía la conjuntiva herniada, formando todo unos muñones rojos... La vulva, abierta y sin relieves, con pequeñas fisuras sobre el orificio vaginal. No existía el más leve indicio de vello, ni cejas ni pestañas.

Las manos y los pies presentaban los dedos cilindroides, afilados y la porción ungueal reforzada por un estuche córneo que cubría la uña...» (fig. 1).



Figura 1. Caso clínico.

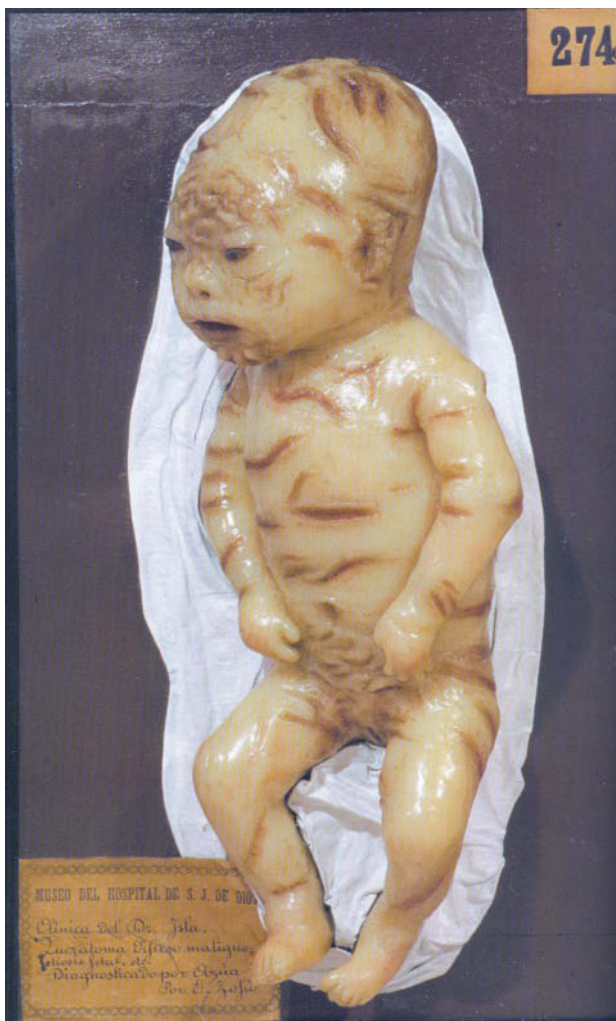

Figura 2. Molde de cera.

En el molde 274 de la colección del Museo del hospital San Juan de Dios² encontramos una representación bastante aproximada del caso de esta paciente (fig. 2).

A continuación realiza una detallada descripción histológica de las muestras tomadas de las regiones cervical y pectoral: «... las capas córneas aparecen enormemente engrosadas... La ondulación normal del estrato córneo está muy aumentada y en algunos cortes algo oblicuos, aparece formando un *dibujo de moaré*, bastante perfecto... El borde interno o profundo del estrato córneo, es muy desigual y festoneado, penetrando en el espesor de las masas del cuerpo mucoso más o menos profundamente y en algunas partes tanto, que forma verdaderos clavos o estaquillas. Resumen: enorme hiperqueratosis de las capas córneas con invasión de los folículos pilosos, y penetración en los pezones malpighianos, atrofia o falta de los pelos, estrato granuloso irregularmente aumentado; cuerpo malpighiano algo engrosado; glándulas sebáceas pequeñas y quizás escasas; sudoríparas normales; papilas y dermis sin indicios de inflamación».

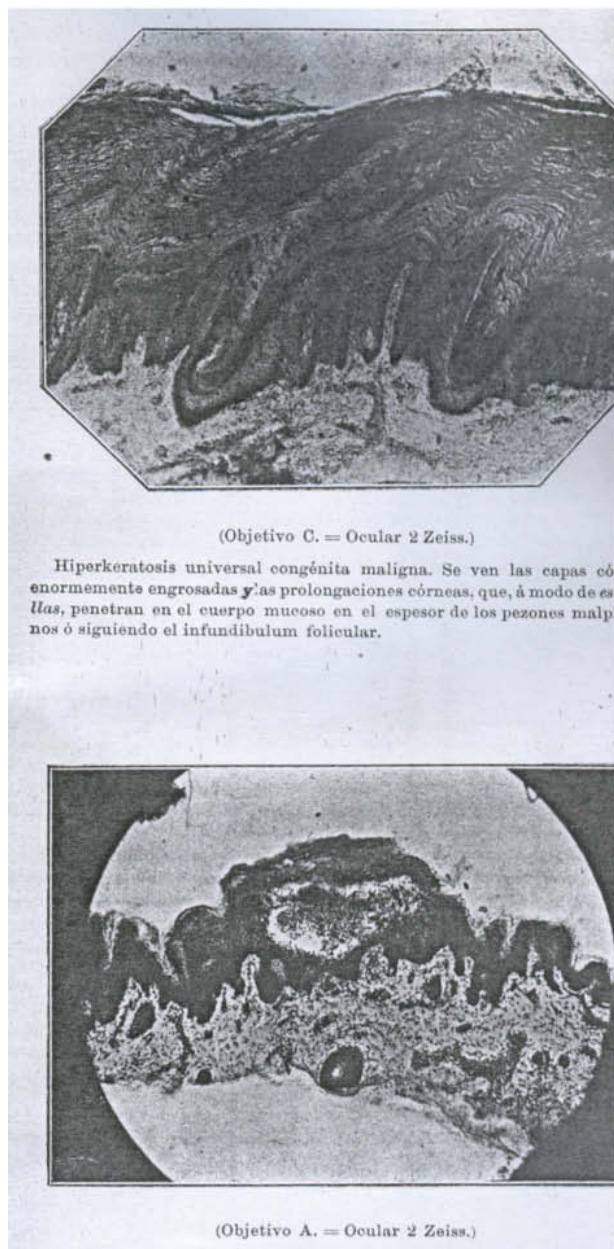


Figura 3. Estudio histológico.

Azúa ilustra, y esto también representa una novedad en *Actas Dermo-Sifiliográficas*, con dos fotografías los hallazgos histológicos más representativos del caso (fig. 3).

Tras una brillante discusión bibliográfica, termina su artículo extrayendo cinco conclusiones:

1. Los casos descritos con los síntomas indicados corresponden a dos especies patológicas distintas: exfoliación laminosa de los recién nacidos e hiperqueratosis congénita generalizada maligna.
2. Las dos enfermedades son distintas de la ictiosis vulgar.

3. Existen formas atenuadas, leves, de la hiperqueratosis congénita generalizada fetal, que comprenden las eritrodermias congénitas ictiosiformes con hiperepidermotrofia, de Brocq.
4. La existencia de gotas de grasa en el cuerpo papilar y papilas, señaladas por Darier en la hiperqueratosis congénita generalizada, no la he comprobado en mi caso.
5. Las lesiones fundamentales en esta enfermedad consisten en una enorme hiperqueratosis difusa, densa, con invasión de los folículos pilosebáceos, con atrofia de los pelos, pequeñez de las glándulas sebáceas y aumento irregular del estrato granuloso.

Hoy en día diríamos que estamos ante un caso de ictiosis arlequín. Se trata de una ictiosis rara, grave y en general fatal del recién nacido en la que la gran pérdida de agua a través de la piel y la falta de regulación de la temperatura corporal llevan a una gran alteración del equilibrio hidroelectrolítico.

La mayoría de los casos son esporádicos, aunque para algunos autores sería un trastorno autosómico recesivo. Se

han descrito tres tipos dependiendo de la presencia, disminución del tamaño o ausencia de los gránulos de queratohialina³.

En un futuro podrían mejorar su pronóstico el uso de retinoides orales y el perfeccionamiento de las técnicas de cuidado neonatal.

Bibliografía

1. Azúa J. Hiperkeratosis universal congénita maligna. (Ictiosis fetal; keratoma maligno congénito, etc.). *Actas Dermosifiliogr.* 1909;1:77-90.
2. Conde-Salazar Gómez L, del Río de la Torre E, Díaz Díaz RM, Sierra Valenti X, Heras Mendaza F. Alteraciones de la queratinización. En: *Piel de cera*. Madrid: Ed. Luzán 5 S.A. Editores; 2006. p. 76-7.
3. DiGiovanna JJ. Dermatitis ictiosiformes. En: *Dermatología en Medicina General* (Ed. Fitzpatrick). Buenos Aires: Ed. Médica Panamericana S.A; 2001. p. 616-38.