

3. En un estudio reciente se comprobó que la inmunohistoquímica realizada era similar a la de la epidermis normal y a la de la psoriasis.

Dicho esto, y siempre en términos hipotéticos, podría ser que la psoriasis presente en la familia de nuestra paciente se manifestara en ella de esta forma tan excepcional.

Ella nos refería que al realizar años atrás, y por decisión propia, tratamientos mediante fototerapia en centros privados, las lesiones mejoraban ostensiblemente, aunque volvían a aparecer. Nosotros hemos optado por realizarle fototerapia con UVB de banda estrecha sin obtener respuesta. Posteriormente hemos propuesto a la paciente realizar PUVA, pero por ahora se niega a seguir cualquier tratamiento.

---

Correspondencia:  
Victoria Morillo.  
Hospital de Galdakao.  
Barrio Labeaga, s/n.  
48960 Galdakao. Vizcaya. España.  
victoria.morillomontanes@osakidetza.net

#### Conflicto de intereses

Declaramos no tener ningún conflicto de intereses.

## Bibliografía

1. Degos R, Delort J, Civatte J, Poiars BA. Tumeur épidermique d'aspecte particulier: acanthome à cellules claires. *Dermatologica* 1962;129:361-71.
2. Terrasa F, Saus C, Mestre F. Acanthoma de células claras como forma localizada de psoriasis. *Med Cutan Iber Lat Am*. 2005; 33:91-2.
3. Finch TM, Tan CY. Clear cell acanthoma developing on a psoriatic plaque: further evidence of an inflammatory aetiology? *Br J Dermatol*. 2000;142:842-4.
4. Delacretaz J. Acanthomes à cellules claires. *Dermatologica*. 1964;129:147-53.
5. Betti R, Brusca C, Inselvini E, Palvarini M, Crosti C. Successful cryotherapy treatment and overview of multiple clear cell acanthomas. *Dermatol Surg*. 1995;21:342-4.
6. Landry M, Winkelmann RK. Multiple clear cell acanthoma and ichthyosis. *Arch Dermatol*. 1972;105:371-83.
7. Balus L, Carnelli T, Cristiani R. Acanthome à cellules claires multiple et familiale. *Ann Dermatol Venereol*. 1984;111:665-6.
8. Paz R, González R, García F. Multiple clear cell acanthomas. *JEAD*. 2005;19:319.
9. Innocenzi D, Barduagni F, Cerio R. Disseminated eruptive clear cell acanthoma: a case report with review of the literature. *Clin Exp Dermatol*. 1994;19:249-53.
10. Zedek DC, Langel DJ, White WL. Clear cell acanthoma versus acanthosis: A psoriasiform reaction pattern lacking tricholemmal differentiation. *Am J Dermatopathol*. 2007;29:378-84.

## Dermatitis de contacto alérgica a hidrocortisona como complicación del cuidado local de tatuajes

C. Laguna, V. Zaragoza y J. de la Cuadra

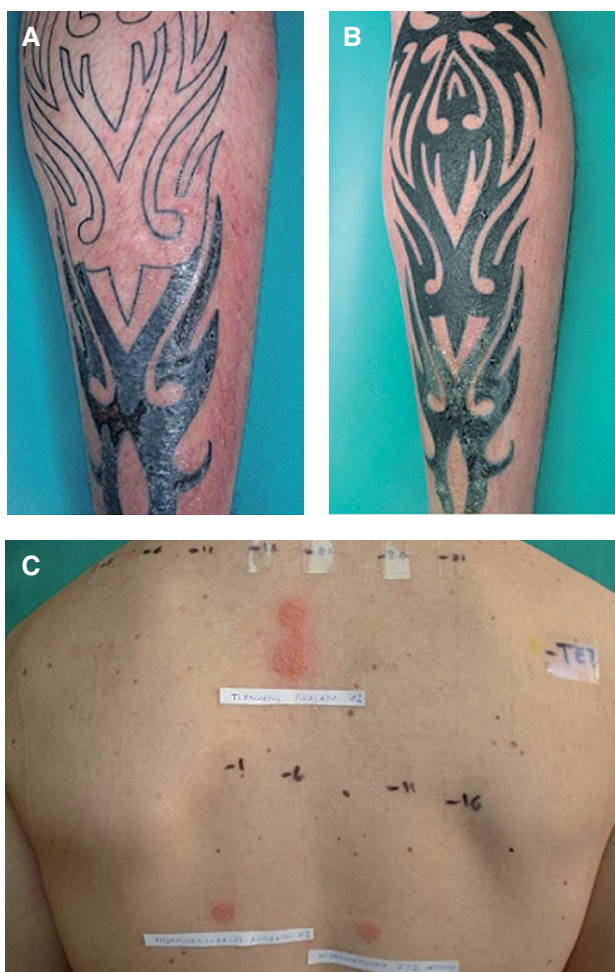Servicio de Dermatología. Hospital General Universitario de Valencia. Valencia. España.

*Sr. Director:*

Se han descrito numerosas complicaciones en el contexto de la realización de tatuajes, entre ellas infecciones diversas, aparición de tumores, reacciones granulomatosas y alergia de contacto<sup>1</sup>. La dermatitis alérgica de contacto (DAC) en estos casos se ha descrito en relación con alguno de los pigmentos utilizados, especialmente el rojo. Pero por otra parte, el usuario también utiliza multitud de productos para el cuidado local de los tatuajes ya sean corticoides, antibióticos, pomadas cicatrizantes o antisépticos, que pueden ser causa también de una DAC. Describimos dos casos consecutivos de DAC a la hidrocortisona en sendos pacientes que utilizaron una pomada que contenía hidrocortisona indicada por el tatuador para el cuidado local de sus tatuajes.

El primero de los casos es el de un varón de 21 años que acudió a Urgencias por un eccema agudo en la pierna iz-

quierda. Las lesiones se localizaban alrededor de un tatuaje negro permanente realizado 10 días antes. El paciente comentó que estaba previsto realizar el tatuaje en dos tiempos y la parte superior del mismo estaba inacabada (fig. 1A). Desde entonces había estado aplicando Terra Cortril<sup>®</sup> pomada (hidrocortisona, oxitetraciclina, vaselina como excipiente; Farmasierra Laboratorios) tal y como le había recomendado el tatuador, apareciendo las lesiones cutáneas una semana después de comenzar su uso. Se pauteó en Urgencias Diprogenta<sup>®</sup> crema (betametasona y gentamicina; Shering Plough) y Dexa Tavegil<sup>®</sup> (dexametasona y clemastina; Novartis Consumer Health) resolviéndose las lesiones. A pesar de las recomendaciones, al cabo de dos meses el paciente decidió completar el tatuaje, de nuevo aplicó Terra Cortril<sup>®</sup> pomada y a los dos días comenzó con lesiones cutáneas (fig. 1B). Recibió de nuevo tratamiento con Diprogenta<sup>®</sup> con buena respuesta clínica. Se realiza-



**Figura 1.** A. Eccema que desborda el tatuaje localizado en la pantorrilla izquierda. Las lesiones comenzaron tras una semana de uso de Terra Cortril® pomada. B. Eccema tras completar la parte superior del tatuaje. La clínica comenzó a los dos días tras la aplicación de la pomada. C. Positividad de las pruebas epicutáneas para el tixocortol pivalato, hidrocortisona e hidrocortisona-17-butilato.

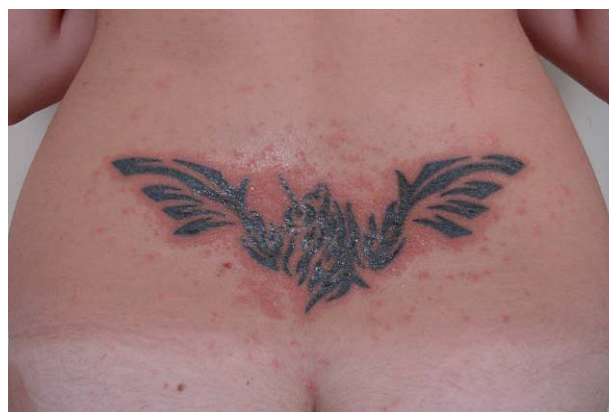
ron pruebas epicutáneas con la batería estándar del Grupo Español de Investigación en Dermatitis y Alergia Cutánea (GEIDAC), que mostró positividad para el tixocortol pivalato (+++D2, +++D4, +++D7), nuestra serie de corticoides (tabla 1) que fue positiva para hidrocortisona 2,5 alc (++D2, +++D4, +++D7) e hidrocortisona-17-butilato (++D2, +++D4, +++D7) (fig. 1C) y un parche con tetraciclina al 5% en vaselina que fue negativo.

El segundo caso es el de una mujer de 19 años que acudió a Urgencias por unas lesiones eczematosas en la región lumbosacra, en la zona donde tres días antes se había realizado un tatuaje (fig. 2). La paciente lo relacionaba con la aplicación de una pomada que le había aconsejado el tatuador, Terra Cortril®. Se prescribió Dexa Tavegil® y Diprogenta®, con buena evolución clínica, y se citó a la paciente

**Tabla 1.** Serie de corticoides utilizada en la sección de Alergia Cutánea del Consorcio Hospital General Universitario de Valencia

1	Betametasona dipropionato 0,5% vas
2	Clobetasol-17-propionato 1% vas
3	Betametasona-17-valerato 1% vas
4	Triamcinolona acetónido 1% vas
5	Hidrocortisona-17-butilato 1% alc
6	Alclometasona-17 21-dipropionato 1% vas
7	Dexametasona-21-fosfato 1% vas
8	Prednicarbato 1% vas
9	Prednisolona 5% vas
10	Dexametasona-21-acetato 1% vas
11	Fluocinolona 0,25% vas
12	Betametasona base 1% vas
13	Dexametasona base 1% vas
14	Hidrocortisona acetato 25% vas
15	Hidrocortisona 2,5% alc
16	Hidrocortisona base 25% vas
17	Triamcinolona acetónido 5% vas
18	Betametasona-17-valerato 5% vas

alc: alcohol; vas: vaselina.



**Figura 2.** Eccema en la zona lumbosacra que apareció varios días después de la aplicación de Terra Cortril®.

para la realización de pruebas epicutáneas con la batería estándar, corticoides y tetraciclina al 5% en vaselina con resultados idénticos al primer caso: tixocortol pivalato (+D2, ++D4, ++D7) hidrocortisona 2,5 alc (+D2, ++D4, ++D7) e hidrocortisona-17-butilato (+/-D2, +D4, +D7).

A pesar de que los corticoides tópicos son utilizados con mucha frecuencia, es raro encontrar parches positivos a los mismos<sup>2</sup>. En España la incidencia de sensibilización a los corticoides es inferior al 1%<sup>3</sup>.

La hidrocortisona pertenece al grupo A de la clasificación de Coopman<sup>4</sup>, basada en diferentes sustituciones en el anillo D o en la posición C20-C21 de la cadena lateral de la molécula esteroidea y que trata de explicar las reacciones cruzadas entre los corticosteroides. Se han descrito tres corticoides como marcadores de alergia de contacto a los mismos: el tixocorto pivalato como marcador del grupo A, la budesonida como marcador del grupo B y la hidrocortisona-17-butilato como marcador del grupo D. Las reacciones alérgicas al grupo C son muy raras. La mayoría de reacciones cruzadas ocurren entre corticoides del mismo grupo, también entre el grupo A y D. En nuestros casos se observó reacción cruzada entre la hidrocortisona (grupo A) y la hidrocortisona-17-butilato (grupo D), sin embargo, la betametasona y la dexametasona, que pertenecen al grupo C, fueron bien toleradas en ambos pacientes.

Cuando un corticoide responsable de una alergia de contacto se administra por vía oral, se produce una reactivación de la dermatitis en los lugares afectos. Se han descrito reacciones inmediatas (urticaria y anafilaxia), pero son raras.

Debemos sospechar una alergia de contacto a corticosteroides ante la falta de mejoría de una dermatitis crónica. La existencia de úlceras en los miembros inferiores, la dermatitis de estasis, las dermatitis crónicas y la sensibilización a múltiples medicamentos son considerados como factores de riesgo para desarrollar una alergia de contacto a corticoides<sup>5</sup>. En nuestra experiencia muchos pacientes utilizan cremas que contienen corticoides en su composición

en el cuidado de la piel dañada tras el proceso del tatuaje. En conclusión, basado en nuestra observación sugerimos que los tatuajes podrían considerarse dentro del grupo de factores de riesgo para desarrollar una sensibilización de contacto a corticoides, en este caso concretamente a la hidrocortisona.

---

Correspondencia:  
Cecilia Laguna.  
Servicio de Dermatología.  
Hospital General Universitario de Valencia.  
Av. Tres Cruces, s/n.  
46014 Valencia. España.  
cecipru@comv.es

#### Conflicto de intereses

Declaramos no tener ningún conflicto de intereses.

#### Bibliografía

1. Kazandjieva J, Tsankov N. Tattoos: dermatological complications. *Clin Dermatol.* 2007;25:375-82.
2. Calzado L, Ortiz-Frutos FJ, Galera C, Prado-Sánchez C, Vanaclocha F. Allergic contact dermatitis caused by 6 $\alpha$ -methylprednisolone aceponate. *Contact Dermatitis.* 2005;53: 62-3.
3. Camarasa JG. Contact allergy to corticosteroids: a challenge for dermatologists. *J Eur Acad Dermatol Venereol.* 2001;15: 295-7.
4. Coopman S, Degreef H, Dooms-Goossens A. Identification of cross-reaction patterns in allergic contact dermatitis from topical corticosteroid. *Br J Dermatol.* 1989;121:27-34.
5. Wilkinson SM, English JSC. Hydrocortisone sensitivity: Clinical features of fifty-nine cases. *J Am Acad Dermatol.* 1992; 27:683.