

CASOS PARA EL DIAGNÓSTICO

Pápulas eritematosas en el brazo de una paciente mastectomizada

A. Lucas e I. Betlloch

Servicio de Dermatología. Hospital General Universitario de Alicante. Alicante. España.

Historia clínica

Una mujer de 75 años consultó por una erupción sintomática de dos días de evolución en el miembro superior derecho (MSD). Entre sus antecedentes patológicos destacaba una mastectomía con linfadenectomía axilar efectuada en 1990 por un carcinoma de mama. En 1995 presentó una recidiva que fue tratada con quimioterapia, radioterapia y tamoxifeno. La paciente actualmente no seguía ningún tratamiento farmacológico, solo recibía sesiones de drenaje linfático.

Exploración física

Se observaba un edema en todo el MSD, sobre el que se apreciaban múltiples pápulas eritematosas, de 4-6 mm de diámetro, que se extendían desde el hombro hasta los dedos y afectaban tanto la cara dorsal como la ventral (figs. 1 y 2). En la mama derecha se apreciaba la cicatriz de la mastectomía sin signos de inflamación ni de induración. No se palpaban adenopatías. No refería fiebre ni otra sintomatología sistémica.

Exploraciones complementarias

Se realizaron un análisis con hemograma y bioquímica básica y una eco-doppler del MSD que no mostraron alteraciones.

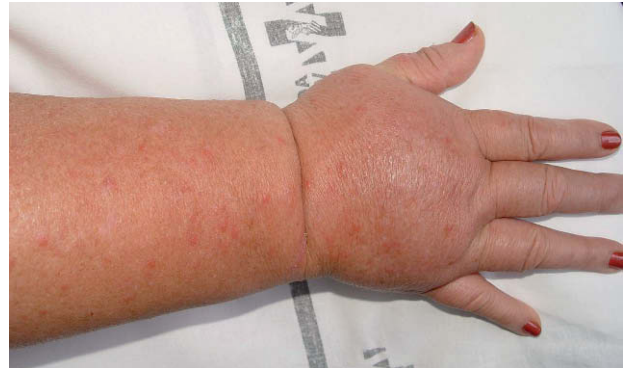

Figura 1.

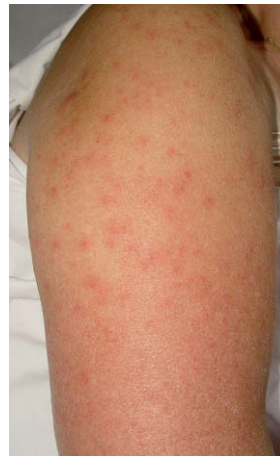

Figura 2.

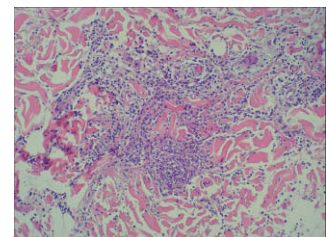


Figura 3.
Hematoxilina-eosina, 200.

Histopatología

La biopsia mostraba una epidermis conservada y se observaba un discreto edema en la dermis papilar y un infiltrado inflamatorio compuesto principalmente por neutrófilos en toda la dermis, con polvos nucleares y ausencia de vasculitis (fig. 3).

¿Cuál es su diagnóstico?

Correspondencia:
Ana Lucas Costa.
Servicio de Dermatología.
Hospital General Universitario de Alicante.
C/ Pintor Baeza, s/n.
03010 Alicante. España.
lucas_ana@gva.es; analucos@yahoo.es

Aceptado el 3 de abril de 2008.

Diagnóstico

Síndrome de Sweet (SS) atípico sobre linfedema postmastectomía.

Evolución y tratamiento

La paciente solo fue tratada con paracetamol y una semana más tarde las lesiones se habían resuelto espontáneamente.

Comentario

El SS, o dermatosis neutrofílica aguda febril, fue descrito por primera vez por Sweet en 1964¹. Se caracteriza clínicamente por nódulos o placas eritematoedematosos en la cara, el cuello, el pecho y las extremidades, asociados a fiebre y leucocitosis con neutrofilia. Histológicamente se observa edema en grado variable y un denso infiltrado inflamatorio neutrofílico que afecta toda la dermis, en ausencia de vasculitis. Su causa es desconocida. Se piensa que se trata de una reacción de hipersensibilidad a ciertos antígenos. Se ha asociado a neoplasias, infecciones, enfermedades autoinmunes, embarazo, traumatismos y fármacos². Clásicamente se distinguen tres grupos: el SS idiopático (80-90% de todos los casos), el paraneoplásico (tumores hematológicos o sólidos) y el farmacológico (sobre todo descrito con la administración de factor estimulante de colonias granulocíticas)³.

Se han descrito múltiples cuadros clínicos e histológicos atípicos de SS. Ahora bien, el SS localizado en la extremidad superior afecta de linfedema postmastectomía es poco conocido. Al revisar la literatura hemos encontrado varios casos con estas características^{3,4}. Recientemente se ha publicado una serie de 7 casos⁵. La mayoría presentaba pápulas eritematosas que confluían en placas. Algunos asociaban fiebre y malestar general. En las biopsias cutáneas se observaba un infiltrado neutrofílico dérmico denso, junto con edema en las papilas, con leucocitoclasia ocasional pero sin vasculitis. En todos los casos las lesiones se resolvían sin dejar cicatriz y no se detectaron recidiva del tumor primario ni metástasis que pudieran justificar el origen de las lesiones cutáneas.

En nuestro caso, el diagnóstico diferencial inicial incluyó principalmente: infecciones como una erisipela, una celulitis, una foliculitis o un herpes zóster, metástasis cutáneas erisipeloides, una tromboflebitis, un eczema de contacto y un fenómeno de recuerdo. Tanto la histología como las pruebas complementarias, así como la evolución clínica del cuadro, permitieron descartar estas posibilidades.

La patogenia del SS localizado en el área de linfedema es desconocida, pero se han propuesto varias teorías, basándose en que las alteraciones del drenaje linfático facilitan la acción de diversos agentes citotóxicos, y por tanto, la aparición de respuestas inflamatorias⁶.

Como conclusión, pensamos que el SS localizado en el área de linfedema postmastectomía es una complicación poco conocida de una neoplasia tan frecuente como la de mama, y cuya prevalencia quizá esté infraestimada ya que su aspecto atípico puede confundirlo con otros procesos.

Conflicto de intereses

Declaramos no tener ningún conflicto de intereses.

Bibliografía

1. Neoh CY, Tan AW, Ng SK. Sweet's syndrome: a spectrum of unusual clinical presentations and associations. *Br J Dermatol*. 2007;156:480-5.
2. Vergara G, Vargas-Machuca I, Pastor MA, Farina MC, Martín L, Requena L. Localization of Sweet's syndrome in radiation-induced locus minoris resistentiae. *J Am Acad Dermatol*. 2003;49:907-9.
3. Petit T, Frances C, Marinho E, Herson S, Chosidow O. Lymphoedema-area-restricted Sweet syndrome during G-CSF treatment. *Lancet*. 1996;347:690.
4. Demitsu T, Tadaki T. Atypical neutrophilic dermatosis on the upper extremity affected by postmastectomy lymphedema: report of 2 cases. *Dermatologica*. 1991;183:230-3.
5. García-Río I, Pérez-Gala S, Aragües M, Fernández-Herrera J, Fraga J, García-Díez A. Sweet's syndrome on the area of postmastectomy lymphoedema. *J Eur Acad Dermatol Venereol*. 2006;20:401-5.
6. Mallon E, Powell S, Mortimer P, Ryan TJ. Evidence for altered cell-mediated immunity in postmastectomy lymphoedema. *Br J Dermatol*. 1997;137:928-33.