

## CASOS PARA EL DIAGNÓSTICO

# Pápulas hiperqueratósicas en las manos

L. Martínez-Casimiro, V. Zaragoza, J.L. Sánchez-Carazo y V. Alegre

Servicio de Dermatología. Hospital General Universitario de Valencia. Valencia. España.

### Historia clínica

Presentamos el caso de una mujer de 24 años, de raza negra, sin antecedentes personales de interés, la cual mostraba desde hacía 2 años unas lesiones asintomáticas que afectaban a los bordes laterales de ambas manos, así como a las líneas de ambas palmas que habían ido progresivamente aumentando en número. Como antecedentes familiares relevantes, el padre y un hermano mostraban lesiones semejantes que afectaban a los bordes laterales de las manos y los pies.

### Exploración física

La exploración física mostró unas pápulas poligonales hiperqueratósicas y crateriformes en los bordes laterales de ambas manos (fig. 1A), siguiendo las líneas de ambas palmas (fig. 1B) y en la porción ventral de las articulaciones interfalángicas (fig. 2A), además de formaciones tipo callo en dicha localización (fig. 2B), en ausencia de afectación de otras localizaciones corporales.

### Histopatología

Se realizó una biopsia de una de las lesiones papulares. El estudio anatomopatológico mostró una zona de hiperqueratosis ortoqueratósica sobre una depresión de la epidermis que se mostraba ligeramente acantósica, aunque por otro lado normal. La dermis subyacente fue considerada normal (fig. 3).

### ¿Cuál es su diagnóstico?

Correspondencia:  
Lucía Martínez Casimiro.  
Servicio de Dermatología.  
Hospital General Universitario de Valencia.  
Avda. Tres Cruces 2.  
46014 Valencia. España.  
lucmarcas@gmail.com

Aceptado el 28 de febrero de 2008.

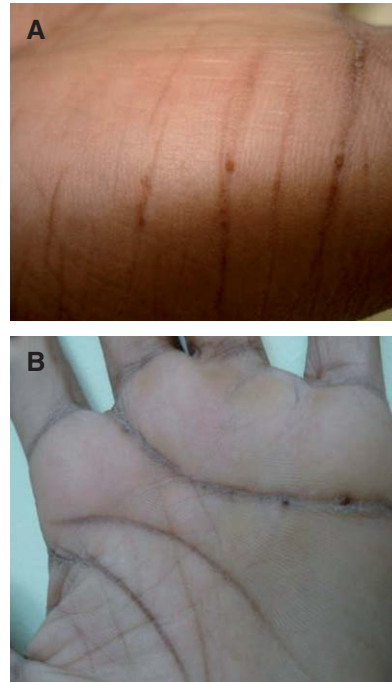


Figura 1.

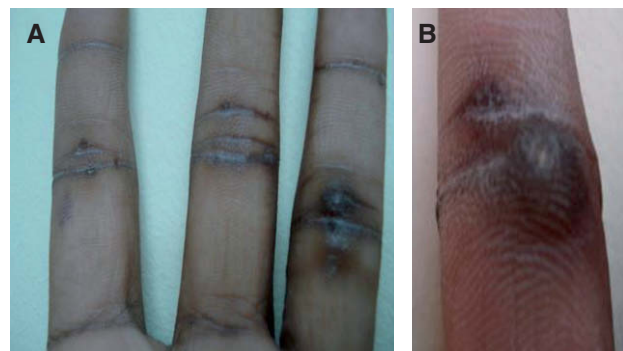


Figura 2.

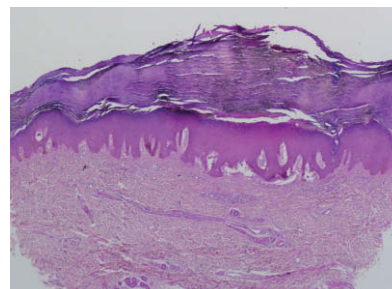


Figura 3.  
Hematoxilina-eosina, 40.

## Diagnóstico

Hiperqueratosis focal acral (HFA).

## Comentario

El término HFA fue introducido por Dowd et al en 1983. Describieron 15 pacientes que presentaban pequeñas pápulas hiperqueratósicas, ovales o poligonales, que afectaban a los bordes laterales de las manos y los pies en su porción interna y externa. Los pacientes, excepto uno, eran de raza negra y 12 eran mujeres. En aproximadamente la mitad existía una historia familiar de lesiones semejantes. El estudio anatomopatológico revelaba una zona de hiperqueratosis ortoqueratósica sobre una depresión crateriforme de la epidermis que se mostraba ligeramente acantósica. En la dermis no aparecían células inflamatorias y las fibras colágenas y elásticas mostraban un aspecto normal<sup>1</sup>. Dowd et al acuñaron el término de HFA para distinguir esta entidad de la acroqueratoelastoidosis clásica (AQE), la cual muestra hallazgos clínicos y anatomopatológicos semejantes, pero a diferencia de la HFA presenta elastorrexis de la dermis<sup>2</sup>.

La HFA es un trastorno raro, más frecuente en mujeres de raza negra. La mayor parte de los casos se dan en la segunda y tercera décadas de la vida y los pacientes presentan un incremento gradual en el número de lesiones a lo largo de los años<sup>3</sup>.

La HFA y la AQE son de presentación generalmente esporádica, aunque hay casos familiares que sugieren un patrón de herencia autosómico dominante con penetrancia incompleta. Su etiología es desconocida. Se ha implicado una alteración primaria de las fibras elásticas. La alteración genética se ha vinculado al cromosoma 2. No hay evidencia contrastada de que la exposición lumínica, los traumatismos o que la ingestión de arsénico estén implicados en su patogenia. Sigue siendo controvertido si la HFA es una entidad independiente o forma parte del espectro de la

AQE. Se ha visto que dentro de los miembros de una misma familia los cambios en las fibras elásticas pueden encontrarse en un paciente, estando ausentes en otro. Además, el estudio ultraestructural ha demostrado alteración de las fibras elásticas en algunos casos de HFA, sugiriendo que los casos con cambios sutiles no serían detectados en el examen histopatológico<sup>4</sup>.

Otras entidades dermatológicas con las que se puede confundir la HFA incluyen las placas colágenas degenerativas de las manos, las verrugas planas, la acroqueratosis verruciforme, la poroqueratosis palmoplantar puntiforme, el liquen plano palmoplantar y el elastoma juvenil<sup>5</sup>.

El diagnóstico viene dado por la historia y el patrón clínico típicos, la ausencia de alteraciones en las fibras colágenas y elásticas en el examen histológico y la predominancia en mujeres de raza negra<sup>1</sup>.

Generalmente no es necesario tratar estas lesiones dado que son asintomáticas. Se ha experimentado con múltiples modalidades de tratamiento como el nitrógeno líquido, ácido salicílico o metotrexato, sin éxito. Únicamente el etretinato ha demostrado alguna utilidad, aunque con recidiva al suspender el tratamiento<sup>3,5</sup>.

### Conflicto de intereses

Declaramos no tener ningún conflicto de intereses.

## Bibliografía

1. Blum SL, Cruz PD, Siegel DM, Tigelaar RE. Hyperkeratotic papules on the hands and feet. Focal acral hyperkeratosis (FAH). *Arch Dermatol.* 1987;123:1225-8.
2. Dowd PM, Harman RR, Black MM. Focal acral hyperkeratosis. *Br J Dermatol.* 1983;109:97-103.
3. Schulz-Butulis BA, Krivda SJ. Focal acral hyperkeratosis. *Cutis.* 2005;76:17;29-30.
4. Erkek E, Kocak M, Bozdogan O, Atasoy P, Birol A. Focal acral hyperkeratosis. *Pediatr Dermatol.* 2004;21:128-30.
5. López-Cepeda LD, Alonzo L, Navarrete G. Hiperqueratosis acral focal asociada a queratolisis punteada. *Actas Dermosifiliogr.* 2005;96:37-9.