

Nódulo azulado en mano

S. Vildósola^a, P. Manrique^a, J.L. Artola^a, I. Bilbao^a, V. Morillo^a e I. Zabalza^b

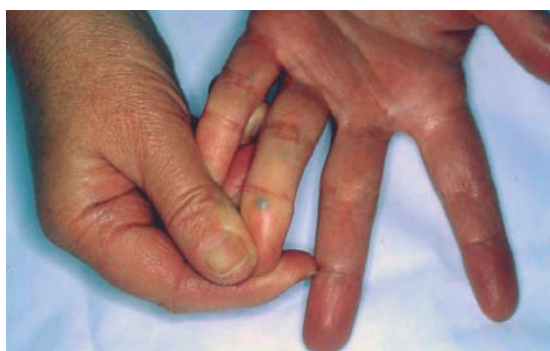^aServicio de Dermatología. ^bServicio de Anatomía Patológica. Hospital de Galdakao. Vizcaya. España.

Historia clínica

Una mujer de 58 años, sin antecedentes personales de interés excepto tres abortos y dos embarazos a término con recién nacidos sanos, consultó por presentar al nivel de la falange distal del cuarto dedo de la mano izquierda un nódulo gris negro-azulado de 3 mm de diámetro, duro, doloroso a la palpación, de aparición hacía aproximadamente tres meses. La paciente no realizaba habitualmente, ni había realizado, ningún trabajo de esfuerzo manual previo a la aparición de las lesiones.

Exploración física

Se apreciaba al nivel de la cara palmar de la falange distal del cuarto dedo de la mano izquierda (mano no dominan-



te) una lesión nodular, de 3 mm de diámetro, negro-azulada que no desaparecía a la presión (fig. 1). Además se apreciaban otras zonas maculosas azuladas en varios dedos de ambas manos.

Exámenes complementarios

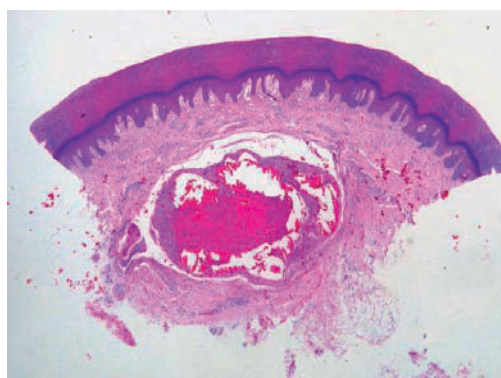
Los estudios analíticos realizados: hemograma, bioquímica, anticuerpos anticardiolipina, anticoagulante lúpico y estudio de coagulación no mostraron datos relevantes.

No se evidenció la presencia de compresión a nivel de cuello, mediastino ni extremidades.

Se realizó biopsia-extirpación del nódulo (fig. 2) y biopsia de una de las máculas azuladas.

En la primera se apreciaba en dermis una estructura vascular venosa intensamente dilatada, sin alteraciones en la pared, con un trombo organizado en su interior.

La segunda mostraba así mismo una estructura vascular venosa localizada en dermis con intensos fenómenos de congestión en la luz.



Hematoxilina-eosina, $\times 4$.

Correspondencia:
Susana Vildósola Esturo.
Servicio de Dermatología.
Hospital de Galdakao.
Barrio Labeaga, s/n.
48960 Galdakao. Bizkaia.
sve@aedv.es

Aceptado el 23 de enero de 2007.

¿Cuál es su diagnóstico?

Trombosis de las venas digitales palmares.

Evolución y tratamiento

Por el momento la paciente está estable y no han aparecido nuevos nódulos, por lo que no se ha realizado ningún tratamiento complementario.

Comentario

La trombosis de las venas digitales palmares fue descrita en 1936 por Jadassohn¹ y, aunque las trombosis venosas profundas son frecuentes y bien conocidas, las trombosis del sistema venoso superficial son procesos poco frecuentes, ocurriendo principalmente al nivel de las extremidades inferiores en relación con traumatismos, sobre varicosidades previas en la mayoría de los casos, y en extremidades superiores en relación con infusión intravenosa de sustancias químicas o medicamentos.

La trombosis de las venas digitales palmares se observa con mayor frecuencia en mujeres, de 35 a 65 años. Suele presentarse como uno o varios nódulos más o menos sensibles en cara palmar o lateral de los dedos de las manos, con una superficie negro-azulada, eritematosa o normocoloreada. La localización más frecuente es al nivel del cuarto dedo de la mano, tanto dominante como no dominante, no siempre en relación con el uso de un anillo, más frecuentemente alrededor de la articulación interfalángica proximal o próxima a la articulación interfalángica distal; raramente se ha descrito al nivel de los primeros y quintos dedos. Las venas más frecuentemente afectadas son las axiales superficiales y las oblicuas, no habiendo sido descrita en las dorsales.

El diagnóstico es fundamentalmente clínico. La confirmación se realiza mediante la demostración de un trombo intraluminal más o menos organizado^{2,3}, pudiéndose realizar valoraciones de imagen no invasivas mediante ecografía.

Los factores predisponentes son: sus particularidades anatómicas, venas rodeadas de una capa de fino tejido conjuntivo y grasa, con múltiples válvulas para asegurar el flujo en una sola dirección, en concreto palmodorsal y radiocubital y de diámetro inferior a las venas dorsales^{4,5}, y los traumatismos locales, repetidos e imperceptibles, con un aumento de la presión intraluminal. Los estados de hipercoagulabilidad han sido demostrados en muy pocos casos, como por ejemplo Hofer en 2002⁶ presentó una paciente en la cual se demostró unos anticuerpos antifosfolípidos aumentados. En el caso de nuestra paciente el estudio llevado a cabo tras el tercer aborto y previo al último embarazo a término, así como los realizados en la

actualidad no han demostrado alteraciones de la coagulación.

La presentación clínica puede ser similar a la trombosis en vena normal, sin signos clínicos ni histológicos de inflamación, persistiendo meses y relacionado con traumas imperceptibles; similar a tromboflebitis de las piernas, con inflamación, rubor, dolor, calor, con duración de pocas semanas y relacionado con estado de hipercoagulabilidad; o similar a la enfermedad de Mondor con duración de horas o días, en relación con un trabajo manual intenso⁶.

El diagnóstico diferencial debe de realizarse con las varicosidades sin trombosis, en las cuales las lesiones desaparecen con vitropresión y se produce un aumento del tamaño con la aplicación de un torniquete en la base del dedo; con los hemangiomas, los cuales también presentan un aumento del tamaño con la misma maniobra; con el síndrome de Achenbach, que consiste en la aparición de hematomas espontáneos del tamaño de una moneda aproximadamente en caras palmares de manos, también descrito fundamentalmente en mujeres y con diverso tipo de lesiones, como quistes de inclusión epidérmica, tumores de células gigantes, gangliones, lipomas, nevus azules e incluso metástasis de melanoma.

En cuanto a la evolución puede progresar hacia la obliteración completa de la vena o, con mayor frecuencia, hacia la recanalización de la misma.

El tratamiento puede ser conservador² con la aplicación de masajes, compresión, compresas calientes, ácido acetilsalicílico para el dolor, o quirúrgico si hay duda diagnóstica, aumento progresivo del tamaño o dolor persistente.

Conflicto de intereses

Declaramos no tener ningún conflicto de intereses.

Bibliografía

- Jadassohn W. Ein fall von thrombosen in den fingerven. *Schweiz Med Wochenschr.* 1936;66:549.
- van Rossum M, van der Lei B, van Wingerden J. Thrombosis of the palmar digital veins: a report of 6 cases and a review of the literature. *Ann Plast Surg.* 2005;55:629-32.
- Gargan TJ, Slavin SA. Varix of the digit. *Plast Reconstr Surg.* 1988;81:590-3.
- Lucas GL. The pattern of venous drainage of the digits. *J Hand Surg.* 1984;9:448-50.
- Moss SH, Schwartz KS, von Drasek-Ascher G, Ogden LL 2nd, Wheeler CS, Lister GD. Digital venous anatomy. *J Hand Surg [Am].* 1985;10:473-82.
- Hofer T. Palmar digital vein thromboses: their different expressions. *Dermatology.* 2002;204:240-3.