

# Infección por *Mycobacterium marinum*. Presentación de un nuevo caso y revisión de la literatura

C.R. García Acebes<sup>a</sup>, L. Barchino Ortiz<sup>a</sup>, S. Aboín González<sup>a</sup>, B. Díaz Ley<sup>a</sup>,  
P. Ruiz Fernández<sup>b</sup> y F. Sánchez de Paz<sup>a</sup>

<sup>a</sup>Servicio de Dermatología. Hospital Clínico San Carlos. Madrid. España.

<sup>b</sup>Servicio de Anatomía Patológica. Hospital Clínico San Carlos. Madrid. España.

**Resumen.**—Las infecciones por micobacterias atípicas están adquiriendo cada vez mayor importancia en los pacientes inmunodeprimidos, así como en huéspedes sanos. El *Mycobacterium marinum* es la micobacteria atípica que afecta la piel con mayor frecuencia. Debe sospecharse ante la existencia de úlceras, nódulos o placas crónicas y el antecedente de un contacto con medios acuáticos. El tratamiento óptimo no está aún bien establecido.

Presentamos un nuevo caso de infección por *Mycobacterium marinum* en un paciente que seguía tratamiento con fármacos inmunosupresores, que respondió favorablemente al tratamiento con doxiciclina y revisamos los distintos regímenes antibióticos utilizados para el tratamiento de la infección por *Mycobacterium marinum* en los últimos años.

**Palabras clave:** *Mycobacterium marinum*, micobacteria atípica, tratamiento, antibióticos, granuloma.

## MYCOBACTERIUM MARINUM INFECTION. CASE REPORT AND REVIEW OF THE LITERATURE

**Abstract.**—Atypical mycobacterial infections are increasingly important in immunosuppressed patients as well as in healthy hosts. The atypical mycobacterium that most commonly affects the skin is *Mycobacterium marinum*. The infection should be suspected upon the presence of ulcers, nodules or chronic plaques and a history of contact with fresh or salt water. Optimal therapy is yet to be established. We report a case of *Mycobacterium marinum* infection in a patient receiving immunosuppressive therapy that responded favourably to treatment with doxycycline. We review the different antibiotic regimens prescribed in the past years for the treatment of *Mycobacterium marinum* infection.

**Key words:** *Mycobacterium marinum*, atypical micobacteria, treatment, antibiotics, granuloma.

## INTRODUCCIÓN

Las micobacterias atípicas se aislaron por primera vez en 1931 por Pinnors, pero su importancia como patógenos no se conoció hasta la década de los cincuenta. Las infecciones por micobacterias atípicas están adquiriendo cada vez una mayor importancia, existiendo un número creciente de casos registrados tanto en inmunodeprimidos como en huéspedes sanos. Con frecuencia no se llega al diagnóstico correcto de estas infecciones por su presentación clínica inespecífica o sutil, sobre todo en inmunodeprimidos, junto con un bajo índice de sospecha y técnicas de biopsia y cultivo inadecuadas. Deben sospecharse en pacientes con úlceras, nódulos o placas crónicas, sobre todo en inmunodeprimidos. El tratamiento varía en función del microorganismo causal.

El *Mycobacterium marinum* produce enfermedad en múltiples peces de agua fría o templada, dulce o salada, y la infección en humanos se produce tras el con-

tacto con éstos o agua contaminada. La infección habitualmente queda limitada a la piel, pero puede extenderse a estructuras profundas. La diseminación es rara.

Presentamos un nuevo caso de infección por *Mycobacterium marinum* en un paciente inmunodeprimido por fármacos que respondió favorablemente al tratamiento médico.

## CASO CLÍNICO

Varón de 74 años con antecedentes personales de espondilitis anquilopoyética y una miopatía de ambas cinturas, en tratamiento con metotrexate y azatioprina. Presenta desde hace dos semanas una lesión ulcerada de pequeño tamaño, junto con eritema y edema, en el dorso del pie derecho. Refiere el antecedente de un traumatismo con una roca en el mar. En la exploración inicial se observa una lesión nodular ulcerada, de 1,5 cm de diámetro, de borde bien delimitado, cubierto por una costra hemorrágica y centro exudativo, localizada en el dorso del pie derecho, asociada a eritema y edema de la zona (fig. 1). Se inicia tratamiento con amoxicilina-ácido clavulánico sin evidenciarse mejoría clínica, incluso con aparición de nuevas lesiones en la semana siguiente. En la exploración fisi-

### Correspondencia:

Carmen Rosa García Acebes. Servicio de Dermatología.  
Hospital Clínico San Carlos. Profesor Martín Lagos, s/n.  
28040 Madrid. España.  
carmen\_rgacebes@yahoo.es

Recibido el 14 de enero de 2006.

Aceptado el 28 de junio de 2006.

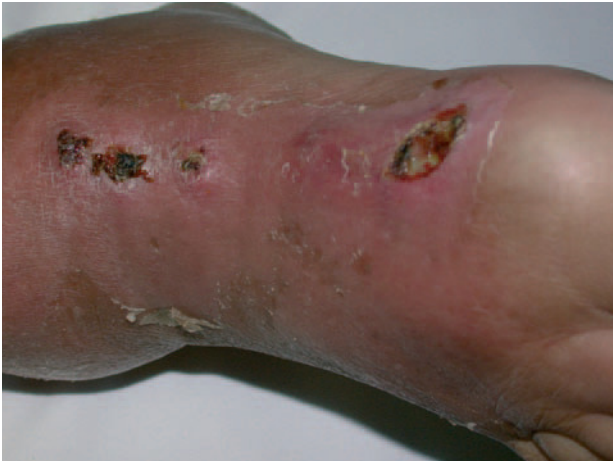

Fig. 1.—Lesión nodular ulcerada, de 1,5 cm de diámetro, de borde bien delimitado, cubierta por una costra hemorrágica y centro exudativo, localizada en el dorso del pie derecho, asociada a eritema y edema.

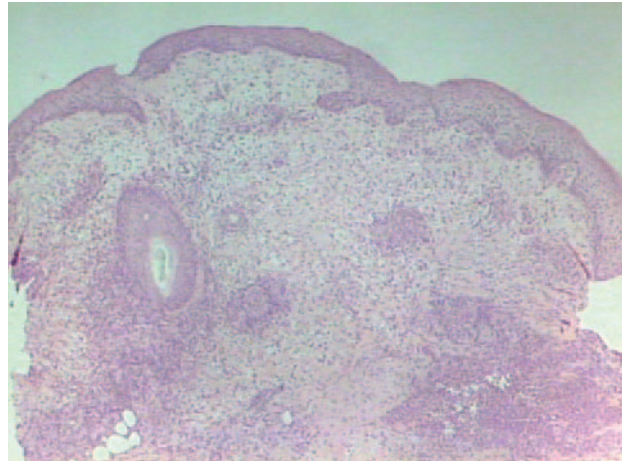


Fig. 3.—En la anatomía patológica se observan cúmulos de neutrófilos en la dermis y parte superior de la hipodermis que forman abscesos. No se aprecian granulomas supurativos. Sí se observa un granuloma de cuerpo extraño.

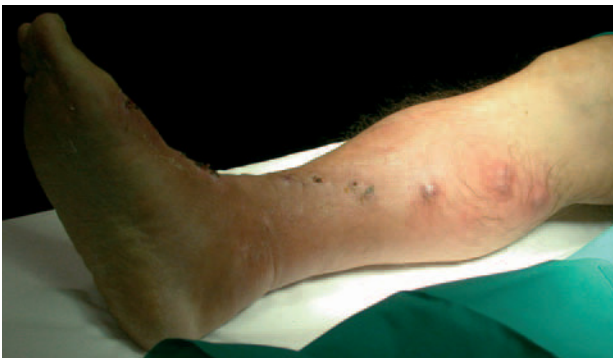

Fig. 2.—Lesiones nodulares múltiples, algunas ulceradas, siguiendo un trayecto lineal a lo largo de la cara anterointerna de la pierna derecha (distribución esporotricóide).

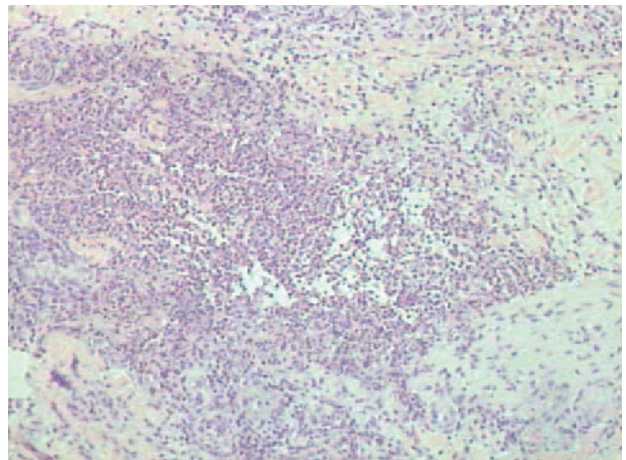


Fig. 4.—Detalle de un área de la biopsia donde se observa un absceso.

ca presenta lesiones nodulares ulceradas, similares a la del dorso del pie, en la cara anterointerna de la pierna derecha, siguiendo un trayecto lineal a lo largo de la cadena linfática (distribución esporotricóide) (fig. 2). Además existe edema y eritema desde el dorso del pie hasta la raíz de la extremidad inferior derecha. No se palpan adenopatías regionales. El paciente no refiere sintomatología general.

Dado el antecedente de una herida traumática en el mar y la toma de fármacos inmunosupresores, se sospecha una infección por *Mycobacterium marinum* y se realiza una biopsia para estudio histológico y microbiológico. En la anatomía patológica (figs. 3 y 4) se observan cúmulos de neutrófilos en la dermis y parte superior de la hipodermis que forman abscesos. No se aprecian granulomas supurativos. Sí se observa un granuloma de cuerpo extraño. Con las técnicas de Ziehl, ácido peryódico de Schiff (PAS) y Gram no se objetivan microorganismos. En el cultivo, tras 4 semanas de incubación, se aísla *Mycobacterium marinum* y sobreinfección por *Staphylococcus aureus*.

Se realizó tratamiento con doxiciclina oral a dosis de 100 mg/12 horas durante 4 meses. Además, en consenso con el Servicio de Reumatología se suspendieron temporalmente los fármacos inmunosupresores, con buena evolución y desaparición progresiva de las lesiones.

## DISCUSIÓN

El *Mycobacterium marinum* es una micobacteria atípica que pertenece al grupo I de la clasificación de Runyon (tabla 1)<sup>1</sup>, es fotocromógena y de crecimiento lento. Fue descrita por primera vez por Aronson en 1926 en peces de agua salada en un acuario de Filadelfia y en 1951 se aisló como patógeno en nadadores de una piscina en Suecia<sup>2,5</sup>. La infección tiene una distribución mundial, pero con mayor prevalencia en regiones cálidas<sup>2</sup>. Vive en ambientes acuáticos, tanto

**TABLA 1.** CLASIFICACIÓN DE RUNYON. MICOBACTERIAS ATÍPICAS CAUSANTES DE ENFERMEDAD CUTÁNEA

Grupo y pigmento	Velocidad de crecimiento	Patógenos
Crecimiento lento		
Fotocromógenas	2-3 semanas	<i>M. kansasii</i> , <i>M. marinum</i> , <i>M. simiae</i>
Escotocromógenas	2-3 semanas	<i>M. scrofulaceum</i> , <i>M. szulgai</i>
No cromógenas	2-3 semanas	<i>M. tuberculosis</i> , <i>M. ulcerans</i> , <i>M. avium</i> , <i>M. xenopi</i> , <i>M. haemophilum</i> , <i>M. malmoense</i> , <i>M. malho</i>
Crecimiento rápido	3-5 días	<i>M. fortuitum</i> , <i>M. smegmatis</i> , <i>M. chelonae/abscessus</i>
No cultivadas		<i>M. leprae</i>

en agua salada como en agua dulce, sobre todo estancada, por eso la infección por *Mycobacterium marinum* se denomina también granuloma de las piscinas o de los acuarios<sup>3,5</sup>. Una adecuada cloración ha disminuido el número de casos adquiridos en las piscinas, en cambio, están aumentando los casos relacionados con los acuarios<sup>6</sup>.

Los factores de riesgo más importantes asociados a esta infección son el virus de la inmunodeficiencia humana (VIH), los medicamentos inmunosupresores, alcoholismo, tabaco, enfermedad pulmonar obstructiva crónica (EPOC), la reducción de la inmunidad cruzada entre las micobacterias al existir un menor número de casos de contacto con el *Mycobacterium tuberculosis* y, el más importante, el contacto con ambientes acuáticos. Todos estos factores han propiciado un mayor espectro de personas susceptibles a la enfermedad<sup>2</sup>.

La infección se adquiere como resultado de la inoculación directa del microorganismo a través de heridas o erosiones cutáneas en contacto con agua contaminada de acuarios y piscinas<sup>3</sup>. No se transmite de persona a persona<sup>1</sup>.

La micobacteria penetra en la piel a través de una solución de continuidad, y tras un periodo de incubación de aproximadamente 2-3 semanas (puede oscilar entre 1 semana y 2 meses) se inicia la clínica. El *Mycobacterium marinum* es la micobacteria atípica que afecta la piel con más frecuencia.

Las formas clínicas de presentación habituales son la forma nodular y la diseminada<sup>7-11</sup>: la forma nodular es la más frecuente (65 %), consiste en un nódulo inflamatorio único, una pústula, una úlcera costrosa, un absceso supurativo o un nódulo verrucoso, en el lugar de la inoculación. Afecta con mayor frecuencia a las extremidades superiores, sobre todo a las manos, probablemente porque la temperatura corporal a nivel acro es similar a la óptima (32 °C) para el crecimiento de la micobacteria. Pueden afectarse estructuras subyacentes, como el hueso o las articulaciones, dando lugar a tenosinovitis, bursitis, artritis u osteomielitis<sup>12</sup>. El 35 % de los pacientes presentan lesiones nodulares múltiples, que por lo general siguen el recorrido de los linfáticos, con una disposición lineal a

partir de la lesión de inoculación; se trata del patrón linfocutáneo o esporotricóide<sup>13</sup>.

Se han descrito también infecciones diseminadas<sup>7,14,15</sup> en pacientes con inmunosupresión severa (linfoma, leucemia y VIH). Estos pacientes presentan afectación visceral y además lesiones cutáneas que pueden estar localizadas o diseminadas. Las lesiones pueden aparecer en cualquier localización, no sólo en zonas acras. Clínicamente se observan foliculitis y/o forúnculos, nódulos, abscesos, úlceras o placas inflamatorias. La participación cutánea puede ser la primera manifestación de la infección diseminada; otros pacientes tienen una infección interna ya conocida y se estudian las lesiones cutáneas puesto que son más accesibles.

Las infecciones por *Mycobacterium marinum* están infradiagnosticadas, por lo que el retraso en el tratamiento es frecuente. Las características clínicas junto con el antecedente de contacto con acuarios, peces o actividades relacionadas con ambientes acuáticos sugieren la posibilidad de una infección por *Mycobacterium marinum*<sup>3,9,16</sup>.

En el estudio histológico<sup>4,17</sup>, en estadios iniciales se observa un infiltrado inflamatorio linfo-histiocitario perivascular en la dermis, que en lesiones más evolucionadas forma granulomas y algunas veces abscesos. No es frecuente encontrar bacilos ácido-alcohol resistentes. Pueden verse cambios epidérmicos como acantosis, hiperplasia pseudoepiteliomatosa, exocitosis y úlceras.

El diagnóstico se confirma mediante el estudio microbiológico<sup>2,11,16</sup>. Las micobacterias tienen una cubierta cética que las hace resistentes a la mayoría de las tinciones. Éstas además son ácido-alcohol-resistentes, es decir, que no se decoloran de manera fácil con ácidos después de la tinción de Ziehl-Neelsen. Aunque la especificidad del examen directo es elevada, la diferenciación entre las diferentes especies de micobacteria es imposible. El cultivo, positivo en el 70-80 % de los casos<sup>16,18</sup>, es el método diagnóstico más sensible. El *Mycobacterium marinum* es una micobacteria de crecimiento lento y fotocromógena (cuando se exponen a la luz los cultivos de la micobacteria producen un pigmento amarillento en un 50 % de los casos) (fig. 5).






Fig. 5.—Cultivo en medio especial para micobacterias. Tras la exposición a la luz el cultivo adquiere una coloración amarillenta en el 50% de los casos, indicando que se trata de una micobacteria fotocromógena.

Crece en los medios de cultivo habituales para micobacterias a 30-33 °C y su crecimiento se inhibe a 37 °C. Se dispone de dos tipos de medios de cultivo: sólidos (Lowenstein-Jensen) y líquidos, cuya combinación ofrece una mayor sensibilidad diagnóstica. La prueba de la tuberculina es generalmente positiva debido a la existencia de una reacción cruzada con *Mycobacterium tuberculosis*. Hay estudios que demuestran la existencia de similitudes entre *Mycobacterium marinum* y *tuberculosis*<sup>6</sup>.

Otros métodos diagnósticos para la identificación rápida de micobacterias son los moleculares. Son muy útiles cuando el cultivo es negativo. Se basan en la reacción en cadena de la polimerasa y consisten en la amplificación de secuencias específicas de ADN, la más estudiada es el gen *hsp65*<sup>4,9,16</sup>.

El diagnóstico diferencial debe realizarse con otras micobacterias atípicas, esporotricosis, micosis profundas, nocardiosis, infecciones por *Leishmania*, tuberculosis verrucosa, sífilis terciaria, tularemia, enfermedad por arañazo de gato, etc.<sup>19</sup>.

Aunque la infección por *Mycobacterium marinum* tiene un pronóstico benigno y los casos con lesiones únicas pueden curar espontáneamente, sin embargo, es recomendable tratar las lesiones, pues es más frecuente que sean persistentes o que tiendan a extenderse<sup>3</sup>. El tratamiento óptimo no está aún bien establecido<sup>9</sup>. Éste se basa en la experiencia personal y en las preferencias de algunos autores, ya que no existen amplios estudios que comparen los resultados con distintos antibióticos<sup>10,14</sup>. Los tres regímenes antibióticos utilizados habitualmente son las tetraciclinas, la rifampicina asociada o no a etambutol y el cotrimoxazol. La rifampicina (15 mg/kg/día-300 mg/día) asociada a etambutol (25 mg/kg/día) han demostrado ser los fármacos más efectivos, y es la combina-

ción más utilizada<sup>10,20</sup>. Para otros autores el tratamiento de elección siguen siendo las tetraciclinas<sup>9,18-22</sup>: minociclina y doxiciclina a dosis de 200 mg/día. Se han empleado también las quinolonas, el cotrimoxazol (160-800 mg/12 horas) y los macrólidos. Dentro de estos últimos la claritromicina (500 mg/12 horas) parece ser el más eficaz<sup>23-27</sup>. El problema reside en que son los mismos antibióticos los que al mismo tiempo fallan en el tratamiento de otros pacientes<sup>8</sup>. Por esto, no se puede establecer un tratamiento estandarizado. En los últimos años se han realizado varios estudios<sup>28,29</sup> para determinar la susceptibilidad antibiótica del *Mycobacterium marinum*. Estos estudios comparan la actividad, *in vitro*, de los antibióticos utilizados habitualmente en las infecciones por *Mycobacterium marinum* (tetraciclinas, rifampicina, etambutol y cotrimoxazol) con otros antibióticos. Se confirma una susceptibilidad moderada-alta a las tetraciclinas, siendo la actividad de la minociclina mayor que la de la doxiciclina. El *Mycobacterium marinum* es susceptible también a rifampicina, rifabutina, amikacina e imipenem. Clásicamente, se pensaba que la micobacteria era resistente a las quinolonas, esto es así para ciprofloxacino, levofloxacino y ofloxacino, pero se ha visto que moxifloxacino y esparfloxacino sí son eficaces. En cuanto a los macrólidos, se recomienda utilizar claritromicina porque es más activa que cualquier otro macrólido. Se comprueba además que el *Mycobacterium marinum* es resistente a algunos fármacos antituberculosos (isoniacida, etambutol y pirazinamida).

Tampoco existe unanimidad en cuanto a la duración del tratamiento. La respuesta al tratamiento es lenta, por lo que los antibióticos deben mantenerse varios meses. Se recomienda mantenerlos un mínimo de 4-6 semanas tras la resolución clínica<sup>10,26</sup>.

En los casos con afectación de tejidos profundos o de enfermedad persistente puede ser necesario asociar tratamiento quirúrgico<sup>5,12,26,30</sup>. Sin embargo, existe contradicción acerca de si la cirugía puede ayudar a la extensión de la micobacteria a estructuras profundas<sup>20</sup>. Se ha descrito así mismo el tratamiento con aumento de la temperatura local. Hisamichi et al<sup>22</sup> presentan el caso de una infección por *Mycobacterium marinum* tratada con minociclina y aumento de la temperatura local, que se realizaba cada día durante 5-6 horas con un calentador de bolsillo desechable.

Como conclusión, la rifampicina asociada a etambutol, las tetraciclinas, la claritromicina, la rifabutina, la amikacina y el imipenem parecen ser buenos candidatos para el tratamiento de las infecciones por *Mycobacterium marinum*, pero son necesarios nuevos estudios que comparen los resultados obtenidos *in vitro* e *in vivo*.

#### Declaración de conflicto de intereses

Declaramos no tener ningún conflicto de intereses.

## BIBLIOGRAFÍA

- Ramos e Silva M, Ribeiro de Castro MC. Infecciones por micobacterias. En: Bologna JL, Jorizzo JL, Rapini RP, editores. Madrid: Dermatología; 2004. p. 1145-64.
- Valdés F, Cid A. Micobacterias atípicas. Actas Dermosifiliogr. 2004;95:331-57.
- Juárez Casado Y, Hernández Santana J, Rodríguez Salido MJ, Rodríguez López J, Soler Cruz E, Islas Norris D. Infección cutánea por *Mycobacterium marinum*. Descripción de tres casos y revisión de la literatura. Actas Dermosifiliogr. 2001;92:277-82.
- De la Torre C, Vega A, Carracedo A, Toribio J. Identification of *Mycobacterium marinum* in sea-urchin granulomas. Br J Dermatol. 2001;145:114-6.
- Bhatty MA, Turner DPJ, Chamberlain ST. *Mycobacterium marinum* hand infection: case reports and review of the literature. Br J Plast Surg. 2000;53:161-5.
- Lewis FMT, Marsh BJ, Fordham von Reyn C. Fish tank exposure and cutaneous infections due to *Mycobacterium marinum*: Tuberculin skin testing, treatment and prevention. Clin Infect Dis. 2003;37:390-7.
- Bartralot R, García-Patos V, Sitjas D, Rodríguez-Cano L, Mollet J, Martín-Casabona N, et al. Clinical patterns of cutaneous nontuberculous mycobacterial infections. Br J Dermatol. 2005;152:727-34.
- Aubry A, Chosidow O, Caumes E, Robert J, Cambau E. Sixty-three cases of *Mycobacterium marinum* infection. Clinical features, treatment and antibiotic susceptibility of causative isolates. Arch Intern Med. 2002;162:1746-52.
- Wu T-S, Chiu C-H, Su L-H, Chia J-H, Lee M-H, Chiang P-C, et al. *Mycobacterium marinum* infection in Taiwan. J Microbiol Immunol Infect. 2002;35:42-6.
- Edelstein H. *Mycobacterium marinum* skin infection. Arch Intern Med. 1994;154:1359-64.
- Gardeazabal J, Aguirre A, Raton JA, Gil N, Landa N, Pérez-Irezabal J, et al. Granulomas de las piscinas: estudio de tres casos. Med Cutan Iber Lat Amer. 1993;21:144-8.
- Clark RB, Spector H, Friedman DM, Oldrati KJ, Young CL, Nelson SC. Osteomyelitis and synovitis produced by *Mycobacterium marinum* in a fisherman. J Clin Microbiol. 1990;28:2570-2.
- Palomo C, Santos-Juanes J, Galacheb C, Romero F, Telenti M, Sánchez del Río JA. Síndrome linfocutáneo por *Mycobacterium marinum* en un joven aficionado a los acuarios. Enferm Infecc Microbiol Clin. 2001;19:506-7.
- Enzensberger R, Hunfeld KP, Elshorts-Schmidt T, Böer A, Brade V. Disseminated cutaneous *Mycobacterium marinum* infection in a patient with non-hodgkin's lymphoma. Infection. 2002;6:393-5.
- Holmes GF, Harrington SM, Romagnoli MJ, Merz WG. Recurrent, disseminated *Mycobacterium marinum* infection caused by the same genotypically defined strain in an immunocompromised patient. J Clin Microbiol. 1999;37:3059-61.
- Ang P, Rattana-Apiromyakij N, Goh CL. Retrospective study of *Mycobacterium marinum* skin infections. Int J Dermatol. 2000;39:343-7.
- Bartralot R, Pujol RM, García-Patos V, Sitjas D, Martín-Casabona N, Coll P, et al. Cutaneous infections due to nontuberculous mycobacteria: histopathological review of 28 cases. Comparative study between lesions observed in immunosuppressed patients and normal hosts. J Cutaneous Pathology. 2000;27:124-9.
- Cummins DL, Delacerda D, Tausk FA. *Mycobacterium marinum* with different responses to second-generation tetracyclines. Int J Dermatol. 2005;44:518-20.
- Dalmau J, Roé E, Peramiquel L, Puig L, Pérez M, Alomar A. *Mycobacterium marinum* de distribución esporotricoides. Dermatología Práctica. 2005;13:12-8.
- Hernández-Martín A, Fonseca E, González A, Peña C, del Pozo J, García-Silva J. Sporotrichoid cutaneous infection caused by *Mycobacterium marinum*. Pediatr Infect Dis J. 1999;18:656-8.
- Janik JP, Bang RH, Palmer CH. Case reports: successful treatment of *Mycobacterium marinum* infection with minocycline after complication of disease by delayed diagnosis and systemic steroids. J Drugs Dermatol. 2005;4:621-4.
- Hisamichi K, Hiruma M, Yamazaki M, Matsushita A, Ogawa H. Efficacy of oral minocycline and hyperthermic treatment in a case of atypical mycobacterial skin infection by *Mycobacterium marinum*. J Dermatol. 2002;29:810-1.
- Kuhn SM, Rosen W, Wong A, Jadavji T. Treatment of *Mycobacterium marinum* facial abscess using clarithromycin. Pediatr Infect Dis J. 1995;14:631-2.
- Laing RBS, Wynn RF, Leen CLS. New antimicrobials against *Mycobacterium marinum* infection. Br J Dermatol. 1994;130:914.
- Cassetty CT, Sánchez M. *Mycobacterium marinum* infection. Dermatology Online Journal [revista electrónica]. 2004; 10:21.
- Sánchez R, Ortiz C, Muñoz-Sanz A. Infección cutánea esporotricoides por *Mycobacterium marinum*. Enferm Infecc Microbiol Clin. 1999;17:219-22.
- Giménez García R, Sánchez Ramón S, Iban Ochoa RM, Ruiz Ocariz M. Fish tank granuloma: response to treatment with clarithromycin. J Eur Acad Dermatol Venereol. 1999;12:81-2.
- Brabäck M, Riesbeck K, Forsgren A. Susceptibilities of *Mycobacterium marinum* to gatifloxacin, gemifloxacin, levofloxacin, linezolid, moxifloxacin, telithromycin and quinupristin-dalfopristin (synercid) compared to its susceptibilities to reference macrolides and quinolones. Antimicrob Agents Chemother. 2002;46:1114-6.
- Aubry A, Jarlier V, Escolano S, Truffot-Pernot C, Cambau E. Antibiotic susceptibility pattern of *Mycobacterium marinum*. Antimicrob Agents Chemother. 2000;44:3133-6.
- Warren KJ, Fairley JA. Dolor e inflamación en el pliegue ungueal en un varón de 51 años: *Mycobacterium marinum* (granuloma de los acuarios). Dermatology Online Journal [revista electrónica]. 1998;4:2.