

### Poroqueratosis en una paciente con dermatomiositis

B. Monteagudo-Sánchez<sup>a</sup>, M. Ginarte<sup>b</sup>, C. Durana<sup>c</sup>, J. Labandeira<sup>b</sup>,  
C. de las Heras<sup>a</sup> y J.M. Cacharrón<sup>a</sup>

<sup>a</sup>Servicio de Dermatología. Complejo Hospitalario Arquitecto Marcide-Novoa Santos. Ferrol. La Coruña. España.

<sup>b</sup>Servicio de Dermatología. Complejo Hospitalario Universitario. Facultad de Medicina. Santiago de Compostela. La Coruña. España.

<sup>c</sup>Servicio de Anatomía Patológica. Complejo Hospitalario Arquitecto Marcide-Novoa Santos. Ferrol. La Coruña. España.

**Resumen.**—Se han descrito varios casos de poroqueratosis en el curso de enfermedades con inmunosupresión. Éstas incluyen sobre todo trasplantes de órganos, infección por virus de la inmunodeficiencia humana (VIH), linfomas y varias enfermedades inflamatorias o autoinmunes normalmente tratadas con fármacos inmunosupresores o quimioterapia. La poroqueratosis actínica superficial diseminada es la variante clínica de poroqueratosis que con más frecuencia se desarrolla en estados de inmunosupresión.

Describimos un caso de poroqueratosis en una paciente mujer con dermatomiositis.

**Palabras clave:** poroqueratosis, inmunosupresión, dermatomiositis.

#### POROKERATOSIS IN A PATIENT WITH DERMATOMYOSITIS

**Abstract.**—There are several reports of porokeratosis in the context of immunosuppressive diseases. These mainly include organ transplant, HIV infection, lymphomas and some inflammatory and autoimmune diseases commonly treated with immunosuppressive drugs or chemotherapy. Disseminated superficial actinic porokeratosis is the clinical variant of porokeratosis that most frequently develops in immunosuppressive states. We report a case of porokeratosis in a woman with dermatomyositis.

**Key words:** porokeratosis, immunosuppression, dermatomyositis.

#### INTRODUCCIÓN

El término poroqueratosis define y agrupa una serie de trastornos como la poroqueratosis de Mibelli, la poroqueratosis lineal, la poroqueratosis actínica superficial diseminada, la poroqueratosis superficial diseminada, la poroqueratosis plantar, palmar y diseminada y la poroqueratosis punteada, caracterizados por una alteración de la queratinización, con cierta variabilidad clínica, pero con una característica histopatológica común, la presencia de la laminita cornioide<sup>1</sup>.

La poroqueratosis puede aparecer en personas sanas, pero también se ha descrito asociada a estados de inmunosupresión; la mayoría pertenece a formas de poroqueratosis superficial diseminada (actínica y no actínica) y se observa con más frecuencia en pacientes con trasplantes de órganos<sup>2,3</sup>. Aportamos un nuevo caso de poroqueratosis en una paciente con dermatomiositis en la que el tratamiento inmunosupresor pudo desencadenar el cuadro.

#### CASO CLÍNICO

Mujer de 72 años de edad, con los antecedentes personales de hipertensión e hipercolesterolemia, diagnosticada hace 11 años de dermatomiositis por lo que realizó tratamiento con 60 mg/día de prednisona y 10 mg/semana de metotrexate; desde hace 5 años está asintomática y sin tratamiento.

Consultó por la aparición hace 10 años, un año después de iniciada la terapia inmunosupresora, de lesiones asintomáticas localizadas en las piernas y el pie izquierdo; las lesiones aumentaron paulatinamente de tamaño hasta estabilizarse hace 4 años. Durante este tiempo la paciente aplicó en las zonas afectas distintos antifúngicos sin mejoría alguna. No refería historia personal de exposición solar marcada ni historia familiar de un cuadro cutáneo similar.

En la exploración se observó en la cara lateral externa del pie izquierdo dos placas de morfología anular de 2,5 cm de diámetro, con un centro atrófico y un borde elevado, bien delimitado e hiperqueratósico (fig. 1). Otras 10 lesiones de características similares, pero de menor tamaño, se encontraban localizadas en ambas piernas dispuestas en forma de elementos aislados (fig. 2). Se realizó una biopsia de una de las lesiones del pie izquierdo incluyendo un borde. El resultado histopatológico evidenció una invaginación de la epidermis en cuyo centro se identificaba la laminita cornioide, en la zona subyacente a ella la capa granulosa estaba disminuida (fig. 3).

#### Correspondencia:

Benigno Monteagudo Sánchez. Rosalía de Castro, 38, 3.º B.  
15706 Santiago de Compostela. La Coruña. España.  
benims@hotmail.com

Recibido el 3 de enero de 2006.

Aceptado el 19 de septiembre de 2006.

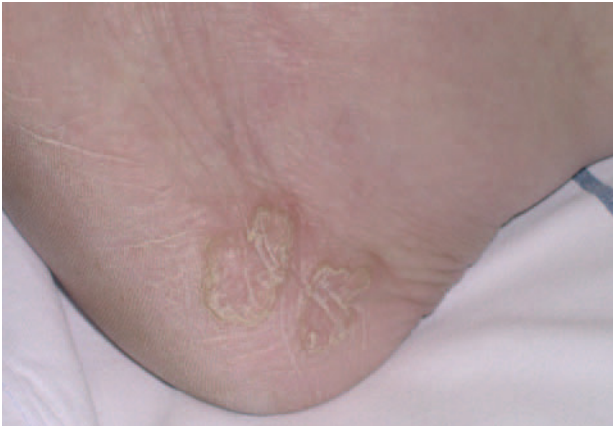

Fig. 1.—Lesiones anulares de 2,5 cm de diámetro con borde hiperqueratósico y elevado, localizadas en cara lateral externa del pie izquierdo.

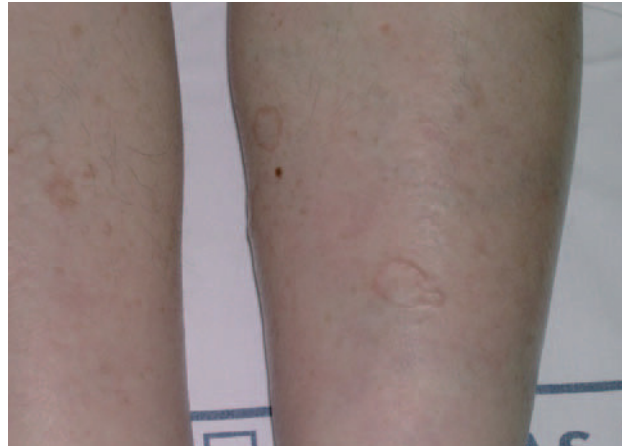

Fig. 2.—Lesiones de poroqueratosis en zona pretibial de ambas piernas.

## DISCUSIÓN

Se han descrito varios casos de poroqueratosis en enfermedades que cursan con inmunosupresión. Éstas incluyen sobre todo trasplantes de órganos, principalmente de riñón<sup>4,9</sup>, pero también de corazón<sup>10</sup>, médula ósea, pulmón e hígado; infección por virus de la inmunodeficiencia humana (VIH)<sup>11</sup>, neoplasias hematológicas y varias enfermedades inflamatorias o autoinmunes como el pénfigo vulgar, el pénfigo foliáceo, la artritis reumatoide, el vitíligo<sup>12</sup>, la colitis ulcerosa, el lupus eritematoso sistémico<sup>13</sup> y la dermatomiositis<sup>14</sup>, normalmente tratadas con fármacos inmunosupresores o quimioterapia. Se ha sugerido que la inmunosupresión local pueda ser la causa del efecto desencadenante de las radiaciones ultravioleta (UV)<sup>2</sup>.

La poroqueratosis superficial diseminada es la variedad descrita con más frecuencia, sin embargo, en estados de inmunosupresión muchos casos corresponden a formas de poroqueratosis atípica o a pacientes en los que coexisten formas diferentes de poroqueratosis, posiblemente por el hecho de que todos los tipos de poroqueratosis forman parte de un espectro clínico heterogéneo donde todos ellos están relacionados entre sí<sup>5</sup>. El periodo de latencia entre el inicio del estado de inmunosupresión y la aparición de la poroqueratosis varía desde una semana a 16 años<sup>1</sup>. En algunos casos el curso de la poroqueratosis es paralelo al nivel de inmunosupresión, e incluso en alguno la enfermedad regresa totalmente al finalizar el estado inmunosupresor<sup>2,14</sup>. En nuestra paciente parecen coexistir lesiones semejantes a la variedad de poroqueratosis actínica superficial diseminada en las piernas, con otras de mayor tamaño como la localizada a nivel del tobillo izquierdo similares a la poroqueratosis de Mibelli, que aparecen un año después de iniciada la inmunosupresión y se estabilizan tras suspenderla.

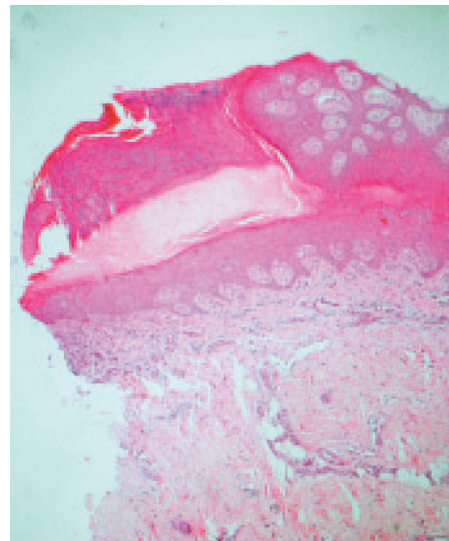


Fig. 3.—Invaginación epidérmica con la típica laminilla corneida central, bajo la cual la capa granulosa está disminuida. (H&E, x20.)

El origen de la poroqueratosis en estados de inmunosupresión es un tema debatido. Se especula con que la inmunosupresión pueda activar clones anormales de queratinocitos en sujetos predispuestos<sup>3</sup>; sin embargo, algunos autores resaltan la importancia de factores como la alteración de la inmunidad humoral<sup>12</sup> o agentes transmisibles como el virus de la hepatitis C (VHC)<sup>15</sup>.

Se ha descrito el desarrollo de un proceso maligno en las lesiones poroqueratósicas de un paciente inmunodeprimido, por lo que se sugiere la destrucción en caso de ser pocas las lesiones de poroqueratosis y la vigilancia si son múltiples<sup>16,17</sup>.

### Declaración de conflicto de intereses

Declaramos no tener ningún conflicto de intereses.

## BIBLIOGRAFÍA

1. Schamroth JM, Zlotogorski A, Gilead L. Porokeratosis of Mibelli. Overview and review of the literature. *Acta Derm Venereol.* 1997;77:207-13.
2. Kanitakis J, Euvrard S, Faure M, Claudy A. Porokeratosis and immunosuppression. *Eur J Dermatol.* 1998;8:459-65.
3. Bencini PL, Tarantino A, Grimalt R, Ponticelli C, Caputo R. Porokeratosis and immunosuppression. *Br J Dermatol.* 1995;132:74-8.
4. Knoell KA, Patterson JW, Wilson BB. Sudden onset of disseminated porokeratosis of Mibelli in a renal transplant patient. *J Am Acad Dermatol.* 1999;41:830-2.
5. Herranz P, Pizarro A, De Lucas R, Robayna MG, Rubio FA, Sanz A. High incidence of porokeratosis in renal transplant recipients. *Br J Dermatol.* 1997;136:176-9.
6. Macmillan AL, Roberts SO. Porokeratosis of Mibelli after renal transplantation. *Br J Dermatol.* 1974;90:45-51.
7. Wilkinson SM, Cartwright PH, English JS. Porokeratosis of Mibelli and immunosuppression. *Clin Exp Dermatol.* 1991;16:61-2.
8. Theng CTS, Yosipovitch G. Warty nodules on an annular plaque in a renal transplant recipient. *Arch Dermatol.* 2004;140:121-6.
9. Monteagudo Sánchez B, Pestoni Porvén C, Blanco López A, Nogueira Carballedo C. Poroqueratosis de Mibelli en paciente trasplantado renal. *Piel.* 2005;20:481-2.
10. Rothman IL, Wirth PB, Klaus MV. Porokeratosis of Mibelli following heart transplant. *Int J Dermatol.* 1992;31:52-4.
11. Rodríguez EA, Jakubowicz S, Chinchilla DA, Carril A, Viglioglia PA. Porokeratosis of Mibelli and HIV-infection. *Int J Dermatol.* 1996;35:402-4.
12. Dippel E, Hass N, Czarnetzki BM. Porokeratosis of Mibelli associated with active chronic hepatitis and vitiligo. *Acta Derm Venereol.* 1994;74:463-4.
13. Robak E, Wozniacka A, Sysa-Jedrzejowska A, Biernat W, Robak T. Disseminated superficial actinic porokeratosis in a patient with systemic lupus erythematosus. *Br J Dermatol.* 1999;141:759-61.
14. Tsambaos D, Spiliopoulos T. Disseminated superficial porokeratosis: complete remission subsequent to discontinuation of immunosuppression. *J Am Acad Dermatol.* 1993;28:651-2.
15. Mizukawa Y, Shiohara T. Onset of porokeratosis of Mibelli in organ transplant recipients: lack of a search for transmissible agents in these patients. *J Am Acad Dermatol.* 2001;44:143-4.
16. Silver SG, Crawford RI. Fatal squamous cell carcinoma arising from transplant-associated porokeratosis. *J Am Acad Dermatol.* 2003;49:931-3.
17. Vargas Laguna E, Nagore E, Alfaro A, Botella Estrada R, Sanmartín O, Requena C. Control evolutivo mediante dermatoscopia de una poroqueratosis localizada tratada con imiquimod. *Actas Dermosifiliogr.* 2006;97:77-8.