

Persistencia del conducto onfalomesentérico. Diagnóstico diferencial de granuloma umbilical en la infancia

M.E. Sánchez-Castellanos^a, C. Sandoval-Tress^b y M. Hernández-Torres^c

^aDermatóloga Pediatra - Instituto Dermatológico de Jalisco Dr. José Barba Rubio. Zapopan, Jalisco - México

^bDermatóloga. Práctica Privada.

^cDermatopatóloga. Instituto Dermatológico de Jalisco Dr. José Barba Rubio. Zapopan, Jalisco - México

Resumen.—El conducto onfalomesentérico es una estructura embrionaria que comunica al saco vitelino con el intestino medio que generalmente desaparece entre la quinta y la novena semanas de vida intrauterina. Las anomalías relacionadas con la ausencia total o parcial de dicha involución se presentan en un 2% de la población.

Presentamos un caso de persistencia del conducto onfalomesentérico y realizamos una revisión bibliográfica para establecer las diferencias que existen entre esta anomalía y el granuloma umbilical que es su principal diagnóstico diferencial.

Palabras clave: conducto onfalomesentérico, granuloma umbilical, quiste vitelino.

PERSISTENCE OF THE OMPHALOMESENTERIC DUCT. CHILDHOOD DIFFERENTIAL DIAGNOSIS OF UMBILICAL GRANULOMA

Abstract.—The omphalomesenteric duct is an embryonic structure which communicates the vitelline duct with the midgut. It normally disappears between the fifth and ninth weeks of intrauterine life. Anomalies related with the total or partial absence of this involution are shown in 2% of the population. We report a case of persistence of the omphalomesenteric duct and review the bibliography to establish the differences between this anomaly and umbilical granuloma, which is the main differential diagnosis.

Key words: omphalomesenteric duct, umbilical granuloma, vitelline cyst.

INTRODUCCIÓN

La persistencia del conducto onfalomesentérico y la del uraco constituyen las malformaciones congénitas más frecuentes de la región umbilical¹. De las anomalías relacionadas con la persistencia del conducto onfalomesentérico, el divertículo de Meckel es la más frecuente y constituye el 90% de todas ellas².

Nuestro objetivo es presentar un caso de persistencia del conducto onfalomesentérico y establecer las principales diferencias que existen entre esta patología y el granuloma umbilical que es su principal diagnóstico diferencial.

Inicia su padecimiento a los 9 días de vida extrauterina cuando aparece la neoformación al caérsele el cordón umbilical, motivo por el cual acude a consulta con el pediatra quien instaura tratamiento con medicamentos tópicos sin mejoría.

A la exploración física se observa la presencia de una neoformación hemiesférica de 1 x 1 cm de diámetro, de superficie lisa, color rojo brillante y de bordes bien definidos localizada en la región umbilical (fig. 1).

El diagnóstico clínico inicial fue granuloma umbilical, tras lo cual se realizó una biopsia por sacabocado de la lesión. La tinción con hematoxilina y eosina reveló la presencia de múltiples estructuras glandulares y tubula-

DESCRIPCIÓN DEL CASO

Recién nacido del género femenino que es referida al Servicio de Dermatología Pediátrica de nuestra institución por presentar una neoformación localizada en la región umbilical que se acompaña de secreción serosa.

Correspondencia:

C. Sandoval-Tress. Caracol # 2840 Colonia Verde Valle 44550.

Guadalajara, Jalisco - México.

cecytress@hotmail.com

Recibido el 9 de mayo de 2006.

Aceptado el 25 de mayo de 2006.

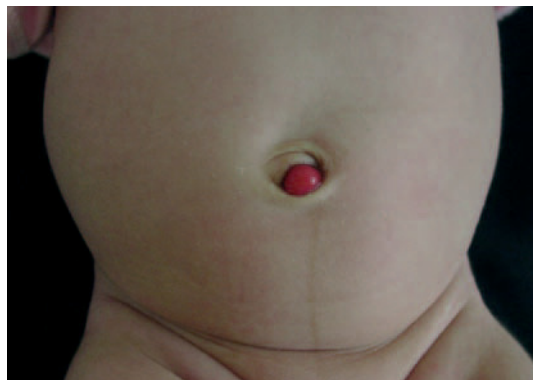

Fig. 1.—Neoformación hemiesférica localizada en la región umbilical.

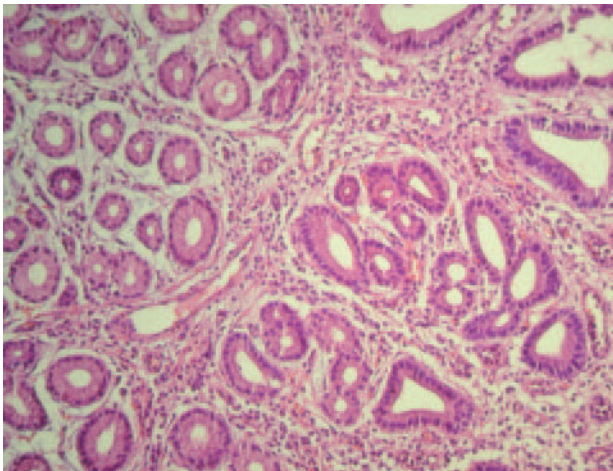


Fig. 2.—Estructuras tubulares y glandulares de diámetros diversos agrupadas en acinos (hematoxilina y eosina, ampliación original, x 20).

res de distintos diámetros agrupadas en acinos y compuestas por un epitelio simple columnar (fig. 2) correspondiente a mucosa intestinal, por lo que se le diagnostica una persistencia del conducto onfalomesentérico.

Se deriva a la paciente con el cirujano pediatra para su tratamiento quien realiza laparoscopia infraumbilical que no objetiva relación alguna con asa intestinal tras lo cual se realiza resección de la tumoración. Actualmente la paciente se encuentra asintomática y solamente presenta una cicatriz infraumbilical residual.

DISCUSIÓN

La persistencia del conducto onfalomesentérico debe sospecharse en todo neonato que presente secreción umbilical, granuloma umbilical que no responde a la cauterización con nitrato de plata o en presencia de un lumen no vascular adicional en el cordón umbilical³.

Desde el punto de vista clínico, su principal diagnóstico diferencial es el granuloma umbilical, sin embargo, existen diferencias que nos permiten distinguir entre ambas patologías (tabla 1) y esto es importante, ya que el tratamiento y pronóstico de estas entidades es distinto.

Otros diagnósticos diferenciales que deben ser considerados son: granuloma piógeno umbilical, hernia umbilical, persistencia del uraco, onfalocele y gastroquisis⁴⁻⁷.

Generalmente, el granuloma umbilical es asintomático mientras que la persistencia del conducto onfalomesentérico puede acompañarse de complicaciones como la hemorragia, invaginación, obstrucción y vólvulo intestinal que incluso pueden poner en riesgo la vida del paciente⁸.

El granuloma umbilical responde de manera excelente a la aplicación de nitrato de plata mientras que

TABLA 1. DIFERENCIAS ENTRE EL GRANULOMA UMBILICAL Y LA PERSISTENCIA DEL CONDUCTO ONFALOMESENTÉRICO

	<i>Granuloma umbilical</i>	<i>Persistencia del conducto onfalomesentérico</i>
Tamaño	< tamaño	> tamaño
Secreción biliar o fecal	Ausente	Puede estar presente
Obstrucción intestinal	Ausente	Puede estar presente
Hemorragia digestiva	Ausente	Puede estar presente
Respuesta al tratamiento con nitrato de plata	Sí	No
Pronóstico	Bueno	Malo si se asocia a complicaciones

el tratamiento de la persistencia del conducto onfalomesentérico requiere una terapia más agresiva, que consiste en la extirpación quirúrgica de la lesión cutánea seguida por una exploración abdominal para descartar la existencia de anomalías relacionadas.

Tomando como base todo lo anterior, consideramos que ante un neonato con una neoformación umbilical es indispensable realizar un estudio de la lesión para confirmar el diagnóstico, ya que esto nos permitirá dar un tratamiento adecuado y evitar posibles complicaciones.

Declaración de conflicto de intereses

Declaramos no tener ningún conflicto de intereses.

BIBLIOGRAFÍA

- Powell FC, Su WP. Dermatosis of the umbilicus. *Int J Dermatol.* 1988;27:150-6.
- Yahchouchy EK, Marano AF, Etienne JC, Fingerhut AL. Meckel's diverticulum. *J Am Coll Surg.* 2001;192:658-62.
- Hinson RM, Biswas A, Mizelle KM, Tunnessen WW Jr. Picture of the month. Persistent omphalomesenteric duct. *Arch Pediatr Adolesc Med.* 1997;151(11):1161-2.
- Zappi E, Berry RS. Cutaneous remnants of the omphalomesenteric duct. *Arch Dermatol.* 1983;119(7):538-9.
- Hejazi N. Umbilical polyp: a report of two cases. *Dermatologica.* 1975;150(2):111-5.
- Meltzer DI. A Newborn with an umbilical mass. *Am Fam Physician.* 2005;71(8):1590-2.
- Konvolinka CW. Patent omphalomesenteric duct. *Surgery.* 2002;131:689-90.
- Kleiner O, Cohen Z, Finaly R, Mordehai J, Mares AJ. Unusual presentation of omphalomesenteric duct remnant: a variant of mesodiverticular band causing intestinal obstruction. *J Pediatr Surg.* 2000;35:1136-7.