

Fístula cutánea crónica secundaria a osteomielitis mandibular

Elena Roche, María L. García-Melgares, Cecilia Laguna, Blanca Martín-González y José M. Fortea

Hospital General Universitario. Valencia. España.

Resumen.—Las fístulas y senos cutáneos secundarios a osteomielitis en la región maxilofacial raramente aparecen en la práctica clínica. La causa más frecuente de osteomielitis mandibular es una infección dental, pero también puede ser de origen hematógeno. Los criterios diagnósticos de osteomielitis bacteriana son supuración y cambios osteolíticos en el estudio radiológico. El diagnóstico diferencial de una lesión ulcerativa en el área mandibular incluye varias patologías como una fístula de origen dental, reacción a cuerpo extraño, infección micótica profunda, granuloma piogénico o malformación congénita.

Palabras clave: osteomielitis mandibular, fístula cutánea, quiste mandibular, quiste dental.

CHRONIC CUTANEOUS FISTULA SECONDARY TO MANDIBULAR OSTEOMYELITIS

Abstract.—Cutaneous fistulas and sinuses in the maxillofacial region secondary to osteomyelitis rarely appear in clinical practice. The most frequent cause of mandibular osteomyelitis is a dental infection, but it may also be hematogenic in origin. The diagnostic criteria for bacterial osteomyelitis are suppuration and osteolytic changes in the radiological study. The differential diagnosis of an ulcerative lesion in the mandibular area includes several pathologies, such as a fistula of dental origin, a reaction to a foreign body, a deep mycotic infection, a pyogenic granuloma or a congenital malformation.

Key words: mandibular osteomyelitis, cutaneous fistula, mandibular cyst, dental cyst.

INTRODUCCIÓN

Las osteomielitis en la región mandibular son raras. El origen más frecuente es dentario, debido a la diseminación de una infección por contigüidad hacia el hueso íntegro o previamente fracturado. Las infecciones progresan fácilmente en la zona debido al compromiso sanguíneo ocasionado por el proceso inflamatorio local unido a los defectos anatómicos en la perfusión vascular y a las frecuentes calcificaciones arteriales propias de la región.

Las osteomielitis mandibulares pueden desembocar en senos y trayectos fistulosos. Un correcto diagnóstico diferencial del origen de las fístulas de la cara y el cuello incluye, además, quistes odontogénicos, defectos congénitos o procesos infecciosos como sinusitis, actinomicosis y micosis profundas.

DESCRIPCIÓN DEL CASO

Un varón de 92 años consultó por una lesión supurativa crónica en el arco submandibular izquierdo de 3 meses de evolución que no respondía al tratamiento con amoxicilina asociada a ácido clavulánico en dosis altas. La lesión era indolora y permanecía estable en

tamaño. El paciente no presentaba fiebre ni otra clínica sistémica asociada. Tampoco refería ningún antecedente traumático previo ni extracciones dentales recientes. Como antecedentes personales de interés padecía hipertensión arterial, parkinsonismo e hipercolesterolemia.

La exploración física mostraba una región perimandibular izquierda edematizada e indurada al tacto, con un área de retracción cutánea submandibular (fig. 1). En dicha zona deprimida se apreciaba una ulceración de 0,5 cm de diámetro por la que rezumaba un exudado serosanguinolento y en cuyo extremo distal presentaba una pápula carnosa excrecente, de superficie lisa y muy eritematosa.

La exploración de la cavidad oral reveló que había perdido toda la dentadura definitiva. En la zona correspondiente a la rama maxilar inferior izquierda, correlacionándose con la lesión externa cutánea, presentaba un área discretamente eritematosa y dolorosa a la palpación.

Se realizó una radiografía simple mandibular posteroanterior y lateral en la que no se apreciaba afectación ósea. Sin embargo, en la ortopantomografía se observaba, en el arco mandibular izquierdo, un foco de osteólisis que llegaba a destruir en el margen superior la cortical ósea, rodeado de una reacción periostica con neoformación de hueso laminar (fig. 2).

Con estos datos establecimos el diagnóstico de osteomielitis mandibular y seguidamente consultamos al servicio de estomatología de nuestro centro, donde se realizó una extirpación y biopsia de la lesión, que confirmó el diagnóstico.

Correspondencia:
Elena Roche. Huelva, 14,2.º 1.ª 46470 Catarroja. Valencia. España.
erochega@yahoo.es

Recibido el 26 de agosto de 2005.
Aceptado el 13 de febrero de 2006.

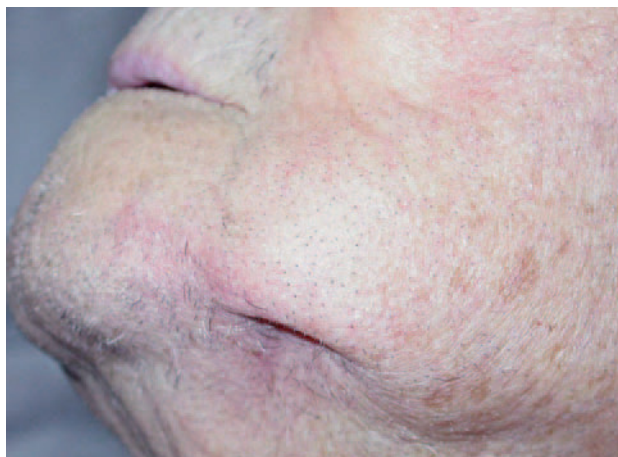

Fig. 1.—Depresión cutánea con signos inflamatorios locales en la zona submandibular izquierda.

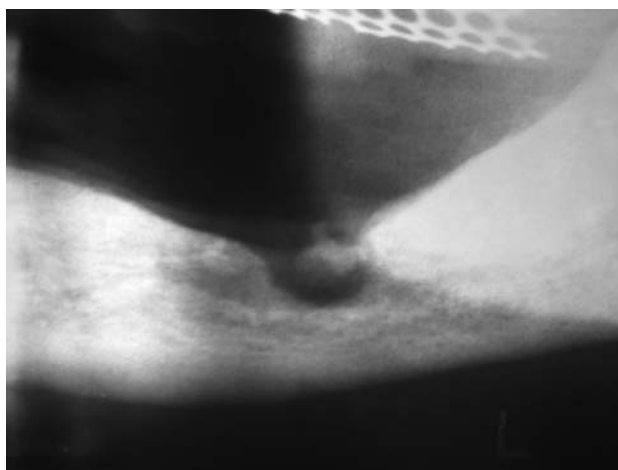


Fig. 2.—Foco de osteólisis con destrucción de la cortical de la rama horizontal del maxilar inferior izquierdo.

COMENTARIO

La osteomielitis es una infección ósea purulenta, generalmente bacteriana, que afecta tanto al territorio cortical como medular óseo. Según el tiempo de evolución puede ser aguda (< 2 semanas), subaguda (entre 2 y 4 semanas) o crónica (> 4 semanas). El *Staphylococcus aureus* es el patógeno más frecuente en todas las formas clínicas, pero en determinadas situaciones predominan otros, como *Staphylococcus epidermidis* en infección de biomateriales e implantes metálicos, bacilos gramnegativos aerobios o facultativos en infecciones nosocomiales postraumáticas y posquirúrgicas o *Pseudomonas aeruginosa* en adictos a drogas intravenosas, en pie diabético y heridas por punción en pies, o anaerobios en infecciones de cráneo y cara, isquémicas o ampliamente manipuladas. Entre el 30 y el 60 % de las osteomielitis crónicas son polimicrobianas.

La causa más frecuente de la osteomielitis mandibular es la infección por contigüidad a partir de un foco dental, pero también puede ser de origen hematógeno. En la literatura especializada se han descrito casos secundarios a sobreinfección de estructuras óseas defectuosas (p. ej., osteopetrosis) o por contigüidad a partir de úlceras por presión o de sinusitis¹⁻³. La osteorradionecrosis mandibular es una forma especial de osteomielitis en pacientes sometidos a radioterapia local^{4,5}. La destrucción y la hipoxia óseas ocasionadas por la radioterapia pueden favorecer la sobreinfección a través del defecto mucoso de la radiomucositis o bien por vía hematógena⁵.

Los tejidos blandos vecinos al foco de osteomielitis suelen aparecer enrojecidos, calientes, edematosos y dolorosos a la palpación. Con el desarrollo de la cronicidad se constituye una fístula entre el área infectada y el exterior por la que drena abundante supuración de forma constante y también fragmentos óseos correspondientes a los tejidos necrosados y secuestrados. Una posible complicación es el desarrollo de un carcinoma de células escamosas a partir de estos tractos fistulosos crónicos.

La mayoría de los casos de fístulas cutáneas del área mandibular se deben a patologías dentales, fundamentalmente quistes odontogénicos⁶⁻⁹. El quiste radicular es el más frecuente y se origina a partir de la proliferación de células remanentes de Malassez que participan en el desarrollo del órgano dental. Los quistes residuales se originan de restos de raíces dentales tras extracciones dentales o endodoncias. La imagen clínica extraoral es la de un trayecto fistuloso en cualquier lugar desde el canto interno del ojo hasta el cuello, según la pieza dental afectada, pero es más frecuente en la mandíbula (molares). En el orificio fistuloso distal presenta un nódulo eritematoso y signos inflamatorios locales. En el interior de la cavidad oral puede observarse movilidad de la pieza dental afectada o dolor y cuando persiste el diente puede existir una alteración en la coloración del esmalte dental por necrosis de la raíz. Es necesaria su extirpación para evitar que afecte la raíz de las piezas vecinas y suele ser suficiente para que se resuelva la fístula.

Otras etiologías que deben considerarse en el diagnóstico diferencial de las fístulas de la cabeza y el cuello son la actinomicosis¹⁰, la reacción por inoculación de un cuerpo extraño¹¹, el granuloma piogénico y las fístulas originadas a partir de malformaciones congénitas tales como quistes branquiales, quistes del conducto tirogloso¹² o quistes dermoides nasales¹³.

Declaración de conflicto de intereses

Declaramos no tener ningún conflicto de intereses.

BIBLIOGRAFÍA

1. Taylor J, Obisesan O. Facial pressure sore complicated by mandibular osteomyelitis. *Int J Oral Maxillofac Surg.* 1999;28:385-6.
2. Simonsz HJ, Peeters HJ, Bleeker GM. An orbital fistula complicating anaerobic frontal sinusitis and osteomyelitis. *Doc Ophthalmol.* 1982;52:409-14.
3. Goldfarb A, Hocwald E, Gross M, Eliashar R. Frontal sinus cutaneous fistula: a complication of Pott's puffy tumor. *Otolaryngol Head Neck Surg.* 2004;130:490-1.
4. Swei Y, Taguchi A, Tanimoto K. Diagnosis and classification of mandibular osteomyelitis. *Oral Surg Oral Med Oral Pathol Oral Radiol Endod.* 2005;100:207-14.
5. Nemeth Z, Somogyi A, Takacs-Nagy Z, Barabas J, Nemeth G, Szabo G. Possibilities of preventing osteoradionecrosis during complex therapy of tumors of the oral cavity. *Pathol Oncol Res.* 2000;6:53-8.
6. Spear KL, Sheridan PJ, Perry HO. Sinus tracts to the chin and jaw of dental origin. *J Am Acad Dermatol.* 1983;8:486-92.
7. Sheehan DJ, Potter BJ, Davis LS. Cutaneous draining sinus tract of odontogenic origin: unusual presentation of a challenging diagnosis. *South Med J.* 2005;98:250-2.
8. Murmura G, Traini T, Di Iorio D, Varvara G, Orsini G, Caputi S. Residual and inflammatory radicular cyst. Clinical and pathological aspects of 2 cases. *Minerva Stomatol.* 2004;53:693-701.
9. Spear KL, Sheridan PJ, Perry HO. Sinus tracts to the chin and jaw of dental origin. *J Am Acad Dermatol.* 1983;4:86-92.
10. Spapen HD, De Quint P, De Geeter F, Sacre R, Belle SJ. Cervicofacial actinomycosis in a patient treated for tonsillar carcinoma. *Eur J Surg Oncol.* 1989;15:383-5.
11. Auluck A, Behanan AG, Pai KM, Shetty C. Recurrent sinus of the cheek due to a retained foreign body: report of an unusual case. *Br Dent J.* 2005;198:337-9.
12. Pino Rivero V, Trinidad Ruiz G, Marcos García M, et al. Thyroglossal duct cysts and fistulae. Review of 30 consecutive operated patients. *An Otorrinolaringol Ibero Am.* 2005;32:309-16.
13. Wardinsky TD, Pagon RA, Kropp R, Hayden PW, Clarren SK. Nasal dermoid sinus cysts: association with intracranial extension and multiple malformations. *Cleft Palate-Craniofacial Journal.* 1991;28:87-95.