

# Malformaciones vasculares hiperqueratósicas. Aportación de 3 casos

Enric Piqué<sup>a</sup>, Juan A. Pérez-Cejudo<sup>a</sup>, Santiago Palacios<sup>b</sup> y M.<sup>a</sup> Sol Martínez<sup>b</sup>

<sup>a</sup>Sección de Dermatología. Hospital General de Lanzarote. Las Palmas. España.

<sup>b</sup>Departamento de Patología. Hospital General de Lanzarote. Las Palmas. España.

**Resumen.**—Las malformaciones vasculares hiperqueratósicas (hemangiomas verrugosos) son lesiones vasculares infrecuentes que se presentan desde el nacimiento. En un periodo inicial recuerdan un angioma plano o un hemangioma infantil, pero con el tiempo van adquiriendo su típico aspecto verrugoso e hiperqueratósico. Estos cambios quizá se deban a traumatismos, rascado y episodios de sangrado. Como la lesión es profunda y se extiende más allá de la lesión clínica, el tratamiento es difícil y acarrea gran número de recidivas. Presentamos 3 casos de esta malformación vascular, en dos varones de, respectivamente, 45 y 62 años y una mujer de 30. Los tres presentaban la lesión de nacimiento, y presentaban frecuentes episodios de sangrado.

**Palabras clave:** malformación vascular hiperqueratósica, malformación vascular verrugosa, hemangioma verrugoso.

## HYPERKERATOTIC VASCULAR MALFORMATIONS. PRESENTATION OF THREE CASES

**Abstract.**—Hyperkeratotic vascular malformations (verrucous hemangiomas) are infrequent vascular lesions present from birth. Initially, they are reminiscent of port wine stains or childhood hemangioma, but over time they gradually take on their typical warty and hyperkeratotic appearance. These changes are probably due to trauma, scratching and bleeding episodes. Because the lesion is deep and goes beyond the clinical lesion, treatment is difficult and involves many recurrences. We present three cases of this vascular malformation, in two males aged 45 and 62 and a 30-year-old female. All three had the lesion from birth, and presented with frequent bleeding episodes.

**Key words:** hyperkeratotic vascular malformation, verrucous vascular malformation, verrucous hemangioma.

## INTRODUCCIÓN

La malformación vascular verrugosa es un tipo infrecuente de malformación vascular, por lo general congénita y localizada en áreas distales de extremidades inferiores. Está presente desde el nacimiento como una mácula rojiza o rojo-azulada, la cual, de forma característica, con el tiempo adquiere un aspecto verrugoso, que es en realidad lo que define el cuadro<sup>1</sup>.

Según los conocimientos actuales y la clasificación vigente de las lesiones vasculares<sup>2</sup>, pensamos que el término malformación vascular hiperqueratósica es más adecuado que el de hemangioma verrugoso, nomenclatura mucho más extendida en la literatura científica.

A continuación, exponemos nuestra experiencia con 3 casos de malformaciones vasculares verrugosas.

## DESCRIPCIÓN DE CASOS CLÍNICOS

### Caso 1

Un varón de 45 años con antecedentes patológicos de hiperglucemia, sin alergias medicamentosas conocidas, consultó por una lesión congénita localizada por debajo de la rodilla izquierda que había sufrido leve crecimiento, aunque refería que era estable en cuanto a color y aspecto. Presentaba prurito ocasional, que, sin embargo, le producía episodios de sangrado tras rascado.

A la exploración se observaba una placa sobreelevada de 4 × 2,2 cm, abollonada, de aspecto vascular que presentaba una superficie queratósica de aspecto verrugoso. Dicha placa se extendía más allá de los límites visibles hasta ocupar un área de 4,9 × 4,5 cm de diámetro (fig. 1). Era elástica y tras la presión se deshinchaba parcialmente, para recuperar poco a poco su estado original. Se observaba además una lesión satélite, del mismo aspecto pero de tamaño mucho menor.

Tras una biopsia diagnóstica, se extirpó en su totalidad sin que haya mostrado signos de recidiva tras 4 años de seguimiento.

### Caso 2

Una mujer de 30 años con antecedentes de apendicectomía, reducción mamaria por motivos estéticos y

*Correspondencia:*  
Enric Piqué. Sección de Dermatología.  
Hospital General de Lanzarote.  
Ctra. Arrecife-Tinajo, km 1,3. 35500 Arrecife.  
Las Palmas. España.  
epiqued@medynet.com

Recibido el 4 de julio de 2005.  
Aceptado el 19 de octubre de 2005.

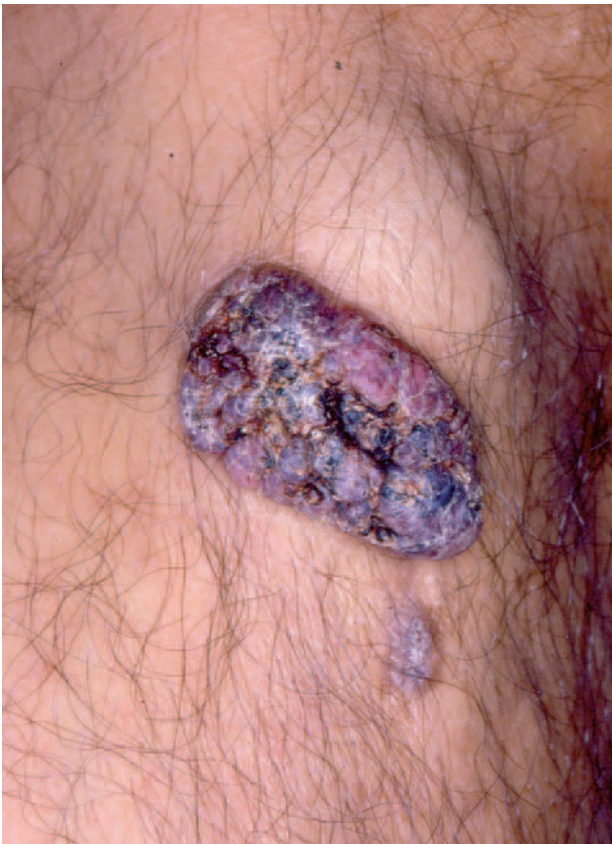

Fig. 1.—Caso 1. Placa de aspecto vascular con una superficie queratósica y áreas de coloración negruzca. Por debajo de la placa principal se aprecia una lesión satélite del mismo aspecto pero de menor tamaño.

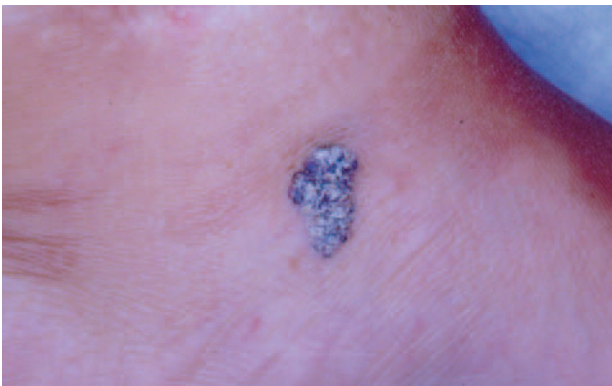


Fig. 2.—Caso 2. Placa de superficie queratósica y forma triangular. Adopta una coloración negruzca entremezclada con la coloración amarillenta de las áreas más queratósicas.

epilepsia, y sin alergias medicamentosas conocidas, refería que había nacido con un angioma en dorso de pie que fue extirpado parcialmente durante la infancia. Consultaba por una lesión residual de ese angioma congénito, localizada en la cara interna del pie izquierdo y de tamaño estable. Refería que era asintomática, aunque la exposición al sol le producía mo-

lestias. Así mismo, refería sangrado profuso con el roce y episodios de infección.

A la exploración presentaba una placa triangular de  $1,9 \times 1,2$  cm de diámetro de superficie queratósica abollonada. La lesión mostraba una coloración negruzca mezclada, con áreas más queratósicas que adquirirían un color amarillento (fig. 2). La vitropresión era negativa.

Se extirpó la lesión, sin que haya mostrado signos de recidiva tras un año de seguimiento.

### Caso 3

Un varón de 62 años, con antecedentes patológicos de psoriasis, apendicectomía, amigdalectomía, colecistectomía e hipertensión arterial y sin alergias medicamentosas conocidas, consultó por un cuadro de pápulas amarillentas, confluentes y pruriginosas, distribuidas por la cara anterior de piernas de 4 años de evolución y que correspondían a un liquen amiloideo.

En la exploración se descubrió, en cara interna de la rodilla derecha, una pápula de superficie queratósica y aspecto vascular. Refería tenerla desde el nacimiento, con un leve crecimiento desde entonces. Era pruriginosa, dolorosa y presentaba episodios de sangrado. Se realizó extirpación de la lesión, sin signos de recidiva tras 6 años de seguimiento.

## HISTOPATOLOGÍA

Los 3 casos presentaban unos hallazgos histopatológicos similares. En la córnea presentaban una marcada hiperqueratosis ortoqueratósica, los casos 1 y 3 mostraban además áreas de paraqueratosis. Todos los casos mostraban exudados de sangre trombosada mezclada con la capa córnea.

En epidermis destacaba en el centro de la lesión una papilomatosis con un adelgazamiento de la epidermis suprapapilar, con elongación filiforme de las crestas epidérmicas, que podían unirse unas con otras y que le conferían un aspecto reticular. En los bordes de las lesiones la epidermis era acantósica, con una marcada hipergranulosis. En la dermis papilar presentaban luces vasculares dilatadas de pared fina unicelular, aunque también existían pequeñas zonas con luces pequeñas y gran número de células endoteliales. Muchas de las luces vasculares dilatadas estaban rodeadas de epidermis sin que se observara tejido conjuntivo entre ambos, lo que ha dado en llamarse *quistes vasculares* (fig. 3). Esta proliferación vascular se extendía de forma lateral más allá de los cambios epidérmicos suprayacentes (fig. 4).

La dermis reticular y, en los casos 1 y 2, el tejido subcutáneo, también presentaban agrupaciones vasculares. Éstas algunas veces se entremezclaban con el colágeno, glándulas ecricas y otras estructuras preexistentes, mientras que otras estaban formando verdaderos lóbulos, pero siempre mostraban un estroma

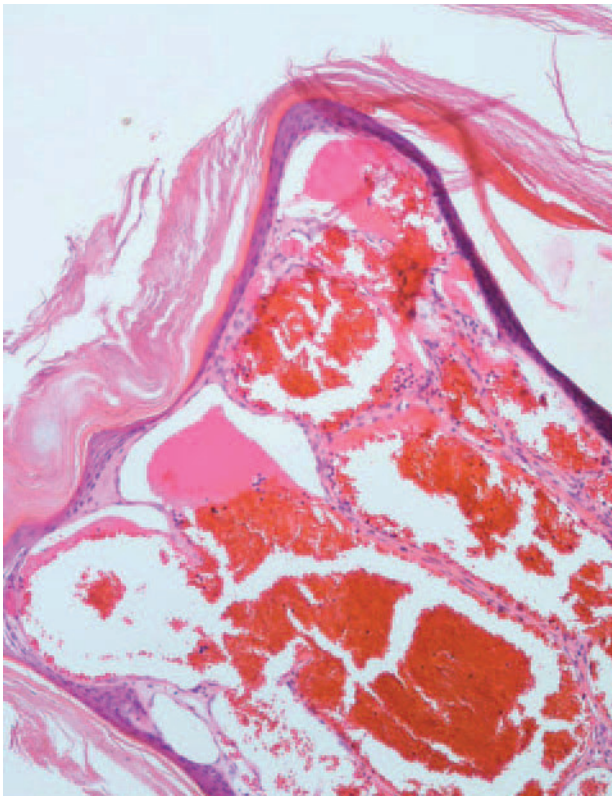


Fig. 3.—Caso 2. Detalle en el que se observa una marcada hiperqueratosis ortoqueratósica sobre una epidermis adelgazada que presenta proyecciones filiformes que forman una red. En dermis papilar se observan luces vasculares de gran tamaño, de pared fina unicelular en íntimo contacto con las proyecciones epidérmicas. (Hematoxilina-eosina,  $\times 100$ .)

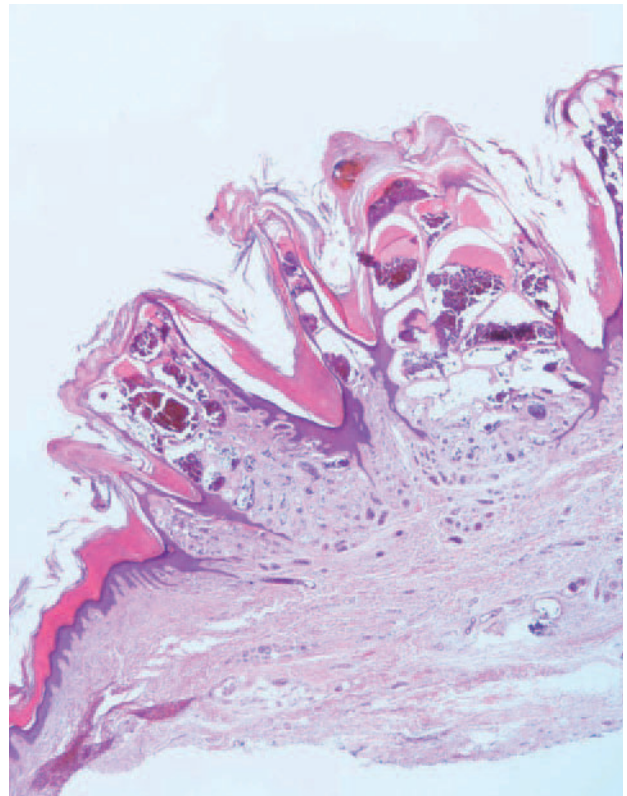


Fig. 4.—Caso 2. Panorámica de la lesión en la que se aprecia la papilomatosis y la hiperqueratosis. Los vasos que ocupan la dermis papilar presentan unas luces dilatadas con paredes finas, mientras que las que se encuentran en dermis reticular se agrupan en lobulillos con estroma propio, sus luces son más pequeñas y sus paredes más gruesas. (Hematoxilina-eosina,  $\times 100$ .)

propio. Los vasos mostraban una pared de mayor grosor que en la dermis papilar (fig. 4). El caso 1 mostraba espacios vasculares de gran tamaño con trombos y proyecciones papilares en su interior, interpretados como un trombo recanalizado (fig. 5).

## DISCUSIÓN

Imperial y Helwig publicaron en 1967 una serie de 21 casos de malformaciones vasculares queratósicas, diferenciándolas definitivamente de los angioqueratomas, con los que existía gran confusión<sup>3</sup>. A lo largo del tiempo las malformaciones vasculares hiperqueratósicas (MVH) han recibido múltiples y distintas denominaciones entre las que destacamos las de angioqueratoma circunscrito neviforme o angioqueratoma papuloso, que crearon mayor confusión a la hora de distinguirlas de los angioqueratomas, y la de hemangioma verrugoso, término muy extendido en la literatura especializada. Sin embargo, como esta lesión corresponde a una malformación y no a un verdadero tumor, debería eliminarse el término *hemangioma*. Por ello, consideramos adecuada la denominación malformación vascular hiperqueratósica.

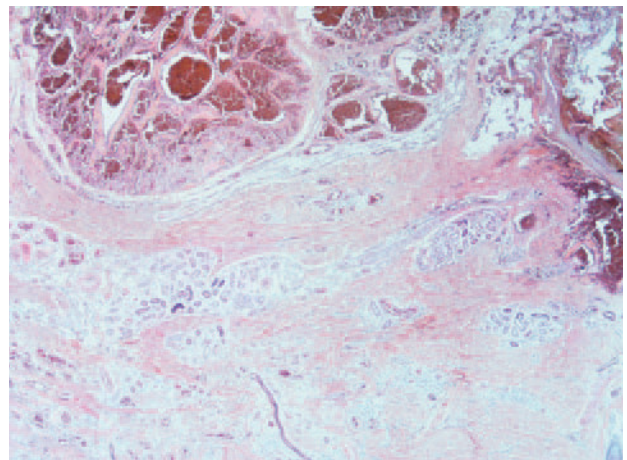


Fig. 5.—Caso 1. Detalle en el que se aprecian vasos trombosados localizados entre dermis y subcutis, con signos de revascularización. (Hematoxilina-eosina,  $\times 200$ .)

Aunque la serie De Dulanto et al<sup>4</sup> indicaría un predominio del sexo femenino, una serie más amplia<sup>5</sup> y la incidencia acumulada tras la revisión bibliográfica<sup>1,3-13</sup> demuestran que no hay diferencias entre sexos. La mayoría de MVH son congénitas, aunque también

pueden aparecer en los primeros años de vida<sup>1,3</sup>. De forma excepcional se manifiestan en la adolescencia<sup>3</sup> o en la vida adulta<sup>6</sup>.

Clínicamente, son lesiones unilaterales<sup>1</sup>, que en más del 80 % de los casos se distribuyen por extremidades inferiores<sup>5</sup>. Suelen manifestarse como una placa única de 0,4 a 7 cm de diámetro<sup>7</sup>, con frecuencia acompañada de lesiones satélites de menor tamaño<sup>4,8</sup>, pero en ocasiones presentan múltiples placas agrupadas en una disposición lineal<sup>9,12</sup>. En un primer momento, presentan un aspecto aplanado azulado o rojizo<sup>14</sup>, aunque también pueden adoptar la apariencia de un hemangioma infantil<sup>8</sup>. Con el tiempo crecen y se tornan verrugosas<sup>1,3,14</sup>. Esta transición quizá se debe a la sobreinfección y, sobre todo, a los traumatismos, incluyendo el rascado<sup>1,3</sup>, ya que suelen resultar pruriginosas<sup>8</sup>. Por estas mismas razones son frecuentes los episodios de sangrado. En ocasiones, los pacientes se quejan de dolor.

Mención aparte merece el caso de Cruces y De la Torre<sup>15</sup>, que presentaba múltiples lesiones distribuidas por toda la superficie corporal. Para algunos autores, los casos descritos por Kohda y Narisawa<sup>16</sup> bajo el nombre fibroangioma verrugoso digital, representan una variante de MVH que se caracterizaría por su localización en los dedos de las manos y la presencia de fibras de colágeno engrosadas que acompañan a los cambios histopatológicos típicos de las MVH<sup>9</sup>. Sin embargo, Sangüeza y Requena<sup>14</sup> consideran el fibroangioma verrugoso digital una entidad aparte.

Histopatológicamente, se caracterizan por un grado variable de hiperqueratosis, papilomatosis y acantosis<sup>3,14</sup>. La dermis papilar está ocupada por luces vasculares que a veces se ven rodeadas de cordones de epidermis y que da el aspecto de un quiste epidérmico que contiene hematíes, lo que se ha denominado *quistes vasculares*. Es habitual los vasos sanguíneos se extiendan, de forma lateral, más allá de los cambios epidérmicos<sup>3</sup>. En ocasiones existe un infiltrado inflamatorio asociado, y también depósitos de hemosiderina. De forma característica, las alteraciones vasculares se extienden a dermis reticular y, en ocasiones, a subcutis<sup>3,10</sup>. Estos cambios, algunas veces están en continuidad con las alteraciones superficiales, mientras que otras están separados de las mismas.

Debido al aspecto verrugoso, clínicamente pueden confundirse con verrugas vulgares<sup>3</sup>, queratosis seborreicas e incluso melanomas<sup>4</sup>. Sin embargo, el diagnóstico diferencial clínico-patológico debe establecerse principalmente con los angioqueratomas, que son telangiectasias de vasos de la dermis papilar, sin afectación profunda<sup>2</sup>. Además, suelen aparecer a una edad más avanzada y ser de menor tamaño<sup>8</sup>. También deben distinguirse de los linfangiomas circunscritos con los que comparte la afectación superficial y profunda, y la reacción epidérmica histopatológica, aunque en este caso los vasos alterados sean los linfáticos<sup>14</sup>. Además, el aspecto clínico con vesículas agrupadas en *hue-*

*vo de rana*, es claramente distinto del aspecto de las MVH<sup>14</sup>. Aunque se ha descrito una variante hiperqueratósica de hamartoma angiomatoso ecrino<sup>17</sup>, su distinción suele ser sencilla, ya que en éste los cambios epidérmicos, incluyendo las dilataciones vasculares no suelen ser tan llamativas como en las MVH. Además, la presencia de gran número de glándulas ecrinas más allá de lo esperable para la zona también orientará hacia el diagnóstico correcto.

Las MVH pueden representar la alteración vascular cutánea en algunos casos de síndrome de Cobb<sup>18</sup>, o de síndrome de Kippel-Trenaunay<sup>5</sup>.

El tratamiento de las MVH es quirúrgico. La exéresis debe realizarse con un margen amplio y en profundidad, pues las recidivas son frecuentes, de hasta el 30 %<sup>1,6</sup>. Otras técnicas como la crioterapia<sup>1,7</sup>, el láser<sup>1,18</sup>, la electrocoagulación<sup>9</sup> o la corticoterapia<sup>1</sup> se acompañan inexorablemente de recidiva de la lesión, al no incidir en el componente profundo de las MVH<sup>5</sup>.

## BIBLIOGRAFÍA

1. Mankani MH, Dufresne CR. Verrucous malformations: Their presentation and management. *Ann Plast Surg*. 2000; 45:31-6.
2. Requena L, Sangüeza OP. Cutaneous vascular anomalies. Part I Hamartomas, malformations, and dilation of pre-existing vessels. *J Am Acad Dermatol*. 1997;37:523-49.
3. Imperial R, Helwig EB. Verrucous hemangioma. A clinicopathologic study of 21 cases. *Arch Dermatol*. 1967;96: 247-53.
4. de Dulanto F, Armijo M, Camacho F, Naramjo R. Angioqueratomas negros solitarios y hemangiomas verrugosos. Problemas y trascendencia del diagnóstico diferencial con los melanomas malignos. Tratamiento. *Actas Dermosifiliogr*. 1975;66:367-86.
5. Yang CH, Ohara K. Successful surgical treatment of verrucous hemangioma: A combined approach. *Dermatol Surg*. 2002;28:913-9.
6. Puig L, Llistosella E, Moreno A, De Moragas JM. Verrucous hemangioma. *J Dermatol Surg Oncol*. 1987;13:1089-92.
7. Calduch L, Ortega C, Navarro V, Martínez E, Molina I, Jordá E. Verrucous hemangioma: Report of two cases and review of the literature. *Pediatr Dermatol*. 2000;17:213-7.
8. Rossi A, Bozzi M, Barra E. Verrucous hemangioma and angiokeratoma circumscriptum: clinical and histologic differential characteristics. *J Dermatol Surg Oncol*. 1989;15: 88-91.
9. Wentscher U, Happle R. Linear verrucous hemangioma. *J Am Acad Dermatol*. 2000;42:516-8.
10. Wong DS, Hunt SJ, Inserra DW, Abell E. Unilateral keratotic vascular lesion on the leg. *Arch Dermatol*. 1996;132: 703-8.
11. Wang G, Li C, Gao T. Verrucous hemangioma. *Int J Dermatol*. 2004;43:745-6.
12. Hayashi H, Shimizu T, Nakamura H, Shimizu H. Linear verrucous haemangioma on the abdomen. *Acta Derm Venereol*. 2004;84:79-80.

13. Kawaguchi H, Kawaguchi T, Ishii N, Nakajima H, Ichiyama S. Verrucosus Hemangioma. *Acta Derm Venereol*. 1997;77:405-6.
14. Sangüeza OP, Requena L. *Pathology of vascular skin lesions*. Totowa: Humana Press; 2003.
15. Cruces MJ, De la Torre C. Multiple eruptive verrucous hemangiomas: A variant of multiple hemangiomas. *Dermatologica* 1985;171:106-11.
16. Kohda H, Narisawa Y. Digital verrucous fibroangioma: A new variant of verrucous hemangioma. *Acta Derm Venereol (Stockh)*. 1992;72:303-4.
17. Tsuji T, Sawada H. Eccrine angiomatous hamartoma with verrucous features. *Br J Dermatol*. 1999;141:154-79.
18. Clinton TS, Cooke LM, Graham BS. Cobb syndrome associated with a verrucous (angiokeratomalike) vascular malformation. *Cutis*. 2003;71:283-7.