

### Epidermodisplasia verruciforme

Virginia P. Sánchez-García<sup>a</sup>, Andrés Sanz<sup>b</sup>, Carmen Eloy<sup>b</sup>, Ángel Vera<sup>a</sup>, Trinidad Martín<sup>a</sup> y Francisco Sánchez-Fajardo<sup>a</sup>

<sup>a</sup>Servicio de Dermatología. Complejo Hospitalario Carlos Haya. Málaga. España.

<sup>b</sup>Servicio de Anatomía Patológica. Complejo Hospitalario Carlos Haya. Málaga. España.

**Resumen.**—Mujer latinoamericana de 50 años que acudió a la consulta por lesiones pruriginosas de reciente aparición en los brazos y muslos. En la exploración observamos múltiples pápulas planas en las extremidades, así como máculas hipopigmentadas en el tronco que, según refería la paciente, comenzaron a aparecer en la infancia. Se realizó el estudio histológico de ambos tipos de lesiones en el que se apreciaron en las capas altas de la epidermis unos queratinocitos aumentados de tamaño con citoplasma de color azul pálido. Se han descrito más de 20 tipos de virus del papiloma humano (VPH) asociados a epidermodisplasia verruciforme (EV) (VPH-EV). Aunque antes se pensaba que estos eran específicos de la EV, gracias a nuevas técnicas de biología molecular, se han aislado secuencias de VPH-EV en enfermedades cutáneas con hiperproliferación epidérmica tanto benignas como malignas en población inmunocompetente.

**Palabras clave:** epidermodisplasia verruciforme, virus del papiloma humano, VPH-5, VPH-8.

### EPIDERMODYSPLASIA VERRUCIFORMIS

**Abstract.**—We present the case of a 50-year-old Latin American woman who consulted her physician because of recent pruritic lesions on her arms and thighs. During the examination, we observed multiple flat papules on the limbs, as well as hypopigmented macules on the trunk which, according to the patient, began to appear during childhood. A histological study was performed on both types of lesions, and showed some enlarged keratinocytes with light blue cytoplasm in the upper layers of the epidermis.

More than 20 types of HPV associated with EV (HPV-EV) have been described. Although it was previously thought that these were specific to EV, new molecular biology techniques have made it possible to isolate HPV-EV sequences in skin diseases, both benign and malignant, with epidermal hyperproliferation in the immunocompetent population.

**Key words:** epidermodysplasia verruciformis, human papillomavirus, HPV-5, HPV-8.

### INTRODUCCIÓN

La epidermodisplasia verruciforme (EV), descrita por primera vez en 1922 por Lewandowski y Lutz, es una enfermedad genética poco frecuente. Se caracteriza por el desarrollo de verrugas planas y lesiones similares a pitiriasis versicolor asociadas a la infección por ciertos tipos de virus del papiloma humano (VPH). Estas lesiones se desarrollan desde la infancia y pueden experimentar una transformación maligna en aproximadamente el 50 % de los casos durante la edad adulta<sup>1,2</sup>. Se piensa que la EV se debe a defectos de la inmunidad celular que producen una incapacidad para reconocer y rechazar los queratinocitos presentadores de antígenos de los VPH-EV<sup>3,4</sup>. En pacientes inmunodeprimidos se han publicado recientemente erupciones semejantes a la de la EV debidas a la infección por VPH<sup>5-7</sup>. Las características de las lesiones cutáneas, así como los tipos de VPH implicados son similares a los de la EV

clásica. Las lesiones suelen remitir cuando se consigue restablecer la inmunidad.

### DESCRIPCIÓN DEL CASO

Mujer latinoamericana de 50 años de edad que acudió a la consulta por presentar múltiples lesiones cutáneas en todo el cuerpo desde hacía más de 30 años. El motivo principal de su visita eran algunas lesiones de reciente aparición en antebrazos y muslos que le producían un prurito intenso. No presentaba antecedentes familiares de interés y, como antecedentes patológicos, refería un cáncer de mama intervenido hacía 5 años. Por otro lado, la paciente refería que algunas de las lesiones cutáneas antiguas que presentaba habían sido biopsiadas en su país hacía unos años e informadas de verrugas planas.

En la exploración cutánea se objetivaron múltiples verrugas planas de distribución generalizada, algunas de ellas con fenómeno de Koebner, que predominaban en el dorso de las manos y los antebrazos (fig. 1), así como en las rodillas. También se apreciaban algunas pápulas de aspecto liquenoide en antebrazos y muslos, que eran las que producían prurito a la paciente. Además, presentaba múltiples máculas hipopigmentadas con refuerzo periférico hiperpigmenta-

#### Correspondencia:

Virginia Pilar Sánchez-García. Servicio de Dermatología. Hospital Civil. Pl. Hospital Civil, s/n. 29009 Málaga. España. virginiaapsg@hotmail.com

Recibido el 16 de marzo de 2005.

Aceptado el 30 de agosto de 2005.

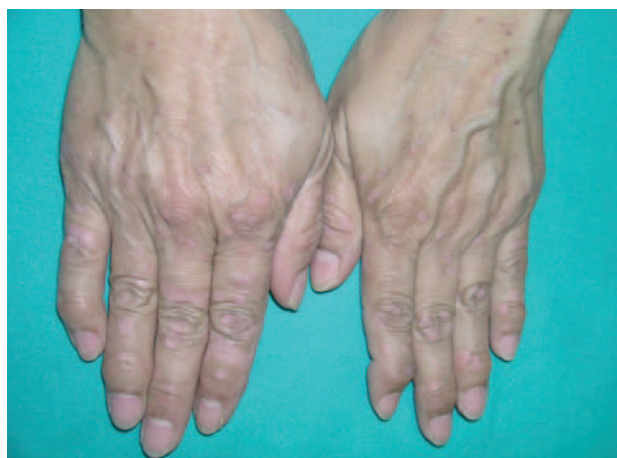

Fig. 1.—Múltiples verrugas planas en el dorso de las manos.

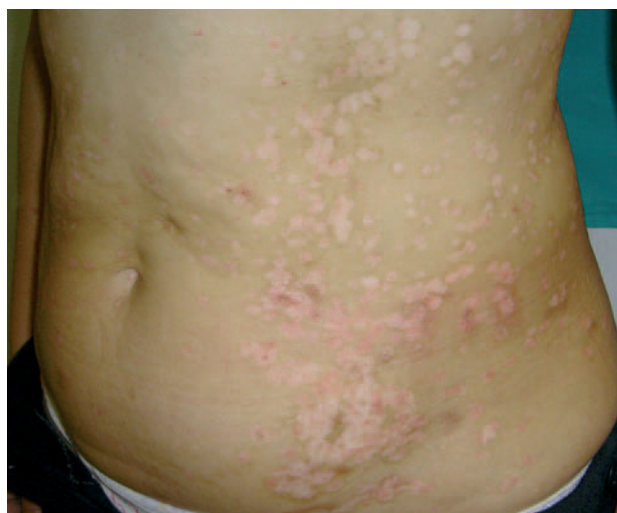

Fig. 2.—Máculas hipopigmentadas con refuerzo periférico hiperpigmentado ligeramente descamativas y confluyentes en el tronco.

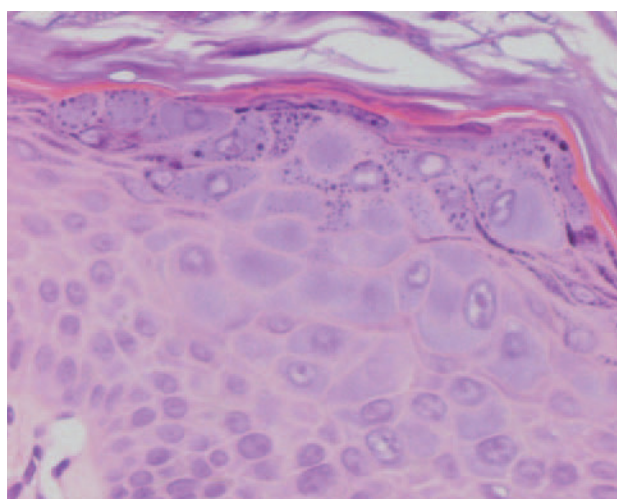


Fig. 3.—Presencia de queratinocitos de citoplasma amplio y coloración azulada en capas altas del estrato espinoso y capa granulosa. (Hematoxilina-eosina, x400.)

do ligeramente descamativas y confluyentes en el tronco (fig. 2).

En el estudio histológico de las lesiones del tronco, así como de las similares a liquen plano, se apreciaron, tanto a nivel alto del estrato espinoso como en la capa granulosa, queratinocitos aumentados de tamaño con citoplasma de color azul pálido (fig. 3). En la biopsia correspondiente a una de las lesiones liquenoides se observaba un discreto infiltrado inflamatorio linfocitario perivascular superficial, sin disponerse en ningún campo con características de tipo liquenoide. Con estos datos y apoyados con la clínica se diagnosticó EV. Se realizó una identificación de VPH por medio de técnica de amplificación por reacción en cadena de la polimerasa y secuenciación automática posterior en la que se detectó la presencia de VPH tipo 14d en las lesiones biopsiadas.

## COMENTARIO

La EV es una rara enfermedad genética con herencia autosómica recesiva, aunque se han descrito algunos casos con herencia ligada a X y con herencia autosómica dominante<sup>8</sup>. Recientemente se han relacionado mutaciones en dos genes adyacentes localizados en el cromosoma 17q25 (*EVER1*, *EVER2*) y un gen en el cromosoma 2p<sup>9</sup>. Se ha sugerido que la base etiopatogénica de esta enfermedad es un defecto en la inmunidad celular que produciría incapacidad para reconocer y rechazar los queratinocitos presentadores de antígenos de VPH asociados a EV (VPH-EV) desarrollando, por tanto, lesiones cutáneas consecuencia de la infección por estos virus. Por otro lado, la EV se ha asociado a una posible alteración de los perfiles de citocinas, concretamente a una disminución de la IL-10<sup>10</sup>. Se han descrito más de 20 tipos de VPH-EV, de los cuales, los más frecuentes son el 5, 8, 14d y 25. De todos, los más oncogénicos son el 5 y el 8.

Hasta un 50 % de los pacientes con EV desarrolla carcinomas escamosos en la edad adulta, y la mayoría de éstos aparecen en zonas fotoexpuestas. Las lesiones malignas no sólo se asocian a ciertos tipos de VPH sino también, en gran medida, al efecto de cocarcinógenos como la luz ultravioleta o la radiación gamma. Las lesiones precancerosas y malignas aparecen principalmente en la piel fotoexpuesta y, además, el tratamiento con rayos X tiene un efecto deletéreo en la progresión del tumor, con formación de metástasis, las cuales son poco frecuentes en el curso normal de la enfermedad<sup>11</sup>.

Las verrugas planas de la EV suelen ser resistentes a tratamientos clásicos, como la electrocirugía, la crioterapia o preparaciones tópicas. No parece que la cimetidina por vía oral sea efectiva<sup>12</sup>. Recientemente se ha descrito la eficacia de acitretino e interferón alfa, solos o en combinación, en la reducción del número de lesiones y posiblemente también del riesgo de desarro-

llar carcinomas escamosos<sup>13</sup>. Sin embargo, las lesiones suelen recurrir cuando se detiene el tratamiento. En nuestro caso, la paciente sólo solicitaba tratamiento para el prurito que ciertas lesiones nuevas le producían y, a pesar de su edad, aún no había desarrollado ningún carcinoma cutáneo escamoso. Por otro lado, en el estudio molecular realizado, sólo se detectó la presencia del VPH tipo 14d, el cual se considera raramente oncogénico. Debido a todo esto se decidió aplicar un tratamiento conservador con revisiones periódicas frecuentes y un futuro replanteamiento en caso de que aparezcan lesiones cutáneas neoplásicas. Es también muy importante el diagnóstico temprano de la EV para realizar una correcta prevención del cáncer cutáneo con medidas de fotoprotección extrema y un estrecho seguimiento del paciente.

### BIBLIOGRAFÍA

1. Majewski S, Jablonska S. Epidermodysplasia verruciformis as a model of human papillomavirus-induced genetic cancer of the skin. *Arch Dermatol*. 1995;131:1312-8.
2. Majewski S, Jablonska S. Human papillomavirus-associated tumors of the skin and mucosa. *J Am Acad Dermatol*. 1997;36:659-85.
3. Jablonska S, Majewski S. Epidermodysplasia verruciformis: immunological and clinical aspects. *Curr Top Microbiol Immunol*. 1994;186:157-75.
4. Majewski S, Skopinska-Rosewska E, Jablonska S, Wasik M, Misiewicz J, Orth G. Partial defects of cell-mediated immunity in patients with epidermodysplasia verruciformis. *J Am Acad Dermatol*. 1986;15:966-73.
5. Davison SC, Francis N, McLean K, Bunker CB. Epidermodysplasia verruciformis-like eruption associated with HIV infection. *Clin Exp Dermatol*. 2004;29:311-24.
6. Tobin E, Rohwedder A, Holland SM, Phillips B, Carlson JA. Recurrent «sterile» verrucous cyst abscesses and epidermodysplasia verruciformis-like eruption associated with idiopathic CD4 lymphopenia. *Br J Dermatol*. 2003;149:627-33.
7. Barzegar C, Paul C, Saiag P. Epidermodysplasia verruciformis-like eruption complicating human immunodeficiency virus infection. *Br J Dermatol*. 1998;139:122-7.
8. Androphy EJ, Dvoretzky I, Lowy DR. X-linked inheritance of epidermodysplasia verruciformis: genetic and virologic studies of a kindred. *Arch Dermatol*. 1985;121:864-8.
9. Ramoz N, Taieb A, Rueda LA. Evidence for a nonallelic heterogeneity of epidermodysplasia verruciformis with two susceptibility loci mapped to chromosome regions 2p21-p24 and 17q25. *J Invest Dermatol*. 2000;114:1148-53.
10. De Oliveira WR, Rady PL, Grady J, et al. Polymorphisms of the interleukin 10 gene promoter in patients from Brazil with epidermodysplasia verruciformis. *J Am Acad Dermatol*. 2003;49:639-43.
11. Jablonska S, Majewski S. Epidermodysplasia Verruciformis: what's new? *J Eur Acad Derm Venereol*. 2003;17: 381-2.
12. De Oliveira WR, Neto CF, Rivitti EA. The lack of a clinical effect of cimetidine in the treatment of epidermodysplasia verruciformis. *JEADV*. 2004;50:e14.
13. Anadolu R, Oskay T, Erdem C, Boyvat A, Terzi E, Gürgey E. Treatment of epidermodysplasia verruciformis with a combination of acitretin and interferon alfa-2a. *J Am Acad Dermatol*. 2001;45:296-9.