

Cutis laxa adquirida localizada asociada a traquioniquia

Miriam Corral^a, Raúl de Lucas^a, Dulce Arranz^a, Rita M. Regoja^b, María A. Martín^a, Cristina Rubio^a y Rosa Díaz^a

^aServicio de Dermatología. Hospital Universitario La Paz. Madrid. España.

^bServicio de Anatomía Patológica. Hospital Universitario La Paz. Madrid. España.

Resumen.—La *cutis laxa* adquirida es una rara enfermedad de causa desconocida que afecta al metabolismo de la elastina. Clínicamente se caracteriza por piel redundante e hiperelasticidad, y el estudio histológico muestra reducción o ausencia de fibras elásticas en la dermis. Presentamos un caso de *cutis laxa* adquirida localizada asociado con traquioniquia.

Palabras clave: *cutis laxa* adquirida localizada, traquioniquia.

LOCALIZED ACQUIRED CUTIS LAXA ASSOCIATED WITH TRACHYONYCHIA

Abstract.—Acquired cutis laxa is a rare disease of unknown cause, which affects elastin metabolism. Clinically, it is characterized by redundant skin and hyperelasticity, while the histological study shows a reduction in or absence of elastic fibers in the dermis. We present a case of localized acquired cutis laxa associated with trachyonychia.

Key words: localized acquired cutis laxa, trachyonychia.

INTRODUCCIÓN

La *cutis laxa* adquirida es una consecuencia infrecuente de procesos como urticaria-angioedema, lupus eritematoso sistémico, sarcoidosis, sífilis, disminución del complemento, mieloma múltiple o procesos febriles. Se caracteriza por hiperlaxitud cutánea, con o sin afectación de órganos internos, y puede iniciarse a cualquier edad. La histología típica consiste en una marcada reducción de las fibras elásticas.

DESCRIPCIÓN DEL CASO

Una niña de 9 años de edad fue remitida por el dermatólogo de zona para valorar lesiones ungueales de 2 años de evolución. En la exploración se apreciaban estriaciones longitudinales en las veinte uñas (fig. 1) que fueron diagnosticadas de traquioniquia. También se observó flacidez e hiperlaxitud localizada exclusivamente en la piel de la pared abdominal (fig. 2). La paciente no había tenido ningún proceso inflamatorio en esta zona ni había padecido episodio febril de marcada importancia. Tampoco había precisado tratamiento alguno por ninguna otra enfermedad. Se realizó estudio analítico de hormonas tiroideas, metabolismo férrico, anticuerpos antinucleares (ANA), inmunoglobulinas y complemento y también se efectuó una biopsia cutánea para estudio histoló-

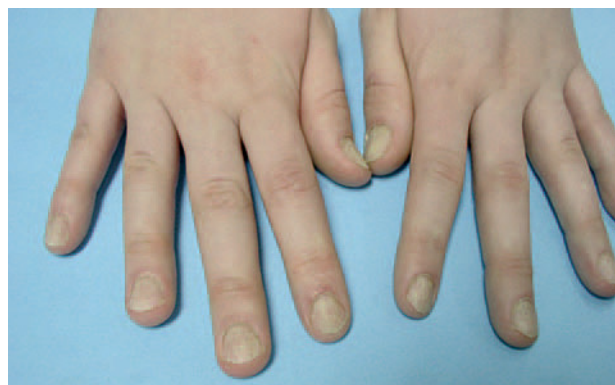

Fig. 1.—Traquioniquia con estriaciones longitudinales.

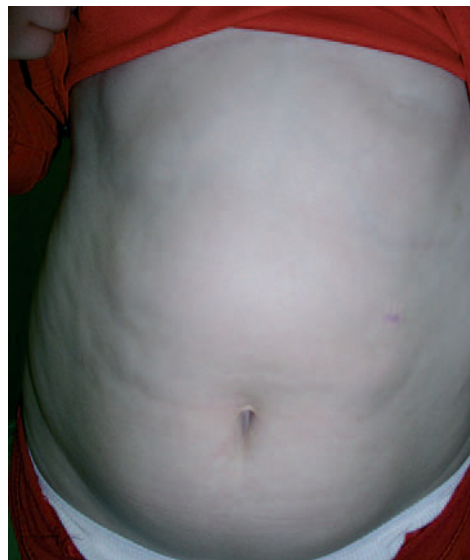

Fig. 2.—Flacidez cutánea.

Correspondencia:

Miriam Corral. Servicio de Dermatología.
Hospital Universitario La Paz.
Villa de Marín, 40, 2.º A. 28029 Madrid. España.
miocalle@hotmail.com

Recibido el 6 de abril de 2004.

Aceptado el 22 de marzo de 2005.

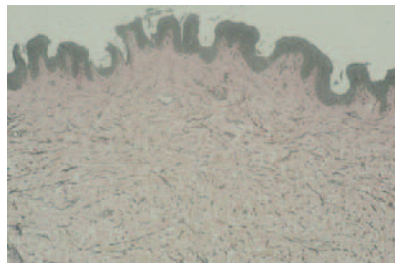


Fig. 3.—Reducción de fibras elásticas. (Van Gieson, $\times 10$.)

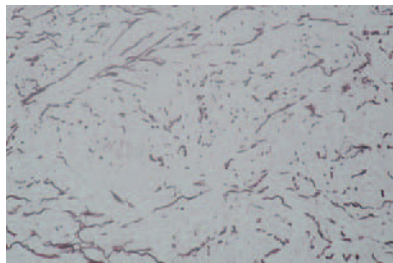


Fig. 4.—Fragmentación y diámetro variable. (Orceína, $\times 20$.)

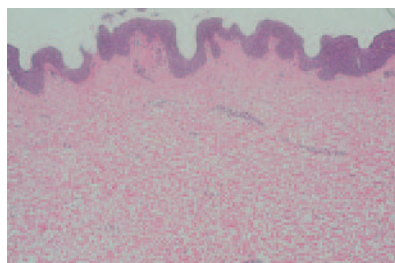


Fig. 5.—Fibras de colágeno, sin cambios. (Hematoxilina-eosina, $\times 10$.)

gico con la intención de descartar procesos que cursan con hiperelasticidad cutánea, fundamentalmente *cutis laxa* y las formas de menor expresividad del síndrome de Ehlers-Danlos (tipos II y V). La analítica fue estrictamente normal y en la biopsia se apreció una reducción de las fibras elásticas (fig. 3), con fragmentación de las mismas y gran variación en su diámetro (fig. 4), no se observaron cambios en las fibras de colágeno (fig. 5). Con estos hallazgos el diagnóstico fue de *cutis laxa* adquirida localizada y traquioniquia. Intentando establecer una etiología, inicialmente nos planteamos la posibilidad de un proceso inflamatorio larvado o cuadros febriles recurrentes, pero finalmente, y ante la ausencia total de datos en la minuciosa anamnesis realizada a la madre, optamos por incluir a la paciente dentro del grupo de *cutis laxa* idiopáticos.

Actualmente la flacidez cutánea de la pared abdominal de la paciente permanece estable, en tratamiento con emolientes y con la recomendación de realizar ejercicios aeróbicos, en función de la añadida hipotonía de los músculos de la pared abdominal. Las estriaciones longitudinales de las uñas han desaparecido espontáneamente, observándose, en este momento, únicamente algunas depresiones puntiformes (fig. 6).

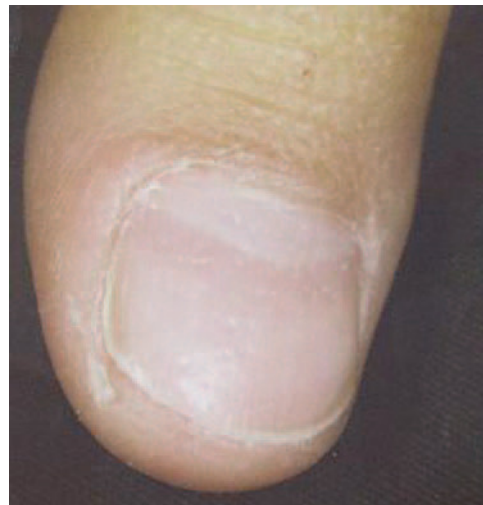

Fig. 6.—Pits ungueales.

COMENTARIO

La existencia de hiperelasticidad cutánea aislada en un niño nos plantea la posibilidad de una importante pérdida de peso, fundamentalmente en niños previamente obesos. Sin embargo, ante el hallazgo histológico de una marcada reducción de las fibras elásticas con colágeno mantenido, debemos sospechar una de las formas de *cutis laxa*. La *cutis laxa* se subdivide en dos grupos: congénita o adquirida. La forma congénita tiene dos tipos de herencia: autosómica recesiva¹, con un fenotipo característico, importante afectación sistémica y corta esperanza de vida y autosómica dominante², que puede manifestarse durante los primeros 2 años de vida, con una mayor repercusión sistémica, en forma de enfisema pulmonar o en cualquier momento de la vida adulta, siendo esta la de mejor pronóstico.

La presentación de *cutis laxa* adquirida se debe, fundamentalmente, a procesos cutáneos inflamatorios como lupus eritematoso sistémico, eritema multiforme, sífilis o artritis reumatoide³, aunque también se puede presentar en el contexto del mieloma múltiple⁴ o del déficit de complemento. También pueden presentarla los hijos de madres que tomaron durante el embarazo penicilamina⁵. Estas infrecuentes asociaciones con reacciones a fármacos han lanzado la hipótesis de un mecanismo patogénico inmunológico. Otros múltiples estudios orientan hacia un defecto en el metabolismo de la elastina en estos pacientes; así, en un paciente se apreció un marcado aumento de la actividad de la proteasa que degrada la topoclastina⁶, mientras que en otros casos la producción de la elastina por los fibroblastos está reducida^{7,8}. A pesar de estos estudios, los mecanismos etiopatogénicos aún son desconocidos.

La traquioniquia consiste en estriaciones longitudinales en una o varias uñas, que dan un aspecto

en papel de lija, aunque con menor frecuencia las uñas presentan un aspecto lustroso con hoyuelos. Estas lesiones pueden aparecer de forma aislada o en el contexto de un liquen plano, psoriasis, dermatitis atópica e ictiosis, entre otros⁹. La traquioniquia es una manifestación más frecuente en niños, en los que suele ser idiopática y de resolución espontánea.

El caso que nosotros presentamos se encuadra, por la edad, por las manifestaciones clínicas y por la histología, en una *cutis laxa* adquirida, de etiología desconocida, con la característica de presentarse de forma localizada, y con la asociación de traquioniquia. Desconocemos la posible relación causal entre ambos procesos.

BIBLIOGRAFÍA

1. Andiran N, Sarikayalar F, Saraclar M, Caglar M. Autosomal recessive form of congenital cutis laxa: more than the clinical appearance. *Pediatr Dermatol.* 2002;19:412-4.
2. Sarkar R, Kaur C, Kanward AJ, Basu S. Cutis laxa in seven members of a north – Indian family. *Pediatr Dermatol.* 2002;19:229-31.
3. Rongioletti F, Cutolo M, Bondavalli P, Rebora A. Acral localized acquired cutis laxa associated with rheumatoid arthritis. *J Am Acad Dermatol.* 2002;46:128-30.
4. Gupta A, Helm TN. Acquired cutis laxa associated with multiple myeloma. *Cutis.* 2002;69:114-8.
5. Harpey J-P, Jaudon MC, Clavel JP, Galli A, Darbois Y. Cutis laxa and low serum zinc after antenatal exposure to penicillamine. *Lancet.* 1983;2(8354):858-9.
6. Anderson LL, Oikarinen AI, Ryhanen L. Characterization and partial purification of a neutral protease from the serum of a patient with autosomal recessive pulmonary emphysema and cutis laxa. *J Lab Clin Med.* 1985;105:537-46.
7. Hashimoto K, Kanzaki T. Cutis laxa: ultrastructural and biochemical studies. *Arch Dermatol.* 1975; 111:861-73.
8. Sphel GC, Byers PH, Holbrook KA. Heterogeneity of elastin expression in cutis laxa fibroblast strains. *J Invest Dermatol.* 1989;93:147-53.
9. Scheinfeld NS. Trachyonychia: a case report and review of manifestations, associations, and treatments. *Cutis.* 2003; 71:299-302.