

Porokeratosis actínica superficial diseminada asociada a linfedema crónico primario

M.^a Teresa Bordel^a, Gerardo Martínez^b y Alberto Miranda^a

^aServicio de Dermatología. Hospital Clínico Universitario. Facultad de Medicina. Valladolid. España.

^bServicio de Anatomía Patológica. Hospital Clínico Universitario. Facultad de Medicina. Valladolid. España.

Resumen.—Presentamos el caso de una paciente con antecedentes de linfedema crónico primario desde su juventud, que desarrolló posteriormente lesiones clínicamente compatibles con porokeratosis actínica superficial diseminada principalmente en extremidades inferiores. Tras muchos años de evolución, la paciente consultó por presentar lesiones hipertróficas y elefantíacas localizadas exclusivamente sobre las lesiones previas de porokeratosis. Después de un exhaustivo seguimiento no se han detectado signos de degeneración maligna de estas lesiones a pesar del riesgo de malignización sobreañadido al padecer un linfedema crónico.

Esta infrecuente asociación, hasta ahora no descrita, de linfedema crónico con porokeratosis actínica superficial diseminada, cursa con unas manifestaciones clínicas especiales.

Palabras clave: linfedema crónico primario, porokeratosis actínica superficial diseminada, laminilla corneida.

DISSEMINATED SUPERFICIAL ACTINIC POROKERATOSIS ASSOCIATED WITH PRIMARY CHRONIC LYMPHEDEMA

Abstract.—We present the case of a female patient with a history of primary chronic lymphedema since youth, who later developed lesions clinically compatible with disseminated superficial actinic porokeratosis, mainly on the lower limbs. After many years of evolution, the patient consulted her physician because of hypertrophic elephantiasic lesions localized exclusively over the prior porokeratosis lesions. After exhaustive follow up, no signs of malignant degeneration of these lesions were detected, despite the additional risk of malignization because of the chronic lymphedema.

This infrequent association of chronic lymphedema with disseminated superficial actinic porokeratosis, which had not previously been described, presents with some special clinical manifestations.

Key words: primary chronic lymphedema, disseminated superficial actinic porokeratosis, cornoid lamella.

INTRODUCCIÓN

La porokeratosis, descrita por Mibelli en 1893¹, es una enfermedad específica de la queratinización, con diferentes formas de presentación clínica entre las que se encuentra la porokeratosis actínica superficial diseminada (PASD). Su etiología aún es desconocida, a pesar de que en ciertas formas se ha demostrado un carácter autosómico dominante. Los últimos estudios sugieren que esta alteración en la queratinización se debe a una apoptosis prematura de los queratinocitos². Actualmente se considera que las diversas formas clínicas de porokeratosis, caracterizadas histopatológicamente por la llamada laminilla corneida, pueden tratarse de diferentes expresiones fenotípicas de una misma alteración genética, debido a la coexistencia de dos diferentes tipos de porokeratosis en el mismo paciente o en varios miembros de una familia³.

El linfedema es la aparición de un edema crónico e indoloro en las extremidades secundario al drenaje inadecuado del líquido intersticial por los vasos linfáticos, y puede clasificarse como primario o secundario a procesos muy diversos (tabla 1).

El linfedema crónico primario adquirido afecta fundamentalmente a mujeres adolescentes (precoz), o a partir de la cuarta década de la vida (tardío)⁴. Se instaura de forma lenta e insidiosa y afecta con mayor frecuencia a los miembros inferiores con tumefacción

TABLA 1. CLASIFICACIÓN DEL LINFEDEMA

<i>Primario</i>
Congénito
Familiar (enfermedad de Milroy)
Idiopático
Precoz
Tardío
<i>Secundario</i>
Infiltración tumoral
Extirpación ganglionar
Traumatismos
Fibrosis por radiación
Infecciones (bacteriana o filaria)

Correspondencia:

M.^a Teresa Bordel.
La Brasa, 5. Moreruela de los Infanzones. 49731 Zamora. España.
maitebordel@aedv.es

Recibido el 12 de junio de 2003.

Aceptado el 13 de noviembre de 2003.

bilateral de intensidad variable, desde una fase leve con edema reversible limitado al tobillo, hasta un edema irreversible de consistencia dura y fibrosa que conlleva una hinchazón monstruosa de toda la extremidad (elefantiasis)⁵.

Presentamos un caso de linfedema primario idiopático asociado a PASD, en el que las lesiones de PASD coincidían con lesiones verrugosas debidas al linfedema.

DESCRIPCIÓN DEL CASO

Una mujer de 74 años de edad, con antecedentes personales de hipertensión arterial, padecía un linfedema crónico idiopático desde los 30 años, sin relación con traumatismo o cirugía previa y en tratamiento con diuréticos tiacídicos y nifedipino. Carecía de hábitos tóxicos y había trabajado en el campo tan sólo durante su juventud.

Consultó por presentar, junto a las manifestaciones crónicas del linfedema, lesiones en ambas piernas y brazos de unos 20 años de evolución

aproximadamente, que se habían hecho más prominentes y le ocasionaban discreto prurito coincidiendo con períodos de exacerbación durante los meses de verano.

A la exploración física se observó una piel rugosa, áspera, con edema duro, sin fóvea e irreductible en ambas extremidades inferiores (linfedema crónico en fase III) conjuntamente con numerosas pápulas hiperqueratósicas, redondeadas de pequeño tamaño (1-3 mm de diámetro), discretamente hiperpigmentadas (fig. 1). Estas lesiones papulosas habían crecido adoptando un aspecto circinado de bordes netos, queratósicos, delimitados por un pequeño surco acanalado, dejando un centro atrófico de aproximadamente 1 a 3 cm de diámetro con coloración marronácea. Algunas de estas lesiones circinadas estaban ocupadas total o parcialmente por áreas hipertróficas con perfecta delimitación de la piel sana circundante, manteniendo un borde lesional de aspecto queratósico (fig. 2). En algunas áreas, principalmente en el tercio inferior, estas lesiones hipertróficas presentaban un componente vegetante y verrugoso de aspecto tumoral, de consistencia firme y

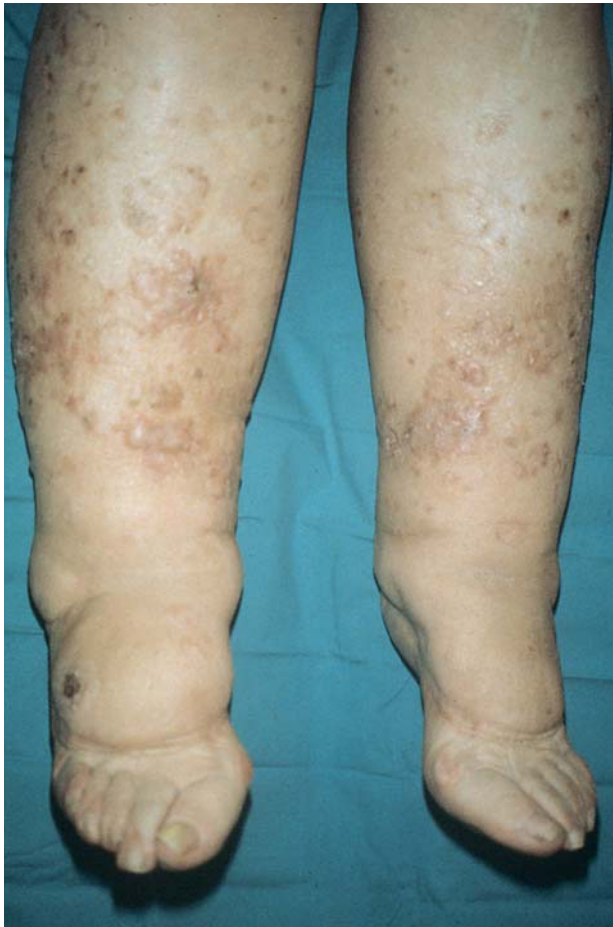

Fig. 1.—Linfedema crónico en fase III en ambas extremidades inferiores conjuntamente con múltiples pápulas hiperqueratósicas, redondeadas de pequeño tamaño discretamente hiperpigmentadas.

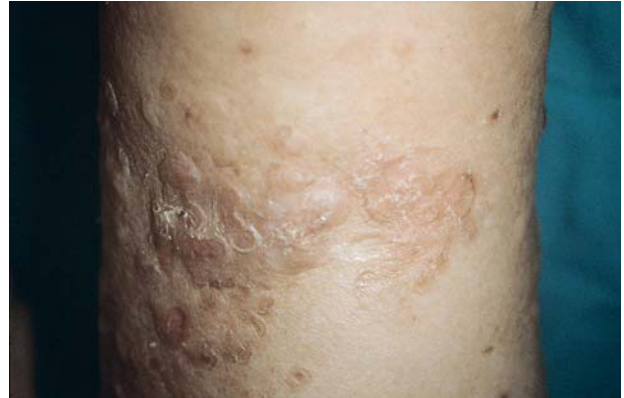

Fig. 2.—Áreas hipertróficas dentro de las lesiones circinadas que delimitan perfectamente la piel sana circundante y manteniendo en el borde lesional el aspecto típico de una poroqueratosis.

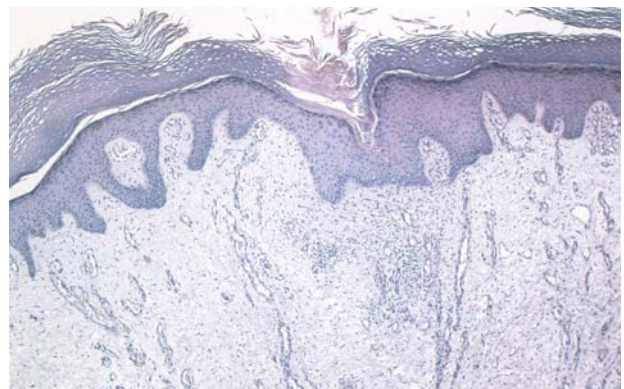


Fig. 3.—Estudio histopatológico de una lesión hipertrófica superpuesta a la poroqueratosis, apreciándose además de la laminilla corneida una notable elevación de la epidermis por un intenso edema dérmico. (Hematoxilina-eosina, 40.)

de bordes bien delimitados, que borran las lesiones hiperqueratósicas previas.

Se tomaron biopsias de las diferentes lesiones cutáneas objetivadas clínicamente. En primer lugar se realizó una biopsia de un borde de la lesión maculosa, apreciándose una delgada columna de células paraqueratósicas estrechamente apiladas que se extendía a través del estrato córneo, es decir, una laminilla cornoide, con un infiltrado inflamatorio linfocítico sublamelar. En segundo lugar, se biopsió una lesión hipertrófica bajo una lesión hiperqueratósica, apreciándose además de la laminilla cornoide y una notable elevación de la epidermis por un intenso edema dérmico (fig. 3). En tercer lugar, se biopsió una lesión verrugosa, en la que estaba también presente la laminilla cornoide, junto con atrofia epidérmica en sus proximidades y un importante daño solar. La paciente fue valorada por el servicio de cirugía vascular y tras realizar un estudio con eco-Doppler se confirmó el diagnóstico de linfedema crónico, con ausencia de alteraciones en el sistema venoso profundo y en el sistema arterial.

Se instauró tratamiento conservador para el linfedema, evitando el ortostatismo, el sobrepeso y los largos períodos de sedestación y manteniendo reposo con piernas elevadas. Se realizó tratamiento con ácido retinoico en crema al 0,05 %, lubricantes con urea al 20 % y protección solar para la poroqueratosis junto con un tratamiento antibiótico de amplio espectro. Después de 3 meses de tratamiento la paciente presentaba un aplanamiento importante de las lesiones más hipertróficas y no presentaba molestias.

DISCUSIÓN

La PASD, descrita en 1966 por Chernoski y Freeman⁶, es la forma más frecuente de poroqueratosis que comienza hacia la tercera o cuarta década de la vida. Se transmite con un patrón de herencia autosómica dominante, con penetrancia reducida en edades jóvenes y con una incidencia similar en ambos sexos⁷. Se observa con mayor frecuencia en áreas geográficas con mayor grado de exposición solar⁸, y es extremadamente rara en la raza negra⁹. Su etiología es aún desconocida; Reed y Leone en 1970¹⁰ postularon la existencia de un clon mutante de células epidérmicas que se extiende hacia la periferia originando la laminilla cornoide. Esta tendencia a desarrollar clones anómalos sería hereditaria, y como factores desencadenantes del desarrollo de las manifestaciones clínicas se encuentran la luz ultravioleta, bien sea natural¹¹, artificial¹²⁻¹⁴ o de fototerapia¹⁵ y la inmunodepresión producida por trasplante de órganos¹⁶⁻¹⁹ o por infección por el virus de la inmunodeficiencia humana (VIH)^{14,15}. La inmunodepresión grave

reduciría la inmunovigilancia²⁰, facilitando el surgimiento de clones de queratinocitos anómalos y su transformación maligna²¹. Recientemente se ha mapeado el defecto genético de PASD en el cromosoma 15q 25.1-26.1²² y se cree que es una reacción inmunológica debida a la presentación de antígenos desconocidos como se comprueba en el incremento en las células de Langerhans en el epitelio sublamelar y en íntimo contacto con el infiltrado inflamatorio linfocítico subyacente^{23,24}.

Las lesiones de PASD son persistentes y no suelen resolverse de forma espontánea, carecen de tratamiento específico; sin embargo, resulta esencial considerar su potencial premaligno²⁵. Se piensa que esta posible malignización está causada probablemente por una sobreexpresión de la proteína p53²⁶, pudiendo aparecer carcinomas espinocelulares y basocelulares o enfermedad de Bowen. Las lesiones de mayor tiempo de evolución, las de gran tamaño y las que se presentan en pacientes de edad avanzada e inmunodeprimidos parecen asociarse a un mayor riesgo de degeneración maligna²⁷.

Aunque la PASD típicamente se ha asociado con inmunosupresión y radiación solar, también se han descrito casos de asociados a cicatrices²⁴, irradiación con baño de electrones²⁸, psoriasis^{29,30} y con el tratamiento con tiazidas, fármacos potencialmente fototóxicos³¹. En nuestro caso, queremos destacar la coincidencia del desarrollo de lesiones típicas de PASD sobre un linfedema crónico primario idiopático de años de evolución, asociación no descrita hasta ahora, con la peculiaridad clínica de que todas las lesiones hipertróficas y verrugosas se desarrollaron selectivamente sobre las lesiones de poroqueratosis. Creemos que una posibilidad que explique este hecho es que en las lesiones de PASD existe un infiltrado inflamatorio con dilatación capilar y un edema dérmico, que conllevaría a una mayor filtración capilar por aumento de la presión hidrostática. Por otra parte, tampoco podemos descartar que las lesiones de PASD pudieran haber producido algún estímulo para la producción de lesiones verrugosas sobre un linfedema crónico de base.

No se ha encontrado en nuestra paciente degeneración maligna de estas lesiones, presentando hasta la actualidad una evolución favorable con el tratamiento. No obstante, la paciente está sometida a controles periódicos, dado el potencial riesgo añadido de malignización como consecuencia del linfedema crónico.

BIBLIOGRAFÍA

1. Mibelli V. Contributo allo studio delle ipercheratosi dei canali sudoriferi. *G Ital Mal Venérela Pelle* 1893;28:313-55.

2. Shen CS, Tabata K, Matsuki M, Goto T, Yokochi T, Yamanishi K. premature apoptosis of keratinocytes and the dysregulation of keratinization in porokeratosis. *Br J Dermatol* 2002;147:498-502.
3. Dover JS, Phillips TJ, Burns DA, Krafchik BR. Disseminated superficial actinic porokeratosis. (Coexistence with other porokeratotic variants). *Arch Dermatol* 1996;122: 887-9.
4. Kinmonth JB. The lymphatics: Diseases, lymphography, and surgery. Baltimore: Williams & Wilkins, 1972.
5. Dale RF. Primary limphoedema when found with distichiasis is the type defined as bilateral hyperplasia by lymphography. *J Med Genet* 1987;24:170.
6. Chernosky ME, Freeman RG. Disseminated superficial actinic porokeratosis (DSAP). *Arch Dermatol* 1967;96:611-24.
7. Anderson DE, Chernosky ME. Disseminated superficial actinic porokeratosis. Genetic aspects. *Arch Dermatol* 1969;99:408-12.
8. Chernosky ME. Disseminated superficial actinic porokeratosis (DSAP). *Int J Dermatol* 1973;12:152.
9. Filho JO. Disseminated superficial actinic porokeratosis in a black patient. *Arch Dermatol* 1986;122:852.
10. Reed RJ, Leone P. Porokeratosis: A mutant clonal keratosis of the epidermis. *Arch Dermatol* 1970;101:340-7.
11. Ibbotson SH. Disseminated superficial porokeratosis. What is the association with ultraviolet irradiation? *Clin Exp Dermatol* 1996;21:48-50.
12. Neumann RA, Knobler RM, Jurecka W, Gebhart W. Disseminated superficial porokeratosis: Experimental induction and exacerbation of skin lesions. *J Am Acad Dermatol* 1989;21:1182-8.
13. Chernosky ME, Anderson DE. Disseminated superficial actinic porokeratosis clinical studies and experimental production of lesions. *Arch Dermatol* 1969;99:401-7.
14. Fleischer AB Jr. Tanning salon porokeratosis. *J Am Acad Dermatol* 1993;29:787.
15. Hazen PG, Carney JF, Walker AE, Stewart JJ, Engstrom CW. Disseminated actinic porokeratosis: Appearance associated with photochemotherapy for psoriasis. *J Am Acad Dermatol* 1985;12:1077.
16. Macmillan AL, Roberts SOB. Porokeratosis of Mibelli after renal transplantation. *Br J Dermatol* 1974;90:45-51.
17. Ledreman JS, Sober AJ, Lederman GS. Immunosuppression: A cause of porokeratosis? *J Am Acad Dermatol* 1985;13:75.
18. Raychaudhuri SP, Smoller BR. Porokeratosis in immunosuppressed and nonimmunosuppressed patients. *Int J Dermatol* 1992;31:781.
19. Fields LL, White CR, Maziarz RT. Rapid development of disseminated superficial porokeratosis after transplant induction therapy. *Bone Marrow Transplant* 1995;15: 993-5.
20. Bencini PL, Crosti C, Sala F. Porokeratosis and immunosuppression. *Br J Dermatol* 1995;132:74.
21. Kanitakis J, Misery L, Nicolas JF. Disseminated porokeratosis in a patient with AIDS. *Br J Dermatol* 1994;131:284-9.
22. Xia K, Deng H, Xia JH, Zheng D, Zhang HL, Lu CY. A novel locus (DSAP2) for disseminated superficial actinic porokeratosis maps to chromosome 15q25.1-26.1. *Br J Dermatol* 2002;147:650-4.
23. Jurecka W, Neumann RA, Knobler RM. Porokeratosis: Immunohistochemical, light and electron microscopic evaluation. *J Am Acad Dermatol* 1991;24:96-101.
24. Nova MP, Golberg LJ, Mattison T, Halperin A. Porokeratosis arising in a burn scar. *J Am Acad Dermatol* 1991;25: 354-6.
25. Sehgal V, Jain S, Singh N. Porokeratosis. *J Dermatol* 1996; 23:517-25.
26. Puig L, Alegre M, Costa I, Matías Guiu X, Moragas JM. Overexpression of p53 in disseminated superficial actinic porokeratosis with and without malignant degeneration. *Arch Dermatol* 1995;131:353-4.
27. Sasson M, Krain A. Porokeratosis and cutaneous malignancy. *Dermatol Surg* 1996;22:339-42.
28. Halper S, Medina M. Porokeratosis in a patient treated with total body electron beam radiation. *J Am Acad Dermatol* 1990;23:754-5.
29. Miranda-Romero A, Pérez-Oliva N, Drake M, Asumendi L, González-López A, García-Muñoz M. Psoriasis sobre lesiones de poroqueratosis actínica superficial diseminada. *Actas Dermosifiliogr* 1998;89:492-4.
30. Fernández ML, Suárez MC, Hernández R, Ferrer M, Manzano R, Herranz P. Poroqueratosis actínica superficial diseminada y psoriasis. *Actas Dermosifiliogr* 1994;85:239-41.
31. Inamoto N, Watanabe T, Nakamura K. Porokeratosis of Mibelli: Benzylhydrochlorothiazide-induced new lesions accompanied by eosinophilic spongiosis. *J Am Acad Dermatol* 1984;11:357-61.