

Evaluación clínica y dermatoscópica de un epitelioma basocelular pigmentado tratado con tazaroteno

Sr. Director:

El tazaroteno es un retinoide con actividad terapéutica demostrada en la psoriasis y el acné. Su acción se ejerce a través de los receptores nucleares del ácido retinoico RAR- β y RAR- γ ^{1,2}. Algunos trabajos han demostrado que la aplicación diaria de tazaroteno al 0,1 % también es beneficiosa en el fotoenvejecimiento cutáneo facial^{3,4}. Recientemente Peris et al⁵ han presentado pruebas de un efecto antitumoral del tazaroteno frente al carcinoma basocelular (CB). Se presenta un caso de CB pigmentado tratado con tazaroteno tópico, cuyo seguimiento dermatoscópico facilitó una evaluación más precisa de la respuesta al tratamiento.

Un varón de 60 años consultó por una lesión papulonodular pigmentada de 8 mm de diámetro y 2 años de evolución situada en la espalda (fig. 1A). El examen dermatoscópico reveló la ausencia de retículo pigmentado (dato sugestivo de lesión no melanocítica) y la presencia de nidos ovoides

azul-grisáceos, telangiectasias arboriformes ramificadas, algún glóbulo azul-grisáceo disperso y una pequeña zona erosiva (fig. 2A). Todos estos hallazgos permitieron establecer el diagnóstico de CB pigmentado, de acuerdo a los criterios propuestos por Menzies et al⁶. Tras informar al paciente de las opciones terapéuticas disponibles y tras obtener su consentimiento se inició tratamiento tópico con tazaroteno en gel al 0,1 %, una vez al día. Durante las primeras semanas de tratamiento el paciente observó una moderada irritación local, que no obligó a suspender o modificar la pauta indicada. Tras un mes de tratamiento se apreció una importante reducción del tamaño y pigmentación de la lesión. Los elementos papulosos habían sido sustituidos por pequeñas costras (fig. 1B). La dermatoscopia reveló la desaparición casi completa de los nidos grandes ovoides gris-azulados (fig. 2B). A los 2 meses de tratamiento sólo persistía una mácula eritematosa de aspecto residual. En el examen dermatoscópico no se apreciaban áreas erosivas ni costras, aunque sí algún

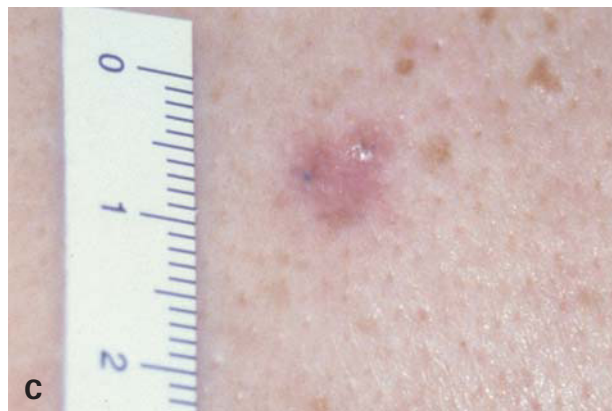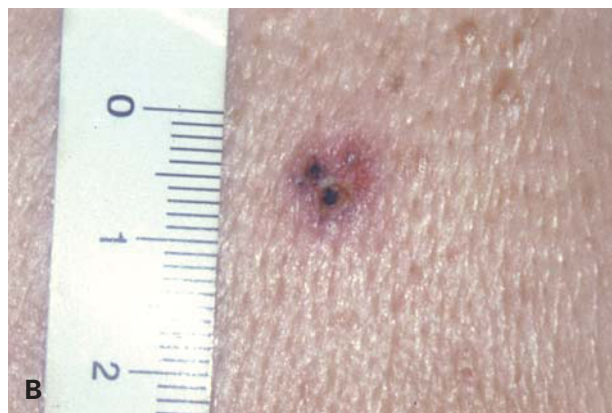
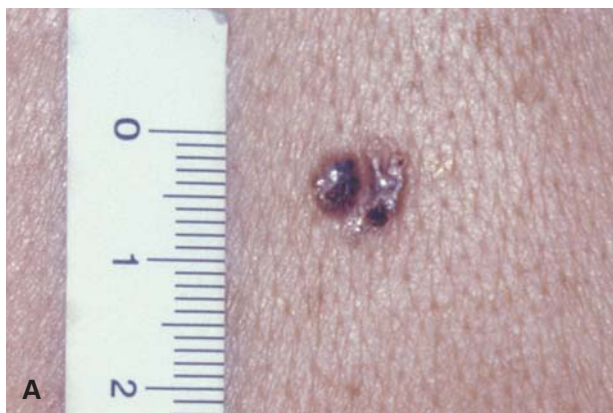


Fig. 1.—Evolución clínica. A) Aspecto previo al tratamiento. B) Reducción en el tamaño y pigmentación, con aparición de costras, al mes de tratamiento. C) Mácula eritematosa residual con algún p u n t o ligeramente pigmentado a los 5 meses de tratamiento.

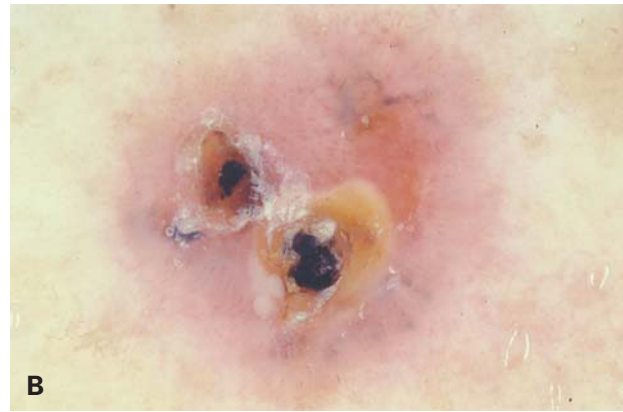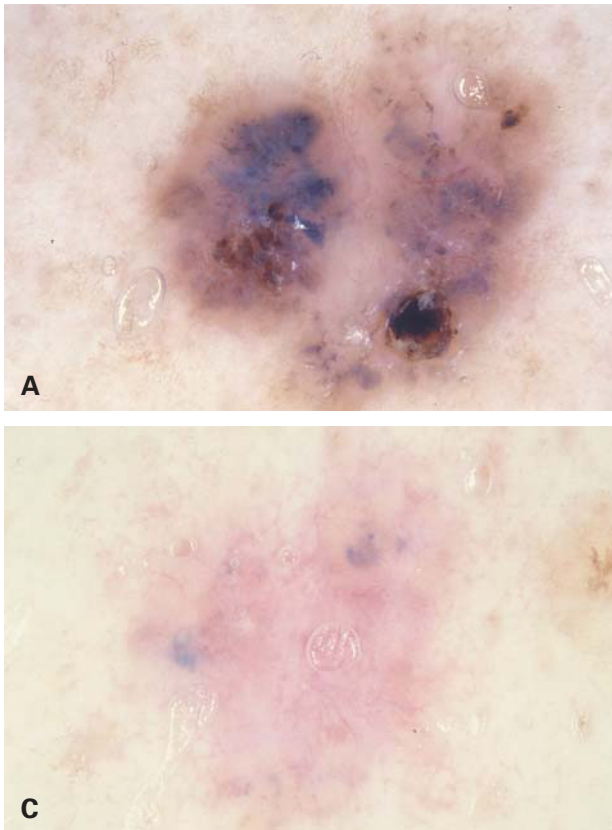


Fig. 2.—Evolución dermatoscópica. A) Aspecto inicial. B) Desaparición de los grandes nidos ovoideos azul-grisáceos y presencia de erosiones y costras al mes de tratamiento. C) Lesión residual con alguna pequeña estructura ovoide y globular azul-grisácea a los 5 meses de tratamiento, que sugiere la persistencia de algún nido tumoral.

pequeño glóbulo azul-grisáceo. A los 5 meses de tratamiento se mantenía la mácula eritematosa con algún punto ligeramente pigmentado en su interior (fig. 1C). El examen dermatoscópico mostró la persistencia de alguna estructura globular y ovoidea pequeña azul-grisácea, compatible con la presencia de algún pequeño nido tumoral residual (fig. 2C). El tratamiento fue suspendido en ese momento. Según refirió el paciente, en los últimos 3 meses había aplicado el producto de forma interrumpida, en vista de la mejoría de la lesión. El estudio histológico de la lesión residual mostró fibrosis cicatrizal y confirmó la persistencia de algún pequeño nido tumoral aislado.

El presente caso muestra que el tazaroteno al 0,1 % tiene actividad antitumoral frente al CB. Este resultado está en consonancia con lo publicado por Peris et al⁵. En su trabajo incluyeron 30 lesiones (17 nodulares y 13 superficiales), con tumores de diámetro comprendido entre 7 y 50 mm. Se aplicó tazaroteno tópico al 0,1 %, una vez al día durante 5 a 8 meses. Observaron una remisión completa en 16 casos (53 %) y parcial en 14 (47 %). En ningún tumor se apreció falta de respuesta o progresión. En nuestro caso se observó una respuesta clínica y dermatoscópica muy rápida y positiva en los primeros 2 meses de tratamiento, durante los que el paciente siguió de forma estricta la pauta recomendada. Sin embargo, no se logró la remisión completa tras

5 meses de tratamiento, lo que podría estar relacionado, al menos en parte, con el cumplimiento irregular del tratamiento en los últimos 3 meses.

Las imágenes dermatoscópicas ayudaron a establecer el diagnóstico y a confirmar tanto la rápida respuesta inicial como la persistencia final de algún pequeño nido tumoral. El presente caso ilustra la utilidad de la dermatoscopia en el seguimiento de los CB pigmentados que sean tratados de forma tópica o intralesional (p. ej., con imiquimod o con interferón- α). Tras concluir el tratamiento el examen dermatoscópico puede facilitar la elección del punto más apropiado para una biopsia en caso de que existan dudas clínicas sobre la persistencia de algún pequeño foco tumoral residual.

El mecanismo de acción del tazaroteno frente al CB aún no está establecido. El ácido retinoico interfiere en la vía de señalización de la proteína *Sonic hedgehog*, en la que participan las proteínas de membrana *patched* y *smoothened* así como los factores de transcripción *Gli-1* y *Gli-2*^{7,8}. Esta vía tiene un papel crucial en la patogenia del CB⁹. La acción del ácido retinoico a este nivel en los queratinocitos parece estar mediada por el receptor RAR- γ ⁸, sobre el que actúa el tazaroteno^{1,2}. Otra vía a través de la que el tazaroteno podría ejercer su efecto antitumoral en el CB se relaciona con la expresión de los denominados genes inducidos por tazaroteno (TIG-1, -2 y -3). Algunos datos procedentes tanto de

tumores experimentales como humanos sugieren un papel oncosupresor para estos genes¹⁰. Es relevante mencionar que en el CB se ha detectado una expresión reducida de TIG-3¹¹. Parece razonable pensar que la inducción de su expresión por parte del tazaroteno puede tener algún papel en su efecto antitumoral.

Es obvio que se precisan estudios adicionales para definir con precisión el mecanismo antitumoral del tazaroteno en el CB, así como para establecer en qué grupo de pacientes y en qué tipo de lesiones podría tener alguna utilidad esta novedosa modalidad terapéutica.

BIBLIOGRAFÍA

1. Guerra Tapia A. Tazaroteno: Un nuevo retinoide de uso tópico. *Actas Dermosifiliogr* 1999;90:71-8.
2. Foster RH, Brogden RN, Benfield P. Tazarotene. *Drugs* 1998;55:706-11.
3. Kang S, Leyden JJ, Lowe NJ, Ortonne JP, Phillips TJ, Weinstein GD, et al. Tazarotene cream for the treatment of facial photodamage. *Arch Dermatol* 2001;137:1597-604.
4. Phillips TJ, Gottlieb A, Leyden JJ, Lowe NJ, Lew-Kaya DA, Sefton J, et al. Efficacy of 0.1 % tazarotene cream for the treatment of photodamage. *Arch Dermatol* 2002;138:1486-93.
5. Peris K, Fargnolo MC, Chimenti S. Preliminary observations on the use of topical tazarotene to treat basal-cell carcinoma. *N Engl J Med* 1999;341:1767-8.
6. Menzies SW, Westerhoff K, Rabinovitz H, Kopf AW, McCarthy WH, Katz B. Surface microscopy of pigmented basal cell carcinoma. *Arch Dermatol* 2000;136:1012-6.
7. Helms JA, Kim CH, Hu D, Minkoff R, Thaller C, Eichele G. Sonic hedgehog participates in craniofacial morphogenesis and is down-regulated by teratogenic doses of retinoic acid. *Dev Biol* 1997;187:25-35.
8. Goyette P, Allan D, Peschard P, Chen CF, Wang W, Lohnes D. Regulation of Gli activity by all-trans retinoic acid in mouse keratinocytes. *Cancer Res* 2000;60:5386-9.
9. Villavicencio EH, Walterhouse DO, Iannaccone PM. The Sonic hedgehog-Patched-Gli pathway in human development and disease. *Am J Hum Genet* 2000;67:1047-54.
10. Jing C, El-Ghany MA, Beesley C, Foster CS, Rudland PS, Smith P, et al. Tazarotene-induced gene 1 (TIG1) expression in prostate carcinomas and its relationship to tumorigenicity. *J Natl Cancer Inst* 2002;94:482-90.
11. Duvic M, Helekar B, Schulz C, Cho M, DiSepio D, Hager C, et al. Expression of a retinoid-inducible tumor suppressor, tazarotene-inducible gene-3, is decreased in psoriasis and skin cancer. *Clin Cancer Res* 2000;6:3249-59.

**Ángel Pizarro^{a,b}, Matías Mayor^a,
Mercedes Sigüenza^{a,b}, Elena Vera^a, Marta Bergón^a
y Mariano Casado^a**

^aServicio de Dermatología. Hospital Universitario La Paz. Madrid.

^bUnidad de Lesiones Pigmentadas. Instituto Madrileño de Oncología. Madrid. España.