

Fascitis nodular

Cristina Mauleón Fernández, Eva Chavarría Mur, Ricardo Suárez Fernández, Pablo Lázaro Ochaíta y Manuel Lecona Echeverría^a

Servicios de Dermatología y ^aAnatomía Patológica. Hospital General Universitario Gregorio Marañón. Madrid.

.....

Resumen.—Presentamos el caso de una mujer de 26 años con un nódulo eritematoso de consistencia firme, de 2 cm de diámetro, localizado en la cara externa de la pierna derecha, de tres meses de evolución. El estudio histológico e inmunohistoquímico fue compatible con el diagnóstico de fascitis nodular.

Se realizó la extirpación quirúrgica de la lesión, estando la paciente asintomática en la actualidad.

Palabras clave: tumor benigno, nódulo, fascitis.

Mauleón Fernández C, Chavarría Mur E, Suárez Fernández R, Lázaro Ochaíta P, Lecona Echeverría M. Fascitis nodular. *Actas Dermosifiliogr* 2003; 94(2):90-2.

.....

INTRODUCCIÓN

La fascitis nodular fue descrita por Konwaler et al en 1954 bajo el término de «fibromatosis subcutánea pseudosarcomatosa (fascitis)»¹ y Mehregan definió sus características epidemiológicas, clínicas e histológicas². Posteriormente varios trabajos diferenciaron los subtipos histológicos³.

La fascitis nodular es un tumor benigno de crecimiento rápido que suele afectar al tejido celular subcutáneo, músculo y fascia. Habitualmente se presenta en la tercera o cuarta décadas de la vida. Es de etiología desconocida, aunque se han descrito casos secundarios a traumatismos. Puede alcanzar 2 ó 3 cm de diámetro en 2 a 6 semanas. A pesar de presentar una elevada proliferación de fibroblastos, éstos no muestran características de malignidad. Por su rápido crecimiento plantea el diagnóstico diferencial con metástasis cutáneas y con hipodermitis. Una vez constituido, puede recordar al dermatofibrosarcoma *protuberans*.

DESCRIPCIÓN DEL CASO

Se trata de una mujer de 26 años sin antecedentes de interés que consultó por presentar un nódulo doloroso que había aumentado de tamaño rápidamente en las últimas semanas. En la exploración se apreció un

Correspondencia:

Cristina Mauleón Fernández. Servicio de Dermatología. Hospital General Universitario Gregorio Marañón. C./ Doctor Esquerdo, 46. 28007 Madrid.

Aceptado el 13 de noviembre de 2002.

.....

NODULAR FASCIITIS

Abstract.—We report a case of a nodular fasciitis on a 26-year-old woman arising on her right leg. The tumor was successfully removed, and histopathology demonstrated a proliferation of spindle-shaped fibroblasts. The immunoperoxidase studies were positive for smooth muscle actin and CD-68.

Key words: nodule, fasciitis, benign tumor.

.....

nódulo eritematovioláceo, de consistencia firme, de unos 2 cm de diámetro, localizado en la cara externa de la rodilla derecha (fig. 1). No se palpaban adenopatías. Tanto el hemograma como la bioquímica básica y la coagulación fueron normales. El estudio histológico mostró proliferación de fibroblastos fusiformes, con ocasionales mitosis, dispuestos en haces curvilíneos sobre una matriz mixoide; entre los haces se observaban frecuentes vasos sanguíneos de pequeño calibre, algunos de ellos tapizados por células endoteliales prominentes (fig. 2). Las tinciones inmunohistoquímicas fueron positivas para actina de músculo liso y CD-68 y negativas para CD-34 y S-100.

Se realizó la extirpación quirúrgica del nódulo y en la actualidad la paciente está asintomática.

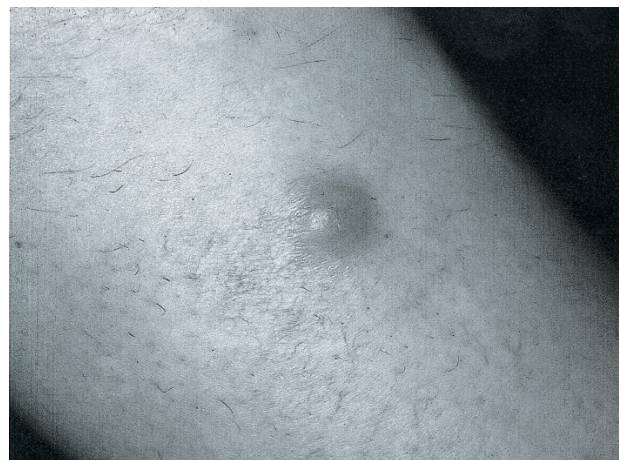

Fig. 1.—Nódulo eritematovioláceo en la cara interna de la rodilla derecha.

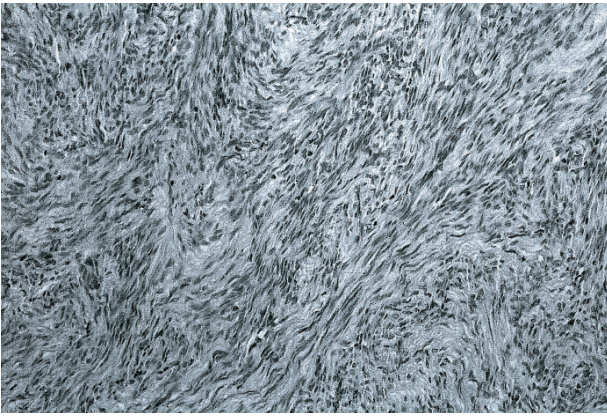


Fig. 2.—Proliferación de fibroblastos fusiformes en haces curvilíneos sobre una matriz mixoide (hematoxilina-eosina, 40x).

DISCUSIÓN

La fascitis nodular es la lesión proliferativa pseudosarcomatosa más frecuente de los tejidos blandos. Afecta a adultos jóvenes en torno a la tercera década de la vida. Aunque por el comportamiento clínico y las características histológicas aparenta ser una lesión maligna, se clasifica dentro del grupo de los tumores mioproliferativos inflamatorios⁴. Suele ser una lesión única. Las localizaciones son, por orden de frecuencia: miembros superiores, especialmente cara flexora (45%)¹⁻³, cabeza y cuello (15%-20%)⁵ y miembros inferiores. Se han descrito casos aislados en localizaciones viscerales, como tracto genital inferior femenino, vejiga, próstata, retroperitoneo y otros⁴. Se desconoce la etiología de la fascitis nodular. Se han implicado traumatismos e infecciones como factores precipitantes⁴, aunque el antecedente de un claro traumatismo previo sólo se encuentra en el 5%-10% de los pacientes⁵. Investigaciones recientes implican un posible mecanismo de hiperrespuesta a mínimos traumatismos, con actividad mitótica incrementada⁶, que se produciría solamente en ciertos individuos predispuestos⁷. En nuestro caso no existía desencadenante conocido, pero la localización en la rodilla hace posible este mecanismo.

La histología de la fascitis nodular se caracteriza por una proliferación de células fusiformes agrupadas en haces en forma de S⁸. Entre ellos se distribuyen pequeños capilares y eritrocitos extravasados sobre un estroma mixoide⁹. A pesar del alto número de mitosis, las atipias son excepcionales. Histológicamente, la fascitis nodular se puede clasificar en tres subtipos: mixoide o reactivo (tipo I, el más frecuente), celular (tipo II) y fibroso (tipo III)¹⁰. Con frecuencia las lesiones muestran características de varios subtipos, lo cual podría ser debido a que éstos fueran simplemente fases evolutivas de una misma enfermedad¹. Enzinger y Weiss¹¹ diferencian varias localizaciones dentro de la fascitis nodular: tejido

subcutáneo (la más frecuente), fascia, músculo y dermis (la menos común).

Debido al alto número de mitosis y al crecimiento rápido, plantea el diagnóstico diferencial con dermatofibroma, fibrosarcoma, fibrohistiocitoma maligno y lipoma, por lo que es imprescindible realizar estudios inmunohistoquímicos. Estos estudios demuestran la estirpe celular miofibroblástica. Muestran positividad para la actina específica del músculo, la actina del músculo liso y la vimentina; en general son negativas para la proteína S-100, la desmina, la tripsina, el factor VIII, el antígeno macrofágico y HLA-DR¹. Son siempre negativas para CD-34, lo que descarta la naturaleza sarcomatosa. En ocasiones muestran positividad para CD-68 o KP-1, marcador histiocitario. El marcador Ki-67 correlaciona con la actividad mitótica y está presente en todas las fases del ciclo celular, excepto en Go. Según su expresión, el índice de proliferación de la fascitis nodular se encuentra entre el dermatofibroma y el fibrohistiocitoma maligno⁴.

Existen otras lesiones pseudosarcomatosas, de naturaleza reactiva, relacionadas con esta enfermedad. El nódulo posquirúrgico o postraumático siempre se produce tras un traumatismo previo y es un proceso primariamente cutáneo, mientras que la fascitis nodular tiene origen en la fascia. La fascitis intravascular es casi idéntica a la nodular, aunque en ella existe proliferación intramural e intraluminal de vasos. Finalmente, la fascitis proliferativa se distingue de la nodular por la presencia de células de aspecto ganglionar característico^{7, 8, 12}.

El tratamiento más indicado es la extirpación quirúrgica. Hay algunos casos publicados en los que se produce remisión espontánea, por lo que algunos autores recomiendan realizar punción aspiración con aguja fina (PAAF) para confirmar el diagnóstico y después realizar sólo control evolutivo. Algunos autores correlacionan los resultados de la PAAF con los anatomopatológicos y proponen algunas pautas para evitar la excisión^{13, 14}. Otro tratamiento propuesto ha sido la inyección de corticoides intralesionales¹⁵, que quedarían reservados para casos profundos o extensos. El índice de recidivas es del 2% aun con extirpación incompleta; sin embargo, considerando el carácter benigno de la lesión, en estos pacientes cabría plantearse otros diagnósticos.

BIBLIOGRAFÍA

1. Konwaller BE, Keasby L, Kaplan L. Subcutaneous pseudosarcomatous fibromatosis (fasciitis). *Am J Clin Pathol* 1955;25:241-52.
2. Mehregan AH. Nodular fasciitis. *Arch Dermatol* 1966;93:204-10.
3. Meffert J, Kennard C, Davis T. Intradermal nodular fasciitis presenting as an eyelid mass. *Int J Dermatol* 1996; 35:548-52.

4. Krasovec M, Burg G. Nodular fasciitis (pseudotumor of the skin). *Dermatology* 1999;198:431-3.
5. Hwang K, Lee DK, Lee SI. Nodular fasciitis presenting as a parotid tumour after face lifting. *Br J Plast Surg* 2000; 53:345-7.
6. Bernstein KE, Lattes R. Nodular (pseudosarcomatous) fasciitis, a nonrecurrent lesion clinicopathologic study of 134 cases. *Cancer* 1982;49:1668-78.
7. Wick M, Mills S, Ritter J. Postoperative/ posttraumatic Spindle cell nodule of the skin. *Am J Dermatopathol* 1999; 21:220-4.
8. Kiryu H, Takeshita H, Hori Y. Proliferative fasciitis. Report of a case with histopathologic and immunohistochemical studies. *Am J Dermatopathol* 1997;19:396-9.
9. Weedon D. *Skin pathology*. Edinburg: Churchill Livingstone; 1997. p. 764-5.
10. Shimizu S, Hashimoto H, Enjoji M. Nodular fasciitis: an analysis of 250 patients. *Pathology* 1972;4:9-26.
11. Enzinger FM, Weiss SW. *Benign fibrous tissue tumors*. En: Enzinger FM, Weiss SW, editores. *Soft tissue tumors*. 3.^a ed. St. Louis: Mosby; 1995. p. 165-99.
12. Samaratunga H, Searle J, O'Loughlin. Intravascular fasciitis: a case report and a review of the literature. *Pathology* 1996;28:8-11.
13. Dahl I, Akerman M. Nodular fasciitis: a correlative cytologic and histologic study of 13 cases. *Acta Cytologica* 1981; 25:215-23.
14. Azua J, Arraiza A, Delgado B, et al. Nodular fasciitis initially diagnosed by aspiration cytology. *Acta Cytologica* 1985;29:562-5.
15. Graham B, Barret T, Goltz R. Nodular fasciitis: response to intralesional corticosteroids. *J Am Acad Dermatol* 1999; 40:490-2.