

Reconstrucción de la región ciliar mediante colgajo de deslizamiento en V-T

Matías Mayor Arenal, Marcos Hervella Garcés, Ana Belén Piteiro Bermejo, Natalia Hernández-Cano, Luis Pérez-España y Mariano Casado Jiménez

Servicio de Dermatología. Hospital Universitario La Paz. Madrid.

Resumen.—La región ciliar y supraciliar son áreas de frecuente asiento de lesiones tumorales cuya corrección quirúrgica puede ser problemática. La reconstrucción tras la excisión del tumor debe realizarse sin distorsión anatómica, intentando evitar la elevación de la ceja, la asimetría respecto a la región frontal contralateral y, en lo posible, la pérdida de folículos pilosos.

Presentamos el caso de una mujer de 72 años con un carcinoma epidermoide de mediano tamaño, localizado en ceja y región supraciliar izquierda. Tras la excisión se empleó un colgajo de deslizamiento en V-T para la corrección del defecto resultante, con un resultado funcional y estético satisfactorio.

En este trabajo realizamos la descripción de esta técnica y revisamos las diferentes posibilidades reconstructivas tras cirugía oncológica en la región ciliar.

Palabras clave: carcinoma epidermoide, reconstrucción ciliar, colgajo de deslizamiento en V-T.

Mayor Arenal M, Hervella Garcés M, Piteiro Bermejo AB, Hernández-Cano N, Pérez-España L, Casado Jiménez M. Reconstrucción de la región ciliar mediante colgajo de deslizamiento en V-T. *Actas Dermosifiliogr* 2002;93(9):569-72.

V-T ADVANCEMENT FLAP FOR EYEBROW RECONSTRUCTION

Abstract.—The eyebrow and upper eyebrow regions are frequent locations for tumoral lesions whose surgical correction can be troublesome. Reconstruction after tumor excision must be performed without anatomical distortion, avoiding brow elevation, contralateral frontal region asymmetry and, if possible, hair follicle loss.

We describe the case of a 72 year old woman who presented a medium size squamous cell carcinoma located on the left eyebrow and upper brow region. After tumor excision, a V-T advancement flap was employed to correct the resultant defect, with both functional and cosmetic satisfactory outcomes.

We fulfill the description of this technique and review the different reconstruction possibilities after oncologic surgery of the eyebrow region.

Key words: squamous cell carcinoma, eyebrow reconstruction, V-T advancement flap.

INTRODUCCIÓN

La reconstrucción de medianos y grandes defectos localizados en la ceja y en la región supraciliar tras la excisión de lesiones tumorales debe realizarse cuidadosamente sin distorsionar los rasgos anatómicos normales. La reconstrucción debe seguir las tres premisas básicas de la cirugía dermatológica: una correcta cirugía oncológica sin persistencia tumoral tras la intervención, un buen resultado funcional, evitando la retracción de la ceja y del párpado, y un adecuado resultado estético. Debe tenerse en cuenta que un error en la elección y/o desarrollo de la técnica quirúrgica empleada puede originar un desplazamiento de la ceja, pérdida de pelo ciliar y una marcada asimetría respecto a la región frontal contralateral, hechos que conllevarían un defectuoso resultado en un área tan importante desde el punto de vista fun-

cional y estético. La elección de la técnica quirúrgica debe realizarse individualmente, adecuando ésta al paciente y a las características de la piel adyacente al defecto a reconstruir¹.

Presentamos un caso de reconstrucción de un defecto quirúrgico originado por la extirpación de un carcinoma epidermoide en la región ciliar y supraciliar izquierda mediante un colgajo de deslizamiento en V-T. Comentamos las peculiaridades de esta región anatómica y las diferentes opciones en cirugía reconstructiva.

DESCRIPCIÓN DEL CASO

Se trata de una mujer de 72 años de edad que acudió a consulta de Dermatología con una lesión sobre-elevada de 2,5 × 2 cm de diámetro, de un año de evolución, con superficie queratósico-costrosa y base ligeramente infiltrada, localizada en la ceja y en la región supraciliar izquierda, clínicamente compatible con carcinoma epidermoide (fig. 1). Se realizó biopsia de la lesión, confirmándose mediante el estudio histológico el diagnóstico clínico previo.

Correspondencia:

Matías Mayor Arenal. Servicio de Dermatología. Hospital Universitario La Paz. Paseo de la Castellana, 261. 28046 Madrid.

Aceptado el 5 de julio de 2002.

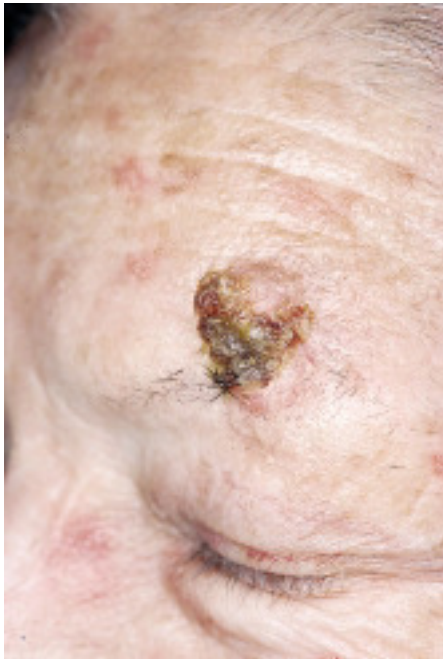


Fig. 1.—Carcinoma epidermoide en región ciliar.

El estudio preoperatorio no reveló contraindicación alguna para la cirugía. Se realizó extirpación de la lesión con 4 mm de margen de seguridad, bajo anestesia local con lidocaína al 2% más adrenalina al 1/ 100.000, que originó un amplio defecto triangular de base superior (figs. 2 y 3). Para la reconstrucción del defecto quirúrgico se planeó un colgajo de deslizamiento en V-T. Realizamos el despegamiento de las dos vertientes del colgajo con amplitud suficiente para poder cerrar completamente el defecto sin que existiera un exceso de tensión. Además se hizo hemostasia cuidadosa para minimizar la aparición de hematomas posquirúrgicos en la zona periorcular, tan frecuentes en este tipo de intervenciones. Finalmente se llevó a cabo el avance de los colgajos y se realizó sutura

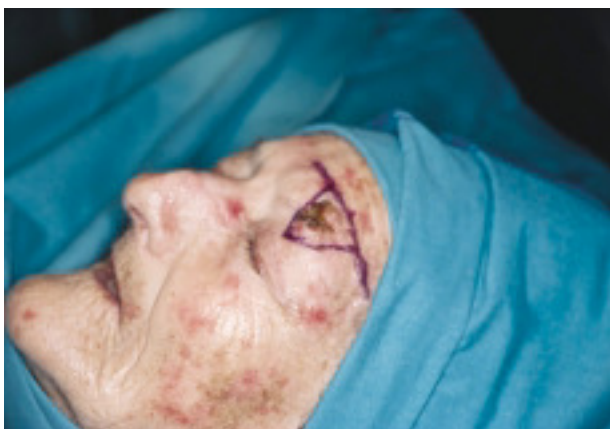

Fig. 2.—Diseño del colgajo.

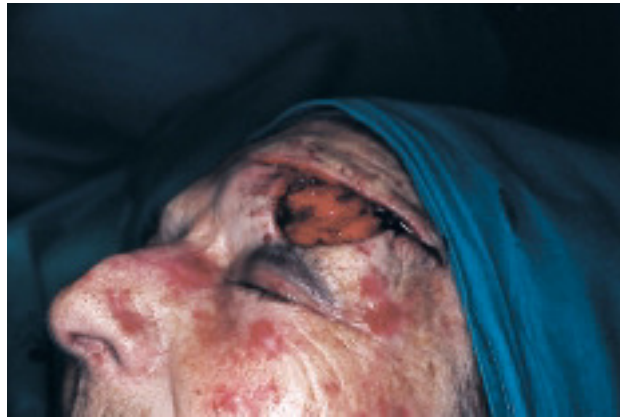

Fig. 3.—Extirpación de la lesión. Defecto en forma de V.

por planos (fig. 4). El postoperatorio fue favorable, sin ninguna complicación posquirúrgica. El resultado histológico fue de carcinoma epidermoide, con ausencia de tumor en los bordes y en la profundidad de la pieza quirúrgica. Los resultados funcional y estético, un mes después de la cirugía, han sido satisfactorios (fig. 5).

Previamente a la cirugía ya existía una alopecia parcial de la porción externa de la ceja, que se acentuó tras la intervención, dada la necesaria extirpación de tejido tumoral, pero se desestimó una reposición secundaria de folículos pilosos mediante otras técnicas, teniendo en cuenta el daño actínico crónico de la zona y la edad de la paciente. En la actualidad no hay signos de persistencia tumoral, no existe elevación de la ceja ni asimetría respecto a la región ciliar contralateral y la paciente mantiene una correcta función.

DISCUSIÓN

La cirugía reconstructiva de la región ciliar y supra-ciliar está encaminada a sustituir el defecto consecutivo a la excisión quirúrgica de la tumoración por

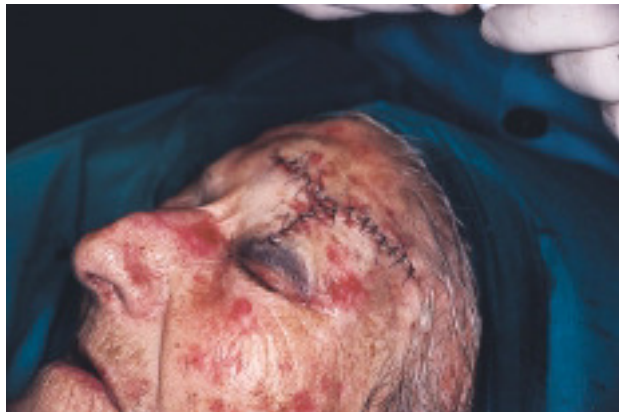

Fig. 4.—Avance de las vertientes laterales y cierre del defecto. Sutura en forma de T.

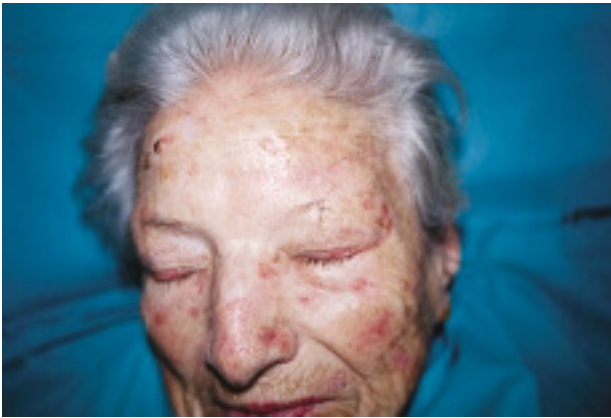

Fig. 5.—Aspecto clínico un mes después de la cirugía.

tejido con características similares, sin alterar la estética facial. La elección de la técnica debe realizarse de forma individual previo conocimiento de la situación general del paciente, la anatomía y las características del defecto y de la piel próxima al mismo¹. Excepto en lesiones de muy pequeño tamaño, no es recomendable el cierre directo, ya que con frecuencia origina elevación de la ceja.

Los injertos simples de piel no suelen proporcionar buenos resultados, dada la ausencia de folículos pilosos y la diferencia de color, grosor y textura entre la zona dadora y la receptora. La alopecia de cejas se puede subsanar parcialmente realizando autoinjertos de pelo, con resultados más satisfactorios mediante el trasplante con microinjertos de un solo pelo^{2,3}.

El empleo de injertos compuestos de piel pilosa procedentes de cuero cabelludo proporciona un resultado estético superior a los injertos simples. Las zonas dadoras comúnmente utilizadas para ello son la región occipital, la temporal⁴ y la temporoparietal postauricular contralateral⁵. Estas técnicas aportan folículos pilosos completos, aunque se añade la dificultad secundaria de planear correctamente la orientación de la piel injertada para conseguir que el crecimiento del pelo procedente del injerto se produzca en la misma dirección que el del resto de la ceja. No obstante, existe el riesgo de retracción e hipopigmentación del injerto varios meses después de la intervención, con secuelas funcionales y estéticas.

Los colgajos aportan piel con características orgánicas muy similares a la piel del defecto resultante tras la excisión tumoral, preservando la función. El empleo de la técnica dependerá del tamaño y la localización del tumor y de la situación general del paciente. Los pequeños defectos pueden corregirse mediante plastias simples o dobles en Z, colgajos de rotación en O-Z o colgajos de deslizamiento^{4,6}. En defectos de mediano tamaño, especialmente si están localizados en la parte media de la ceja, los colgajos de avance y rotación, los de pedículo subcutáneo ipsilate-

ral^{7,8} y los de deslizamiento rectangulares dobles, en A-T o en V-T, permiten la reconstrucción bajo anestesia local con escaso riesgo quirúrgico^{4,6}. Si el defecto es de gran tamaño o es necesaria una reconstrucción completa de la ceja, pueden emplearse, entre otras técnicas, el colgajo por interpolación de la ceja contralateral^{4,9} o el colgajo de Esser, un colgajo en isla con vascularización axial a través de vasos temporales superficiales, tunelizado bajo la región temporal, o bien tubulizado externamente^{4,10}. Eventualmente puede recurrirse a la expansión tisular en reconstrucciones parciales o totales de la ceja y el párpado, con los que se logran excelentes resultados cosméticos y funcionales¹¹.

Los colgajos de deslizamiento son técnicas sencillas, que se realizan en un único tiempo quirúrgico. Pueden realizarse un colgajo simple o doble rectangular, un colgajo en V-T o en A-T, en función de dónde se sitúe el tejido adyacente más adecuado para conseguir una buena movilización sin tensión. La mayoría de los defectos quirúrgicos son circulares, por lo que generalmente se recurre a los colgajos de deslizamiento en V-T o en A-T. Estos colgajos tienen una vascularización indeterminada, pero, si las proporciones son correctas, no suele haber problemas de isquemia distal. Se extirpa la lesión con adecuado margen de seguridad y posteriormente se planifica la reconstrucción del defecto quirúrgico mediante el colgajo de deslizamiento. El despegamiento se lleva a cabo en un plano superficial, debiendo ser lo suficientemente amplio para que las dos vertientes se desplacen hasta cubrir el defecto sin que exista exceso de tensión. Posteriormente se realiza la sutura, resultando ésta en forma de T. Es importante hacer una hemostasia cuidadosa para evitar hematomas que compliquen el postoperatorio, tan frecuentes en la zona periocular.

Consideramos que los colgajos de deslizamiento en V-T o A-T son una excelente opción quirúrgica en esta localización, dado que permiten un gran desplazamiento de tejidos, llevando la tensión a las regiones laterales y no hacia el área supraciliar, con lo que se evita la elevación de la ceja y se mantiene la simetría facial. Las cicatrices horizontales quedan enmascaradas con los pliegues cutáneos fisiológicos de la piel frontal y, si la lesión no es excesivamente grande, se mantiene pelo suficiente para que el contraste con la ceja contralateral no sea llamativo. La técnica quirúrgica es sencilla y la morbilidad que asocia es mínima, proporcionando un gran resultado funcional y estético.

BIBLIOGRAFÍA

1. Johnson TM, Swanson N, Baker SR. Concepts of sliding and lifting tissue movement in flap reconstruction. *Dermatol Surg* 2000;26:274-8.
2. Kim JC, Choi YC. Hair transplantation of the eyelashes and eyebrows. En: Stough DB, Haber RS, editores. *Hair replacement: surgical and medical*. St Louis: Mosby; 1996. p.

- 216-8.
3. Eren S, Hess J, Larkin GC. Total scalp replantation based on one artery and one vein. *Microsurgery* 1993;14:266-71.
 4. Camacho F, De Dulanto F. Cirugía de la frente. En: Camacho F, De Dulanto F, editores. *Cirugía dermatológica*. Madrid: Grupo Aula Médica; 1995. p. 505-18.
 5. Fritz TM, Burg G, Hafner J. Eyebrow reconstruction with free skin and hair-bearing composite graft. *J Am Acad Dermatol* 1999;41:1008-10.
 6. Cedars MG. Reconstruction of the localized eyebrow defect. *Plast Reconstr Surg* 1997;100:685-9.
 7. Kasai K, Ogawa Y. Partial eyebrow reconstruction using subcutaneous pedicle flaps to preserve the natural hair direction. *Ann Plast Surg* 1990;24:117-25.
 8. Viera Ramírez A, Serrano Ortega S. Colgajos cutáneos faciales. Técnicas de reconstrucción de la ceja. *Piel* 1998; 13:105-8.
 9. Converse JM. Deformities of the upper portion of the face and the scalp. En: Kazankian & Converse's surgical treatment of facial injuries. Baltimore: Williams & Wilkins Co; 1974. p. 133-46.
 10. Hyakusoku H. Secondary vascularised hair-bearing island flaps for eyebrow reconstruction. *Br J Plast Surg* 1993;46: 45-7.
 11. Tse DT, McCafferty LR. Controlled tissue expansion in periocular reconstructive surgery. *Ophthalmology* 1993; 100:260-8.