

# Aspergilosis cutánea secundaria en paciente inmunodeprimido

Susana Blanco Barrios, Manuel Morán Estefanía, Magdalena Sierra Pacho\*, M.º Encarnación Giménez Cortés\*\* y Agustín Martín Pascual

Servicio de Dermatología. Hospital de Salamanca. \*Servicio de Hematología. Hospital de Salamanca. \*\*Servicio de Dermatología. Hospital de Eliche (Alicante).

**Resumen.**—La aspergilosis es una infección micótica oportunista que afecta principalmente a pacientes inmunodeprimidos con neutropenia y a veces tiene expresión cutánea. Mujer de 44 años diagnosticada de leucemia aguda mielooblástica, sometida a protocolo quimioterápico inicial de inducción, que en el día 25 del período de inducción cursó con fiebre y lesiones cutáneas nodulonecroticas en tronco y extremidades; el estudio histológico demostró numerosas hifas tabicadas y ramificadas en dermis; en el cultivo microbiológico creció *Aspergillus niger*. La tomografía axial computarizada (TAC) de alta resolución detectó un pequeño nódulo en el pulmón derecho, considerándose como el foco primario de la infección. Se estableció, por tanto, el diagnóstico de aspergilosis cutánea secundaria. Tratada con anfotericina liposomal intravenosa y posteriormente con voriconazol oral desaparecieron todas las lesiones.

**Palabras clave:** aspergilosis cutánea secundaria, inmunodepresión.

Blanco Barrios S, Morán Estefanía M, Sierra Pacho M, Giménez Cortés ME, Martín Pascual A. Aspergilosis cutánea secundaria en paciente inmunodeprimido. *Actas Dermosifiliogr* 2002;93(8):511-3.

## SECONDARY CUTANEOUS ASPERGILLOSIS IN IMMUNOCOMPROMISED PATIENT

**Abstract.**—Aspergillosis is a opportunistic fungal infection that is usually seen in immunocompromised patients with neutropenia and sometimes the skin is affected.

A 44 years old woman diagnosed of acute myelogenous leukemia who was receiving initial induction chemotherapy, on day +25 the induction period she presented fever and necrotic nodules in trunk and extremities. On histologic study numerous septate branching hyphae are seen within the dermis and on microbiology culture grow *Aspergillus niger*. In TAC of high resolution a little nodule on the right lung was found as the primary focus of the infection. The diagnosis of secondary cutaneous aspergillosis was made. The patient was treated with liposomal anfotericine (iv) and oral voriconazole, all the lesions disappeared.

**Key words:** aspergillosis secondary cutaneous, immunosuppression, skin lesions.

## INTRODUCCIÓN

Los aspergilos son hongos habitualmente saprofitos que en determinadas circunstancias pueden ser patógenos para el hombre, afectando principalmente a pacientes inmunodeprimidos, siendo los enfermos hematológicos un grupo diana para estos agentes oportunistas<sup>1</sup>.

*Aspergillus* sp. es patógeno respiratorio; el pulmón y los senos paranasales son los órganos principalmente afectados, desde ellos la infección se extiende a otros órganos en un 30% de los casos, afectando a la piel en menos del 5% de los pacientes con enfermedad diseminada<sup>2,3</sup>.

## DESCRIPCIÓN DEL CASO

Mujer de 44 años diagnosticada de leucemia aguda mieloblástica sin alteraciones citogenéticas, sometida

a tratamiento quimioterápico de inducción por el servicio de Hematología para posterior trasplante de médula ósea. El día 25 de la inducción, estando aún aplasiada, comenzó con fiebre alta, deterioro del estado general y aparición de lesiones cutáneas, motivo de consulta a nuestro servicio.

En la exploración la paciente presentaba lesiones papulonodulares de superficie eritematosa con tendencia a la necrosis central localizadas en tronco y extremidades de tamaño que variaba entre 3-4 mm a 2-3 cm de diámetro (fig. 1).

Se realizó biopsia de una de las lesiones y toma de muestra para cultivo microbiológico. El estudio histológico, confirmado con PAS, demostró la presencia de hifas tabicadas y ramificadas localizadas por toda la dermis e hipodermis con invasión masiva de los vasos (figs. 2 y 3). El cultivo microbiológico fue positivo para *Aspergillus niger*.

Se realizó tomografía axial computarizada (TAC) torácica de alta resolución buscando un foco primario y se observó una lesión nodular en el lóbulo medio del pulmón derecho, de 1,5 cm de diámetro, considerándose, por tanto, la afectación cutánea secunda-

Correspondencia:  
Susana Blanco Barrios. C./ Los Zúñiga, 4, 2.º A. 37004 Salamanca.  
Aceptado el 6 de mayo de 2002.

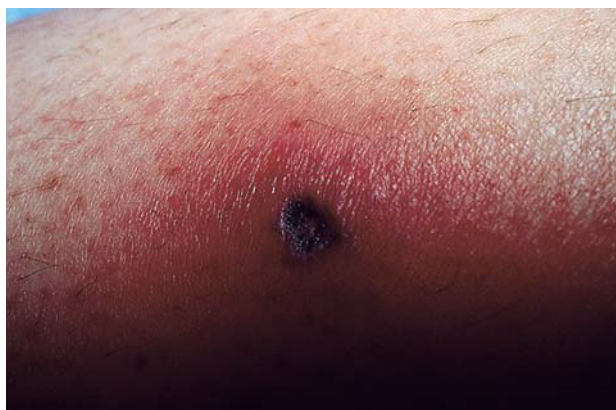

Fig. 1.—Lesión nodular eritematosa localizada en pierna con centro ulceronecrotico.

ria a la diseminación pulmonar. La paciente comenzó tratamiento pautado por el servicio de Hematología con anfotericina liposomal a la dosis de 5 mg/ kg/ día por vía intravenosa, obteniéndose clara mejoría, y se sustituyó después por voriconazol vía oral, triazol de reciente aparición, con resolución total del cuadro infeccioso, desaparición de las lesiones cutáneas y del nódulo pulmonar como se comprobó en las pruebas de imagen realizadas posteriormente.

## DISCUSIÓN

*Aspergillus* sp. es un hongo saprofito, filamentoso, tabicado, ampliamente repartido en la naturaleza, con más de 300 especies descritas. Se ha encontrado colonizando la mucosa de las vías respiratorias, tracto gastrointestinal y conducto auditivo externo en personas sanas<sup>4-6</sup>.

Se comporta como agente patógeno en pacientes inmunodeprimidos (pacientes hematológicos, trasplantados, prematuros) o sometidos a tratamientos

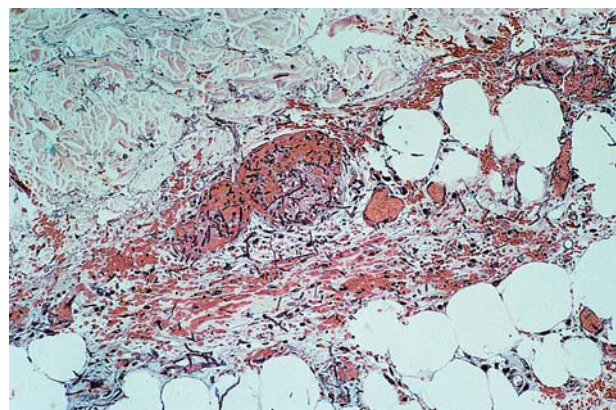


Fig. 2.—Presencia de múltiples hifas tabicadas y ramificadas en dermis profunda e hipodermis con invasión vascular (hematoxilina-eosina 10).

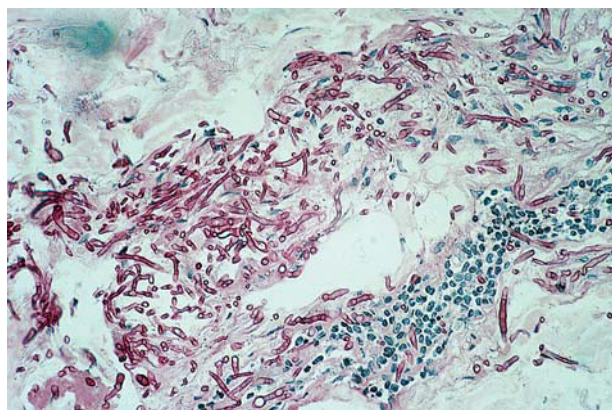


Fig. 3.—Confirmación de las estructuras micelares mediante la tinción con PAS ( 20).

agresivos<sup>7</sup>. Son escasos los trabajos publicados de aspergilosis cutánea o visceral afectando a individuos inmunocompetentes<sup>8,9</sup>. Sorprende la poca frecuencia con que la aspergilosis se presenta en pacientes con sida en comparación con otros grupos de pacientes inmunodeprimidos<sup>10-12</sup>.

La aspergilosis cutánea se presenta más frecuentemente como infección secundaria por diseminación desde otro foco primario, generalmente el pulmón. La afectación cutánea primaria es más rara, originándose a través de traumatismos locales como la inserción de catéteres intravenosos contaminados, quemaduras, heridas quirúrgicas o piel macerada bajo apósitos<sup>12-14</sup>.

De todas las especies de aspergilos sólo 5 son las que comúnmente producen enfermedad<sup>15</sup>: *A. fumigatus*, *A. flavus*, *A. niger*, *A. terreus* y *A. nidulans*.

*A. fumigatus* es la especie más frecuentemente aislada en caso de aspergilosis cutánea secundaria<sup>16</sup>, seguida por *A. flavus* (siendo esta especie la causa más frecuente de aspergilosis cutánea primaria), y en menor porcentaje *A. niger* y *A. terreus*. *A. niger*, especie aislada en nuestra paciente, es la causa fundamental de otomicosis.

Las lesiones suelen comenzar como papulopústulas o nódulos eritematovioláceos que evolucionan a la ulceración y necrosis dada la tendencia de *Aspergillus* sp. a invadir vasos y producir trombosis cutáneas.

En la aspergilosis cutánea primaria las lesiones son únicas en el 60% de los casos y cuando son múltiples se localizan agrupadas en una misma zona<sup>4</sup>. En nuestra paciente las lesiones se encontraban diseminadas por todo el cuerpo, lo que se explica por la diseminación hematogena a partir del foco primario pulmonar, a pesar de que la paciente no cursó con clínica respiratoria previa a la aparición de las lesiones cutáneas.

En el estudio histológico de las lesiones cutáneas con la tinción de ácido periódico de Schiff (PAS) o con

metamina-plata se observan hifas tabicadas, ramificadas en ángulo agudo y con tendencia a la invasión y trombosis de los vasos, que es muy orientativa de infección por *Aspergillus* sp.; no obstante, hay que hacer el diagnóstico diferencial con otras micosis de la especie *Fusarium* sp. y *Pseudallescheria boydii*, por lo que el diagnóstico de confirmación se obtiene con el crecimiento del hongo en medio de Saboraud<sup>4, 17</sup>.

Estey et al<sup>18</sup> llegan a la conclusión de que la infección por hongos supone el 40% de las infecciones graves durante el período inicial de inducción de la remisión en pacientes con leucemia, situación en la que también se encontraba nuestra paciente.

En conclusión, hemos presentado un nuevo caso de aspergilosis cutánea secundaria en una paciente con leucemia aguda mieloblástica en la que el estudio histológico de las lesiones cutáneas permitió sospechar precozmente la posible etiología de la infección, ya que a pesar de tener un foco primario en pulmón ésta no cursó con clínica respiratoria previa. Recordamos que la aspergilosis es la segunda causa de micosis visceral en inmunodeprimidos después de *Candida* sp.<sup>19</sup> y que la afectación cutánea se da en menos del 5% de los casos de aspergilosis diseminada.

## BIBLIOGRAFÍA

1. Schwartz RS, Mckintosh FR, Schrier SL, Greenberg PL. Multivariate analysis of factors associated with invasive fungal disease during remission induction for acute myelogenous leukemia. *Cancer* 1984;53:411-9.
2. Young RC, Bennett JE, Volgel CL, Carbone PP, De Vita VT. Aspergillosis: the spectrum of the disease in 98 patients. *Medicine* 1970;49:147-73.
3. Findlay GH, Roux HF, Simson IW. Skin manifestations in disseminated aspergillosis. *Br J Dermatol* 1971;85(Suppl):94-7.
4. Francès C, Danila R, Laroche L, Herson S, Godeau P. Aspergilloses cutanées humaines. *Ann Dermatol Vénereol* 1987;114:85-95.
5. Stevens MH. Primary fungal infections of the paranasal sinuses. *Am J Otolaryngol* 1981;2:348-57.
6. Cohen R, Roth FJ, Delgado E, Ahearn DG, Kalsner MH. Fungal flora of the normal human small and large intestine. *N Engl J Med* 1969;280:638-41.
7. Thakur BK, Bernardi DM, Murali MR, McClain SA, Clark RA. Invasive cutaneous aspergillosis complicating immunosuppressive therapy for recalcitrant pemphigus vulgaris. *J Am Acad Dermatol* 1998;38:488-90.
8. Borbujo J, Casado M, Villalba J, Fernández-Delgado J, González A, Fachal C, et al. Aspergilosis diseminada posquirúrgica, con afectación cutánea, en paciente no inmunosuprimido. *Actas Dermosifiliogr* 1990;81:39-41.
9. Moward CM, Nguyen TV, Jaworsky C, Hoing PJ. Primary cutaneous aspergillosis in an immunocompetent child. *J Am Acad Dermatol* 1995;33:136-7.
10. Denning DW, Follansbee SE, Scolaro M, Norris S, Eldstein H, Stevens DA. Pulmonary aspergillosis in the acquired immunodeficiency syndrome. *N Engl J Med* 1991;324:654-62.
11. Lortholary O, Meyohas MC, Dupont B, Cadranel J, Salmon-Ceron D, Peyramond D. Invasive aspergillosis in patients with acquired immunodeficiency syndrome. Report of 33 cases. *Am J Med* 1993;95:177-86.
12. Mentrida JM, Barros C, Fortes D, Jara M, Fernández P, Borbujo J. Aspergilosis cutánea primaria en paciente con síndrome de inmunodeficiencia adquirida. *Actas Dermosifiliogr* 1997;88:41-5.
13. Wolfson JS, Sober AJ, Rubin RH. Dermatologic manifestations of infections in immunocompromised patients. *Medicine* 1985;64:115-33.
14. Allo MD, Miller J, Towsend T, Tan C. Primary cutaneous aspergillosis associated with Hickman intravenous catheters. *N Engl J Med* 1987;317:1105-8.
15. Radentz WH. Opportunistic fungal infections in immunocompromised hosts. *J Am Acad Dermatol* 1989;20:989-1003.
16. Bohler K, Metze D, Poitschek CH, Jurecka W. Cutaneous aspergillosis. *Clin Exp Dermatol* 1990;15:446-50.
17. Bodey GP. Dermatologic manifestations of infections in neutropenic patients. *Infect Dis Clin North Am* 1994; 8:655-87.
18. Estey EH, Keating MJ, McCredie KB. Causes of initial remission induction failure in acute myelogenous leukemia. *Blood* 1982;60:309-15.
19. Puig Sanz L, Monserrat Lloan I, Roig Martínez I, Gutiérrez Cebolleda J, Puig Zuza J, de Morgas JM. Aspergilosis invasiva diseminada con afectación cutánea en un paciente con leucemia mieloblástica aguda. *Med Clin* 1988;90:116-8.