

## Dermatosis específicas del embarazo. Actualización

Leopoldo Borrego Hernando y Luis Iglesias Díez\*

Servicio de Dermatología. Hospital Insular. Las Palmas de Gran Canaria. \* Hospital 12 de Octubre. Madrid.

**Resumen.**—Las dermatosis del embarazo son un grupo de enfermedades que se presentan como consecuencia de los cambios inmunológicos y metabólicos que aparecen en la mujer embarazada. La terminología se ha ido haciendo cada vez más confusa debido al uso de diversas denominaciones para entidades clínicas semejantes. Durante los últimos 15 años se ha realizado un gran esfuerzo para racionalizar la nomenclatura y se está llegando a una clasificación clínica consolidada. Esta revisión actualiza los datos obtenidos hasta el momento actual y consolida la clasificación en cuatro grupos definidos: herpes *gestationis*, erupción polimorfa del embarazo, prurigo del embarazo y foliculitis del embarazo.

**Palabras clave:** embarazo, herpes *gestationis*, erupción polimorfa del embarazo, prurigo del embarazo, foliculitis del embarazo, impétigo herpetiforme, colestasis del embarazo.

Borrego Hernando L, Iglesias Díez L. Dermatosis específicas del embarazo. Actualización. *Actas Dermosifiliogr* 2002;93(3):159-67.

### SPECIFIC DERMATOSES OF PREGNANCY. REVIEW

**Abstract.**—Pregnancy dermatoses are a group of disorders that occur as a consequence of immunologic and metabolic changes in pregnant women. The terminology has become increasingly confusing with various names in use for analogous clinical entities. During the last 15 years a great effort has been performed to rationalize the nomenclature and a clinical classification is getting to be consolidated. This review summarizes the available data on the topic of pregnancy dermatoses and validates the classification in four definite groups: herpes *gestationis*, polymorphic eruption of pregnancy, prurigo of pregnancy and pruritic folliculitis of pregnancy.

**Key words:** pregnancy, herpes *gestationis*, polymorphic eruption of pregnancy, prurigo of pregnancy, pruritic folliculitis of pregnancy, impetigo herpetiformis, cholestasis of pregnancy.

### INTRODUCCIÓN

Durante el embarazo se producen una serie de modificaciones vasculares, endocrinas, metabólicas e inmunológicas que hacen a la mujer embarazada especialmente susceptible a un grupo de cambios cutáneos, tanto fisiológicos como patológicos. Las dermatosis del embarazo se presentan como consecuencia de estas alteraciones. La afectación cutánea en una mujer embarazada puede ser consecuencia de los cambios fisiológicos del embarazo, de enfermedades exacerbadas durante el embarazo, enfermedades que solamente se presentan durante el embarazo y de las que son específicas del embarazo. Las enfermedades que se presentan durante el embarazo son aquellos cuadros clínicos que aparecen solamente durante el embarazo, encuadrándose dentro de este grupo al impétigo herpetiforme (una forma de psoriasis pustulosa) y a la colestasis del embarazo (CE) (un cuadro ocasionado primariamente por afectación hepática). Cuando se habla de dermatosis específicas del embarazo en sentido estricto nos referimos a aquellas enfermedades dermatológicas con características peculiares y que han sido descritas mayoritariamente durante el

embarazo o el postparto inmediato. Las dermatosis específicas del embarazo descritas hasta la actualidad son: herpes *gestationis* (HG), erupción polimorfa del embarazo (EPE), prurigo del embarazo (PE) y la foliculitis del embarazo (FE). La sutil distinción entre las enfermedades específicas del embarazo y las enfermedades que solamente se presentan durante el embarazo está recogida de diferente forma por diversos autores, lo que ocasiona algunas variaciones en términos de clasificación<sup>1,2</sup> (tabla 1).

La clasificación de las dermatosis del embarazo ha sido complicada lo largo del tiempo<sup>3</sup>, tanto por la propia complejidad y polimorfismo de los diversos cuadros como por la descripción recurrente de una misma entidad con distinta nomenclatura. La aparición de criterios distintivos para la catalogación de los distintos procesos y la consolidación a lo largo del tiempo han sido los factores que han contribuido a la simplificación en la clasificación de las dermatosis del embarazo. El mes de gestación en que aparece el cuadro, los hallazgos histológicos y los resultados de la inmunofluorescencia directa son los datos fundamentales que nos permitirán clasificar cada proceso.

La clasificación más aceptada y que ha demostrado su utilidad en estudios prospectivos es la realizada por Holmes et al<sup>4,5</sup>. Sin embargo, siguiendo los criterios elaborados por estos autores todavía quedan enfermas sin un diagnóstico de certeza<sup>6,7</sup>, pudiendo aparecer en un futuro nuevos procesos, o simplificarse la clasifica-

#### Correspondencia:

Leopoldo Borrego Hernando. Servicio de Dermatología. Hospital Insular. Plaza Dr. Pasteur, s/n. 35016 Las Palmas de Gran Canaria. Correo electrónico: lborregoh@meditex.es

Aceptado el 22 de noviembre de 2001

**TABLA 1. DERMATOSIS DEL EMBARAZO**

<b>Dermatosis específicas</b>	
Herpes <i>gestationis</i>	Penfigoide gestacional
Erupción polimorfa	Pápulas y placas urticariformes
	pruriginosas del embarazo
	Exantema toxémico del embarazo
	Eritema tóxico del embarazo
	Prúrigo del embarazo de inicio tardío
Prúrigo del embarazo	Prúrigo gestacional (Besnier)
	Prúrigo del embarazo de inicio precoz
Foliculitis del embarazo	
<b>Enfermedades del embarazo</b>	
Colestasis del embarazo	Prúrigo gravidarum-ictericia colestática del embarazo
Impétigo herpetiforme	
<b>Otros cuadros</b>	
Dermatitis papulosa del embarazo (Spangler)	
Dermatitis IgM del embarazo	

ción por solaparse cuadros que actualmente se consideran como distintos<sup>8</sup>. Shornick et al incluyen la FE como una forma de PE, mientras que nosotros preferimos mantenerla separada nosológicamente debido a la presencia de inflamación aguda folicular en aquélla y ausencia de cambios inflamatorios específicos en el PE<sup>8</sup>.

La verdadera incidencia de las dermatosis del embarazo es difícil de calcular debido a los diferentes criterios de inclusión, a la escasa frecuencia de algunos procesos y a que muchas pacientes no son referidas para su estudio y diagnóstico correcto por parte de los ginecólogos al dermatólogo. Así, la incidencia descrita para el HG ha sido muy variable, obteniéndose la mayoría de los datos por extrapolación. El estudio prospectivo más amplio ha sido el realizado durante un año por Roger et al<sup>7</sup> de 3.192 embarazadas, que encontraron una incidencia del 0,5% de EPE, 0,5% de CE, 0,2% PE y muy pocos casos de HG y FE como para establecer cifras definitivas (dos casos de HG y uno de FE). En el estudio realizado por Vaughan Jones et al sobre 200 mujeres tratadas en una consulta dermatológica de referencia para dermatosis producidas durante el embarazo<sup>9</sup> destaca el alto porcentaje de eccemas en contraposición al bajo de PE, señalando estos autores que en otras series algunas de estas pacientes podrían estar catalogadas de forma distinta. En este mismo trabajo incluyen como FE cuadros que no presentan inflamación aguda folicular en la histología, añadiendo una dificultad más para establecer la incidencia real de las diversas dermatosis, pues no utilizan criterios comunes a otros autores<sup>9, 10</sup>.

**HERPES GESTATIONIS**

El HG es una enfermedad ampollosa del embarazo y del puerperio, determinándose por extrapolación una frecuencia desde 1 por 4.000 hasta 1 en cada 50.000 embarazos<sup>6</sup>. Se ha asociado con mayor frecuencia con HLA DR2 y DR3 fenotipo C4 null<sup>11-13</sup>, no habiéndose encontrado diferencias raciales en su presentación.

La descripción del HG con este término la realizó Milton en 1872 en su capítulo sobre los pénfigos<sup>14</sup>. Hasta la descripción del depósito de C3 en la membrana basal por Provost y Tomasi en 1973<sup>15</sup> existió la controversia de su asociación con la dermatitis herpetiforme, el pénfigo o el penfigoide<sup>16</sup>.

**Manifestaciones clínicas**

La clínica consiste en la aparición de prurito exasperante, asociado a lesiones urticariformes o ampollas durante el segundo o tercer trimestre del embarazo. La localización preferente de las lesiones es el abdomen, a menudo alrededor o próximas al ombligo con posterior expansión al resto de la superficie corporal (fig. 1), la afectación de la cara es muy poco frecuente y la afectación mucosa se puede decir que inexistente. Las lesiones suelen progresar formando vesículas agrupadas y ampollas tensas (fig. 2). La evolución del cuadro y el grado de afectación son muy variables, normalmente hay una remisión parcial en la última parte de la gestación y una exacerbación en el momento del parto o inmediatamente después de éste<sup>5, 8, 17</sup>. En algunos casos hasta la resolución total del proceso se pueden presentar pequeños rebrotes premenstruales o en mitad del ciclo femenino<sup>18</sup>. Recurre en el 95% de los embarazos posteriores<sup>17, 19</sup>, siendo entonces la afectación más precoz y más intensa. No se ha podido determinar por qué en un 5% de los embarazos sucesivos no se desarrolla el cuadro. La enfermedad se reproduce tras la toma de anticon-

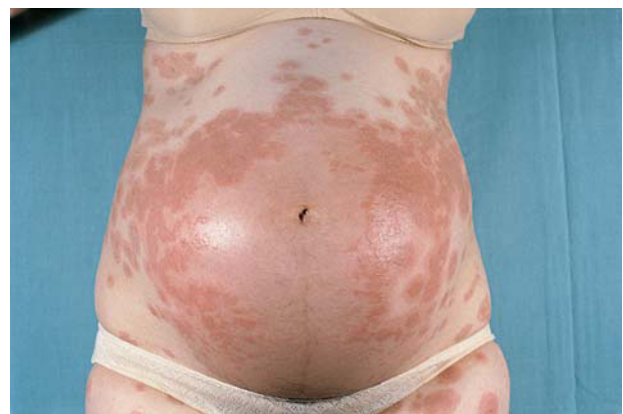

Fig. 1. Herpes *gestationis*. Lesiones en área abdominal de disposición preferente periumbilical.

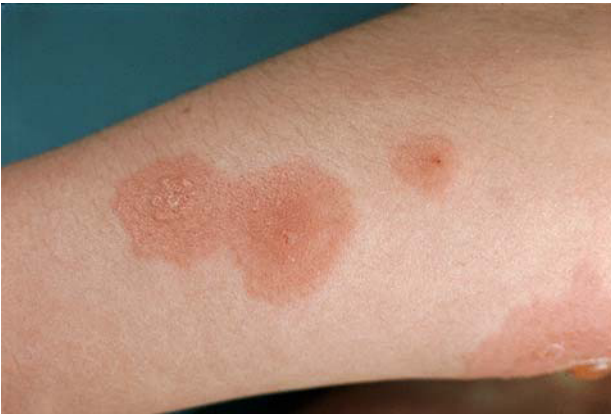

Fig. 2. Herpes *gestationis*. Lesiones urticariformes y ampollosas confluentes.

ceptivos orales con contenido estrogénico en el 10% de las pacientes, no habiéndose descrito ningún caso de aparición espontánea por la toma de anticonceptivos sin que se haya presentado la erupción en un embarazo previo<sup>18, 20</sup>.

Se ha descrito su presencia en pacientes con mola hidatidiforme y con coriocarcinoma, estando la intensidad del cuadro en relación con los niveles de gonadotropina coriónica ( $\beta$ HGC)<sup>21</sup>. Hasta la fecha no se ha asociado a coriocarcinoma testicular, lo cual sugiere la necesidad de tejido exógeno para su producción<sup>16, 22, 23</sup>.

### Histología

La histología en las lesiones urticariformes consiste en edema dérmico con infiltrado inflamatorio de linfocitos y eosinófilos de localización perivascular con algunos eosinófilos intersticiales. Previamente a la formación de la vesícula se pueden apreciar eosinófilos dispuestos linealmente y agregados a la unión dermoepidérmica. Posteriormente se forma la ampolla de localización subepidérmica (fig. 3). En ocasiones se puede apreciar espongiosis eosinofílica. Algunos autores han descrito necrosis de queratinocitos en estadios iniciales. Se ha determinado depósito de las proteínas de los gránulos de los eosinófilos a nivel intersticial y adyacente a la membrana basal<sup>24</sup>. Con el microscopio electrónico aparte de los datos previos se puede apreciar que la ruptura de la membrana basal se localiza a nivel de la lámina lúcida<sup>8</sup>.

Los estudios de inmunofluorescencia directa muestran el criterio *sine qua non* del HG, que es el depósito de C3 con o sin IgG a nivel de la unión dermoepidérmica (fig. 4). El uso de la técnica de piel hendida por inmersión en cloruro sódico 1 molar revela que los inmunorreactantes se depositan en el lado epidérmico con el mismo patrón que en el penfigoide ampollosa<sup>8</sup>. El microscopio electrónico los localiza preferentemente en los hemidesmosomas<sup>25</sup>. Por inmunofluorescencia indirecta se puede encontrar IgG cir-

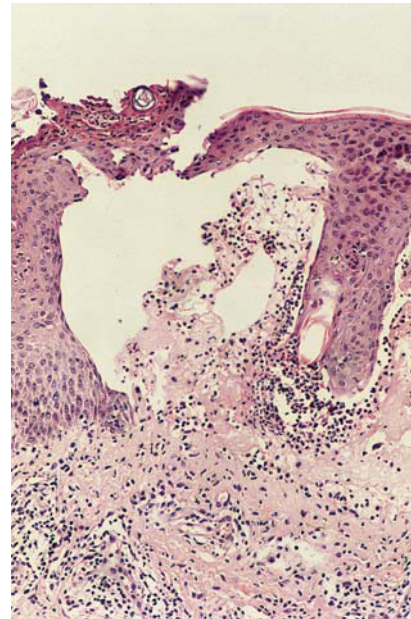


Fig. 3. Herpes *gestationis*. Histología: ampolla subepidérmica con cúmulo inflamatorio en unión dermoepidérmica (henatoxilina-eosina x20).

culante en el 25% de los casos, aunque este porcentaje aumenta si se emplean técnicas más refinadas<sup>26</sup>.

### Laboratorio

Los datos de laboratorio son poco específicos, se encuentra eosinofilia en un alto porcentaje de casos y se sugiere que podría estar en relación con el grado de enfermedad. Se ha encontrado aumento en suero de las proteínas de los gránulos de los eosinófilos<sup>24, 27</sup>. Las pacientes presentan anticuerpos circulantes contra la membrana basal, predominantemente de tipo IgG1 y en menor medida IgG3 con gran capacidad para fijar complemento<sup>28, 29</sup>. Debido a que inicialmente no se reconoció como inmunoglobulina la proteína

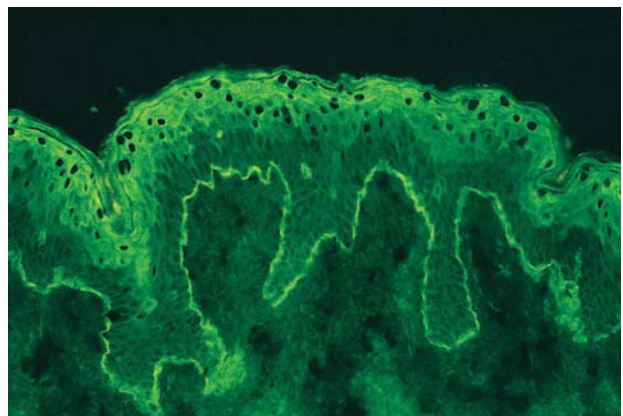


Fig. 4. Herpes *gestationis*. Estudio de inmunofluorescencia directa. Depósito de C3 en unión dermoepidérmica.



capaz de fijar complemento en la membrana basal, ésta fue denominada como *herpes gestationis factor*<sup>30</sup>.

Los estudios de inmunogenética han demostrado un aumento de frecuencia de antígenos HLA DR3 y HLA DR4 así con el fenotipo C4 *null* en las pacientes con HG, de forma semejante a otros cuadros autoinmunes. También se ha determinado un leve aumento de frecuencia de HLADR2 en las parejas de las pacientes afectas de HG<sup>12</sup>.

### Patogenia

La enfermedad parece ser autoinmune, producida por la síntesis de anticuerpos antimembrana basal durante el embarazo. Se ha demostrado que los anticuerpos circulantes del HG se dirigen contra una proteína transcitoplasmática de 180 Kd, localizada fisiológicamente en los hemidesmosomas con el terminal amino situado en el citoplasma y el terminal carboxílico localizado extracelularmente. Esta proteína es idéntica al antígeno menor del penfigoide ampuloso (180-BP)<sup>31, 32</sup>. Patogénicamente se cree que los anticuerpos se fijan a la membrana basal y son capaces de activar complemento, fundamentalmente por la vía clásica<sup>33, 34</sup>. La quimiotaxis de eosinófilos y posterior degranulación de sus enzimas proteolíticas sería posteriormente la responsable de la disolución de la unión dermoepidérmica<sup>24, 27</sup>.

Los estudios realizados en placentas normales y de pacientes con HG han demostrado que los anticuerpos del HG se fijan en la membrana basal del amnios, hecho esperado dado que éste procede del ectodermo fetal. Otro hallazgo es que las placentas de las pacientes con HG presentan un infiltrado inflamatorio con aumento de expresión de moléculas HLADR, DP, con baja expresión de moléculas DQ. Este patrón de inflamación es el que se aprecia en las reacciones alérgicas autoinmunes<sup>35</sup>. En la placenta de las pacientes con HG el antígeno de 180 Kd está presente en el contexto de una reacción alérgica mediada por las moléculas HLA paternas, y como tal puede no ser reconocido como una molécula propia y desencadenarse la respuesta inmune<sup>36</sup>; mientras que exista este estímulo inmune (por la persistencia de la placenta) se mantendrá la enfermedad<sup>35, 37</sup>.

### Riesgo fetal y materno

El recién nacido puede estar afecto con una erupción moderada en un 10% de los casos, típicamente la afectación es autolimitada, resolviéndose en unos días o semanas<sup>17</sup>. La afectación subclínica debe ser frecuente, ya que la inmunofluorescencia en la piel del recién nacido ha sido positiva en aquellos casos que se ha buscado<sup>38</sup>.

Parece confirmarse que hay una tendencia a la prematuridad y a bajo peso para la edad gestacional de

los neonatos; no se han confirmado los estudios previos que encontraban un aumento de mortalidad fetal<sup>20, 39-41</sup>. El uso de corticoesteroides durante el embarazo no parece modificar el riesgo<sup>20</sup>.

### Enfermedades asociadas

Se ha descrito que las pacientes con HG presentan con mayor frecuencia enfermedades autoinmunes, quizá debido a una mayor coincidencia con el HLA DR2 y DR3. Se ha encontrado una asociación clara con enfermedad de Graves (presente en el 10% de las pacientes con HG) y con la presencia de anticuerpos para las células parietales del estómago. También se ha documentado un aumento de frecuencia de enfermedad tiroidea y de anemia perniciosa en los familiares de las pacientes con HG<sup>42</sup>.

### Tratamiento

Normalmente los corticosteroides tópicos y los antihistamínicos son insuficientes. El tratamiento de elección lo constituyen los corticosteroides orales a una dosis estándar inicial de 0,5 mg/ kg/ día y dosis menores de mantenimiento. Se ha utilizado sulfona, ritodrina, piridoxina y ciclosporina<sup>43-45</sup> como alternativa o complemento de los corticosteroides, y el oro, ciclofosfamida, plasmaféresis, inmunoglobulina intravenosa y análogos de la LHRH en situaciones especiales o de persistencia posparto<sup>6,46,47</sup>. En los casos asociados a coriocarcinoma el metotrexate es de elección.

### Relación con el penfigoide

Debido a la semejanza clínica y de inmunofluorescencia entre el HG y el penfigoide ampuloso ha habido diversos autores que han propuesto el término de penfigoide gestacional (*pemphigoid gestationis*)<sup>48</sup>. Sin embargo, aun aceptando el término «herpes» como anacrónico, hay otros autores que apoyan su supervivencia basándose en el distinto contexto clínico (enfermedad del embarazo), predisposición genética (asociación con el HLA) y falta de reactividad con el antígeno BP-230 Kd del penfigoide ampuloso<sup>6</sup>.

### ERUPCIÓN POLIMORFA DEL EMBARAZO

La EPE es la dermatosis más frecuente del embarazo, estimándose su incidencia en 1 de cada 150 embarazos<sup>7, 49</sup>. La variada morfología clínica de esta enfermedad ha ocasionado que a lo largo del tiempo se le hayan atribuido diferentes denominaciones que incluyen prurigo tardío, *rash* toxémico y pápulas y placas urticarianas pruriginosas del embarazo. Ante la confusión terminológica, fue Holmes quien propuso este término, utilizado especialmente por los dermatólogos europeos<sup>49-51</sup>.

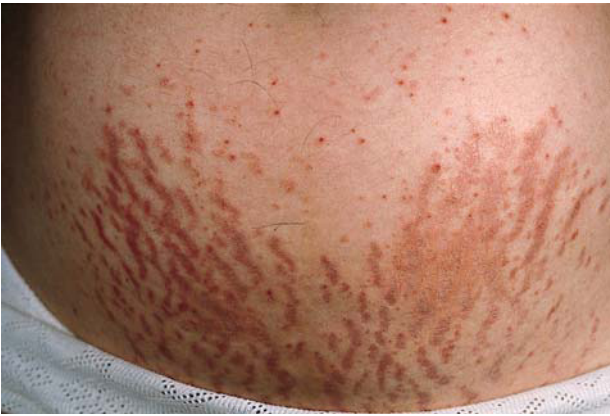

Fig. 5. Erupción polimorfa del embarazo. Lesiones dispuestas preferentemente en las estrías de distensión.

El cuadro se presenta habitualmente en primigestas durante el último trimestre del embarazo (preferentemente en el último mes)<sup>52, 53</sup> con lesiones muy pruriginosas. Las lesiones pueden ser papulosas de pocos milímetros de tamaño, localizadas preferentemente en las estrías (fig. 5), en placas urticariformes (fig. 6) o de disposición folicular (fig. 7), no siendo infrecuente que una misma paciente presente simultáneamente lesiones de distinto tipo<sup>19, 54-56</sup>. Ocasionalmente se pueden ver lesiones en diana y vesículas de pequeño tamaño<sup>49</sup>. La erupción es autolimitada, no presenta recurrencias en partos posteriores ni con la toma de anticonceptivos orales. El pronóstico materno y fetal es bueno, y es curioso con respecto al sexo de los neonatos que los hombres duplican a las mujeres<sup>9</sup>.

La histopatología es inespecífica, apreciándose un infiltrado inflamatorio perivascular superficial linfocitario. El número de eosinófilos es variable y pueden ser abundantes<sup>27</sup>. Dependiendo del tipo de lesión clínica biopsiada y de la evolución de ésta se pueden apreciar áreas de espongirosis en las lesiones iniciales y acantosis con paraqueratosis en las más tardías. La inmunofluorescencia es consistentemente negativa<sup>57</sup>.

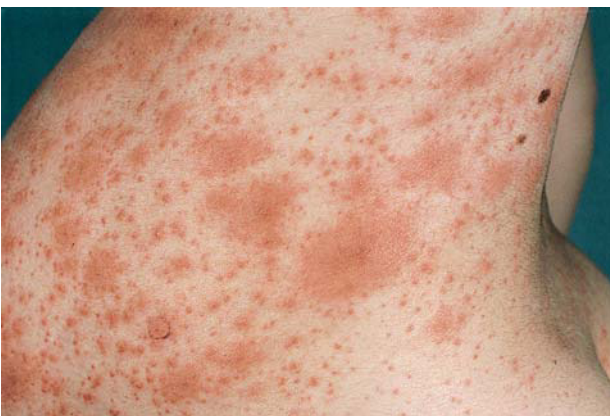

Fig. 6. Erupción polimorfa del embarazo. Lesiones urticariformes diseminadas.

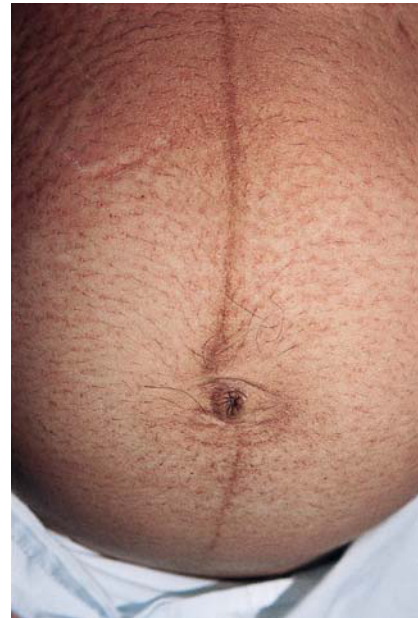

Fig. 7. Erupción polimorfa del embarazo. Lesiones de localización preferente perifolicular.

La patogenia de la enfermedad es desconocida, la localización de las lesiones en las estrías sugiere que el cuadro debiera tener relación con la distensión abdominal<sup>58, 59</sup>. Algunos autores han relacionado la presencia de EPE con existencia de embarazos múltiples<sup>60</sup>, ganancia de peso materno y ganancia de peso fetal, datos que corroborarían la hipótesis anterior. Aractingi et al<sup>61</sup> han encontrado presencia de ADN fetal en la epidermis de mujeres diagnosticadas de EPE; sin embargo, ellos mismos postulan la necesidad de realizar estudios más finos para comprobar el verdadero valor patogénico de este hecho. La desproporción en el sexo de los neonatos de las mujeres con EPE a favor de varones sugiere, asimismo, que pudiera haber factores hormonales maternos que influirían en el desencadenamiento del cuadro<sup>9, 62</sup>.

El tratamiento es sintomático y consiste en corticosteroides tópicos de elevada potencia aplicados varias veces al día, así como emolientes y antihistamínicos sedantes.

## PRÚRIGO DEL EMBARAZO

El término PE engloba procesos previamente descritos como «prúrigo *gestationis* de Besnier» y «prúrigo temprano del embarazo». Fue Nurse<sup>63</sup> el primero en separar esta entidad basándose en la cronología de su aparición durante el segundo trimestre del embarazo. Clínicamente se caracteriza por presentar lesiones escoriadas muy pruriginosas tipo prúrigo en superficies extensoras, pero que ocasionalmente pueden ser dise-

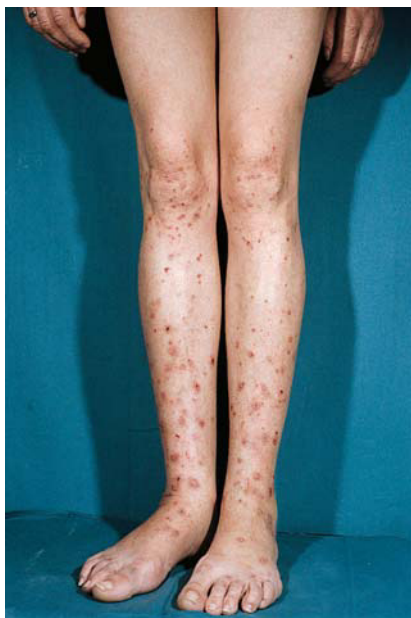

Fig. 8. Prúrigo del embarazo: lesiones escoriadas en extremidades inferiores.

minadas (fig. 8). No se ha encontrado un incremento en el riesgo fetal ni materno. La frecuencia de aparición descrita es variable ya que muchos cuadros diagnosticados como eccema se pudieran catalogar como PE<sup>9</sup>. Roger et al<sup>7</sup> estiman una frecuencia de aparición de 1 en 450 embarazos. La histopatología es inespecífica, predominando los fenómenos propios del rascado. La inmunofluorescencia siempre es negativa.

Algunos autores describen el cuadro preferentemente en mujeres que presentan rasgos personales o familiares de atopia y se considera que su aparición se debería a la unión de una predisposición personal junto a los cambios propios del embarazo. En una aproximación estiman que si un 18% de las embarazadas padecen fisiológicamente prurito, y que un 10% de la población presenta rasgos de atopia, sería de esperar que alrededor de un 2% de los embarazos cursaran con PE<sup>5</sup>. Sin embargo, otros autores no encuentran la asociación con atopia<sup>7</sup>.

El tratamiento propuesto es sintomático, con corticosteroides tópicos, emolientes y antihistamínicos.

### FOLICULITIS DEL EMBARAZO

Descrita inicialmente por Zoberman y Farber<sup>10</sup>, es muy infrecuente. Clínicamente se presenta como una erupción monomorfa, papulosa, folicular que aparece desde el cuarto al noveno mes del embarazo, resolviéndose después del parto y recurriendo en embarazos posteriores. En la histopatología se aprecia una foliculitis aguda, con infiltrado neutrofílico y cultivos bacterianos negativos.

Debido a su morfología el cuadro se ha interpretado como una «reacción acneiforme» producida por las alteraciones hormonales propias del embarazo. Hay autores que han detectado un aumento de andrógenos circulantes, hecho no corroborado por otros<sup>9,64</sup>. Se ha tratado con peróxido de benzoilo y con corticosteroides tópicos con buena respuesta<sup>5,64</sup>.

### IMPÉTIGO HERPETIFORME

El impétigo herpetiforme es un cuadro descrito inicialmente por Hebra en 1872, sobre el que a principios del siglo XX había gran controversia con respecto a su nosología<sup>65</sup>. Actualmente se considera una forma peculiar de psoriasis pustulosa que se presenta durante el embarazo, habiéndose descrito tanto en pacientes ya diagnosticadas de psoriasis como en pacientes sin lesiones previas. Clínicamente se caracteriza por presentar placas eritematosas con borde pustuloso localizadas preferentemente en flexuras. Presenta recidiva en embarazos posteriores y con la toma de anticonceptivos con componente estrogénico. Se puede asociar con hipocalcemia, y en la época preesteroidea, con alteración metabólica pronunciada. Previamente a la utilización de prednisona oral comportaba gran riesgo para la madre y para el feto<sup>66</sup>.

### COLESTASIS DEL EMBARAZO

Se está detectando un aumento de su incidencia, quizá debido a una mayor vigilancia e investigación. Clínicamente se presenta durante el tercer trimestre del embarazo con prurito intenso (a diferencia del prurito fisiológico que suele presentarse durante los primeros meses) y en ocasiones erosiones debidas al rascado<sup>8</sup>. El prurito comienza muchas veces en palmas y plantas y posteriormente se extiende a brazos, piernas, tronco y cara. En los casos extensos puede afectar oídos, párpados y boca<sup>67</sup>. Las pacientes pueden presentar ictericia, coluria y malabsorción de grasas. Los síntomas desaparecen en 24-48 horas después del parto y la ictericia en 1 ó 2 semanas<sup>1,8</sup>.

Los estudios histopatológicos de la piel son completamente inespecíficos; el estudio hepático de los casos extensos puede mostrar inflamación leve con conductos biliares dilatados y depósito de pigmentos biliares. Estos cambios son reversibles tras el parto. Siempre hay un aumento de enzimas hepáticas y, a veces, de la bilirrubina en sangre que confirman el diagnóstico<sup>67</sup>.

El pronóstico fetal es malo, con aumento de la mortalidad fetal y prematuridad; en casos graves el déficit de vitamina K puede ocasionar hemorragia intracraneal, estando indicada la inducción prematura del parto. Además del riesgo de malabsorción y coagulopatía por déficit de vitamina K no parece haber



aumento de morbilidad ni mortalidad materna. Existen recurrencias en al menos el 50% de los embarazos posteriores y con el uso de anticonceptivos orales. La patogenia de la enfermedad es desconocida. Ha sido descrita más frecuentemente en los países nórdicos y en Chile, con historia familiar del mismo proceso en un 50% de los casos, habiéndose encontrado en familiares de las pacientes (tanto hombres como mujeres) alteración en el aclaramiento hepático de bromosulfaleína inducido por estrógenos. Asimismo se ha encontrado una asociación elevada con el HLA B8 y BW16<sup>8</sup>.

Los casos leves pueden responder a tratamiento emoliente, pero en la mayoría de los casos se requiere tratamiento con resinas de intercambio iónico como la colestiramina o el ácido ursodeoxicólico, que incluso mejora el riesgo fetal. Otros tratamientos empleados han sido la ultravioleta B (UVB) y el epomediol<sup>1, 8, 67</sup>.

## OTROS CUADROS

Muchos casos de «dermatosis de embarazo» se han basado en aportaciones individuales, que con el paso del tiempo han quedado englobados en otro cuadro más definido, a pesar de lo cual han quedado perpetuadas incluso en libros de texto. La «dermatitis IgM lineal del embarazo» se refiere a un caso aislado descrito en 1988, caracterizado por lesiones foliculares, sin folliculitis en el estudio histológico y un depósito denso lineal de IgM en el estudio de inmunofluorescencia<sup>68</sup>. Otros autores han encontrado pacientes con una erupción compatible con EPE y anticuerpos IgM circulantes antimembrana basal detectables por inmunofluorescencia indirecta<sup>69</sup>. Posteriormente estos mismos autores no han encontrado valor patogénico a este hallazgo al encontrar este mismo hecho en mujeres sanas embarazadas y no embarazadas<sup>70</sup>. Spangler et al<sup>71</sup> sugirieron la existencia de otra entidad que ellos denominaron «dermatitis papulosa del embarazo», y destacan que pudiera estar asociada a un aumento considerable del riesgo fetal. Clínicamente el cuadro se caracterizaba por presentar lesiones diseminadas por un aumento en la gonadotropina coriónica urinaria y disminución del cortisol plasmático y estriol urinario. Reevaluados sus casos se puede apreciar que los criterios de inclusión con respecto a la mortalidad fetal están sobrestimados, sin presentar controles con respecto a las anormalidades bioquímicas aportadas, y que la descripción clínica de sus pacientes pudiera corresponder a los cuadros más floridos de la EPE o del PE<sup>5</sup>.

## COROLARIO

La valoración de una dermatosis en una mujer embarazada conlleva una cierta carga de ansiedad debido a la posible morbilidad fetal y materna, por lo

que la actuación del dermatólogo en el diagnóstico de certeza se hace cada vez más necesario. Sin embargo, dado que existe una mentalidad de padecimiento en las embarazadas, pudiera ser que los casos menos floridos no consulten al dermatólogo, quedándose con un tratamiento sintomático por parte del ginecólogo. Cuando se evalúa un proceso cutáneo en una embarazada se debe valorar si el cuadro cutáneo por el que se consulta corresponde a un proceso relacionado o no con el embarazo. En ocasiones los dermatólogos somos requeridos para descartar una enfermedad parasitaria. Una vez hecha la primera aproximación clínica es inexcusable la realización de análisis bioquímicos que descarten afectación hepática, y puede ser muy necesaria la realización de biopsia con estudio de inmunofluorescencia. Algunos autores han subestimado la necesidad de estudio histológico y de inmunofluorescencia para la EPE; sin embargo, existen numerosos casos en los que no se puede llegar a una distinción clara con respecto al HG, debiendo ser responsabilidad nuestra adelantar el pronóstico con respecto a posibles embarazos posteriores y afectación neonatal<sup>72</sup>.

## BIBLIOGRAFÍA

1. Vaughan Jones SA, Black MM. Pregnancy dermatoses. *J Am Acad Dermatol* 1999;40:233-41.
2. Bordas Opinell X. Dermatitis específicas del embarazo. *Piel* 1987;3:121-30.
3. Costello MJ. Eruptions of pregnancy. *New Y St J Med* 1941;41:849-55.
4. Holmes RC, Black MM. The specific dermatoses of pregnancy: a reappraisal with special emphasis on a proposed simplified clinical classification. *Clin Exp Dermatol* 1982; 7:65-73.
5. Holmes RC, Black MM. The specific dermatoses of pregnancy. *J Am Acad Dermatol* 1983;8:405-12.
6. Shornnick JK. Herpes gestationis. *Dermatol Clinics* 1993;3:527-33.
7. Roger D, Vaillant L, Fignon A, et al. Specific pruritic diseases of pregnancy. A prospective study of 3192 pregnant women. *Arch Dermatol* 1994;130:734-9.
8. Shornick JK. Dermatoses of pregnancy. *Semin Cutan Med Surg* 1998;17:172-81.
9. Vaughan Jones SA, Hern S, Nelson-Piercy C, Seed PT, Black MM. A prospective study of 200 women with dermatoses of pregnancy correlating clinical findings with hormonal and immunopathological profiles. *Br J Dermatol* 1999;141:71-81.
10. Zoberman E, Farmer ER. Pruritic folliculitis of pregnancy. *Arch Dermatol* 1981;117:20-2.
11. Shornick JK, Jenkins RE, Artlett CM, et al. Class II MHC typing in pemphigoid gestationis. *Clin Exp Dermatol* 1995;20:123-6.
12. Shornick JK, Artlett CM, Jenkins RE, et al. Complement polymorphism in herpes gestationis: association with C4 null allele. *J Am Acad Dermatol* 1993;29:545-9.

13. García-González E, Castro-Llamas J, Karchmer S, et al. Class II major histocompatibility complex typing across the ethnic barrier in pemphigoid gestationis. A study in Mexicans. *Int J Dermatol* 1999;38:46-51.
14. Milton JL. The pathology and treatment of diseases of skin. London: R. Harwicke; 1872. p. 205 (citado en ref. 3).
15. Provost TT, Tomasi TB. Evidence for complement activation via the alternative pathway in skin diseases: herpes gestationis, systemic lupus erythematosus and bullous pemphigoid. *J Clin Invest* 1973;52:1779-87.
16. Gómez Orbaneja J, Iglesias Díez L. Herpes gestationis con corioepitelioma. *Dermatol Ibero Lat Am* 1969;4:387-93.
17. Jenkins RE, Hern S, Black MM. Clinical features and management of 87 patients with pemphigoid gestationis. *Clin Exp Dermatol* 1999;24:255-9.
18. Holmes RC, Black MM, Jurecka W, et al. Clues to the aetiology and pathogenesis of herpes gestationis. *Br J Dermatol* 1983;109:131-9.
19. Holmes RC, Black MM, Dann J, James DC, Bhogal B. A comparative study of toxic erythema of pregnancy and herpes gestationis. *Br J Dermatol* 1982;106:499-510.
20. Shornick JK, Black MM. Fetal risks in herpes gestationis. *J Am Acad Dermatol* 1992;26:63-8.
21. do Valle Chiossi MP, Costa RS, Ferreira Roselino AM. Titration of herpes gestationis factor fixing to C3 in pemphigoid herpes gestationis associated with choriocarcinoma. *Arch Dermatol* 2000;136:129-30.
22. Tindall JG, Rea TH, Shulman I, Quismorio FP Jr. Herpes gestationis in association with a hydatidiform mole. Immunopathologic studies. *Arch Dermatol* 1981;117:510-2.
23. Slazinski L, Degefu S. Herpes gestationis associated with choriocarcinoma. *Arch Dermatol* 1982;118:425-8.
24. Scheman AJ, Hordinsky MD, Groth DW, Vercellotti GM, Leiferman KM. Evidence for eosinophil degranulation in the pathogenesis of herpes gestationis. *Arch Dermatol* 1989;125:1079-83.
25. Karpati S, Stolz W, Meurer M, Braun-Falco O, Krieg T. Herpes gestationis: ultrastructural identification of the extracellular antigenic sites in diseased skin using immunogold techniques. *Br J Dermatol* 1991;125:317-24.
26. Giudice GJ, Wilske KC, Anhalt GJ, et al. Development of an ELISA to detect anti-BP180 autoantibodies in bullous pemphigoid and herpes gestationis. *J Invest Dermatol* 1994;102:878-81.
27. Borrego L, Peterson EA, Díez LI, et al. Polymorphic eruption of pregnancy and herpes gestationis: comparison of granulated cell proteins in tissue and serum. *Clin Exp Dermatol* 1999;24:213-25.
28. Kelly SE, Cerio R, Bhogal BS, Black MM. The distribution of IgG subclasses in pemphigoid gestationis: PG factor is an IgG1 autoantibody. *J Invest Dermatol* 1989;92:695-8.
29. Chimanovitch I, Schmidt E, Messer G, et al. IgG1 and IgG3 are the major immunoglobulin subclasses targeting epitopes within the NC16A domain of BP180 in pemphigoid gestationis. *J Invest Dermatol* 1999;113:140-2.
30. Jordon RE, Heine KG, Tappeiner G, Bushkell LL, Provost T. The immunopathology of herpes gestationis. Immunofluorescence studies and characterization of HG Factor». *J Clin Invest* 1976;57:1426-33.
31. Giudice GJ, Emery DJ, Diaz LA. Cloning and primary structural analysis of the bullous pemphigoid autoantigen. BP180 *J Invest Dermatol* 1992;99:243-50.
32. Giudice GJ, Emery DJ, Zelickson BD, Anhalt GJ, Liu Z, Diaz LA. Bullous pemphigoid and herpes gestationis autoantibodies recognize a common non-collagenous site on the BP180 ectodomain. *J Immunol* 1993;151:5742-50.
33. Liu Z, Díaz LA, Troy JL, et al. A passive transfer model of the organ-specific autoimmune disease, bullous pemphigoid, using antibodies generated against the hemidesmosomal antigen, BP180. *J Clin Invest* 1993;92:2480-8.
34. Liu Z, Giudice GJ, Swartz SJ, et al. The role of complement in experimental bullous pemphigoid *J Clin Invest* 1995;1539-44.
35. Kelly SE, Black MM, Fleming S. Pemphigoid gestationis: a unique mechanism of initiation of an autoimmune response by MHC class II molecules? *J Pathol* 1989;158:81-2.
36. Kelly SE, Black MM, Fleming S. Antigen-presenting cells in the skin and placenta in pemphigoid gestationis. *Br J Dermatol* 1990;122:593-9.
37. Kelly SE, Black MM. Pemphigoid gestationis: placental interactions. *Semin Dermatol* 1989;8:12-7.
38. Chen SH, Chopra K, Evans TY, Raimer SS, Levy ML, Tyring SK. Herpes gestationis in a mother and child. *J Am Acad Dermatol* 1999;40:847-9.
39. Mascaro JM Jr, Lecha M, Mascaro JM. Fetal morbidity in herpes gestationis. *Arch Dermatol* 1995;13:1209-10.
40. Holmes RC, Black MM. The fetal prognosis in pemphigoid gestationis (herpes gestationis). *Br J Dermatol* 1984;110:67-72.
41. Lawley TJ, Stingl G, Katz SI. Fetal and maternal risk factors in herpes gestationis. *Arch Dermatol* 1978;114:552-5.
42. Shornick JK, Black MM. Secondary autoimmune diseases in herpes gestationis (pemphigoid gestationis). *J Am Acad Dermatol* 1992;26:563-6.
43. Macdonald KJ, Raffle EJ. Ritodrine therapy associated with remission of pemphigoid gestationis. *Br J Dermatol* 1984;111:630.
44. Paternoster DM, Bruno G, Grella PV. New observations on herpes gestationis therapy. *Int J Gynaecol Obstet* 1997;56:277-8.
45. Suárez Fernández R, Medina Montalvo S, Trasobaes Marugan L, García Rodríguez M. Herpes gestationis tratado con ciclosporina y corticosteroides *Actas Dermosifiliograf* 2001;92:302-4.
46. Castle SP, Mather-Mondrey M, Bennion S, David-Bajar K, Huff C. Chronic herpes gestationis and antiphospholipid antibody syndrome successfully treated with cyclophosphamide. *J Am Acad Dermatol* 1996;34:333-6.
47. Hern S, Harman K, Bhogal BS, Black MM. A severe persistent case of pemphigoid gestationis treated with intravenous immunoglobulins and cyclosporin. *Clin Exp Dermatol* 1998;23:185-8.
48. Holmes R, Black MM, Williamson DM, Scutt RW. Herpes gestationis and bullous pemphigoid: a disease spectrum. *Br J Dermatol* 1980;103:535-41.
49. Charles-Holmes R. Polymorphic eruption of pregnancy. *Semin Dermatol* 1989;8:18-22.
50. Faber WR, van Joost T, Hausman R, Weenink GH. Late prurigo of pregnancy. *Br J Dermatol* 1982;106: 511-6.
51. Lawley TJ, Hertz KC, Wade TR, Ackerman AB, Katz SI. Pruritic urticarial papules and plaques of pregnancy. *JAMA* 1979;241:1696-9.
52. Carruthers A. Pruritic urticarial papules and plaques of pregnancy. *J Am Acad Dermatol* 1993; 29:125.



53. Alcalay J, Ingber A, David M, Hazaz B, Sandbank M. Pruritic urticarial papules and plaques of pregnancy. A review of 21 cases. *J Reprod Med* 1987;32:315-6.
54. Aronson IK, Bond S, Fiedler VC, Vomvouras S, Gruber D, Ruiz C J. Pruritic urticarial papules and plaques of pregnancy: clinical and immunopathologic observations in 57 patients. *J Am Acad Dermatol* 1998; 39:933-9.
55. Borrego L, Daudén E, Ortiz de Frutos J, Ortiz Romero P, López Estebanz JL, Iglesias L. Estudio clínicopatológico de la erupción polimorfa del embarazo y del herpes *gestationis*. *Actas Dermosifiliogr* 1990;81:563-70.
56. Yancey KB, Hall RP, Lawley TJ J. Pruritic urticarial papules and plaques of pregnancy. Clinical experience in twenty-five patients. *J Am Acad Dermatol* 1984;10:473-80.
57. Moreno A, Noguera J, de Moragas JM. Polymorphic eruption of pregnancy: histopathologic study. *Acta Derm Venereol* 1985;65:313-8.
58. Roger D, Vaillant L, Lorette G. Pruritic urticarial papules and plaques of pregnancy are not related to maternal or fetal weight gain. *Arch Dermatol* 1990;126:1517.
59. Cohen LM, Capeless EL, Krusinski PA, Maloney ME. Pruritic urticarial papules and plaques of pregnancy and its relationship to maternal-fetal weight gain and twin pregnancy. *Arch Dermatol* 1989;125:1534-6.
60. Powell FC. Pruritic urticarial papules and plaques of pregnancy and multiple pregnancies. *J Am Acad Dermatol* 2000;43:730-1.
61. Aractingi S, Berkane N, Bertheau P, et al. Fetal DNA in skin of polymorphic eruptions of pregnancy. *Lancet* 1998;352:1898-901.
62. James WH. The sex ratio of children born to women with dermatoses of pregnancy. *Br J Dermatol* 2000;143:1345-6.
63. Nurse DS. Prurigo of pregnancy. *Aust J Dermatol* 1968; 9:258-67.
64. Wilkinson SM, Buckler H, Wilkinson N, O'Driscoll J, Roberts MM. Androgen levels in pruritic folliculitis of pregnancy. *Clin Exp Dermatol* 1995;20:234-6.
65. Katzenellenbogen I, Feuerman EJ. Psoriasis pustulosa and impetigo herpetiformis. Single or dual entity. *Acta Derm-Venereol* 1966;46:86-94.
66. Oumeish OY, Farraj SE, Bataineh AS. Some aspects of impetigo herpetiformis. *Arch Dermatol* 1982;118:103-5.
67. Reyes H. Review: Intrahepatic Cholestasis of pregnancy. A puzzling disorder of pregnancy. *J Gastroenterol Hepatol* 1997;12:211-6.
68. Alcalay J, Ingber A, Hazaz B, David M, Sandbank M. Linear IgM dermatosis of pregnancy. *J Am Acad Dermatol* 1988;18:412-5.
69. Zurn A, Celebi CR, Bernard P, Didierjean L, Saurat JH. A prospective immunofluorescence study of 111 cases of pruritic dermatoses of pregnancy. IgM anti-basement membrane zone antibodies as a novel finding. *Br J Dermatol* 1992;126:474-8.
70. Borradori L, Didierjean L, Bernard P, et al. IgM Autoantibodies to 180- and 230- to 240-kd human epidermal proteins in pregnancy. *Arch Dermatol* 1995;131:43-7.
71. Spangler AS, Reddy W, Bardawill WA, et al. Papular dermatitis of pregnancy. *JAMA* 1962;181:577-81.
72. Saurat JH. Immunofluorescence biopsy for pruritic urticarial papules and plaques of pregnancy. *J Am Acad Dermatol* 1989;20:711.

Respuestas correctas a las preguntas correspondientes a la Revisión de Formación Médica Continuada del número 2, febrero 2002.

Aurora Guerra Tapia. Embarazo y piel. Cambios fisiológicos y trastornos con repercusión estética. *Actas Dermosifiliogr* 2002;93:77-83

1b	5a	9d
2d	6a	10c
3a	7d	11b
4b	8a	