

# Fusariosis diseminada en paciente con leucemia mieloblástica aguda

Susana Córdoba Guijarro, Agustín Acevedo Barberá\*, Rosario Serrano Pardo\* y Ricardo Ruiz Rodríguez

Unidades de Dermatología y \*Anatomía Patológica. Clínica Ruber. Madrid.

**Resumen.**—*Fusarium* es un género de hongos de distribución universal, patógenos habituales de animales y plantas. Son agentes causales de infecciones graves en pacientes inmunodeprimidos, siendo éstas de difícil tratamiento y mal pronóstico. Presentamos el caso de un paciente de 62 años diagnosticado de leucemia mielode aguda tipo M1-M2 secundaria a síndrome mielodisplásico que recibió tratamiento con quimioterapia y antibioterapia de amplio espectro y anfotericina B por cuadro febril sin foco aparente. El día +35 de quimioterapia se observaron en la espalda, brazos, muslos y cara escasas lesiones papulonodulares, eritematovioláceas, mal delimitadas, asintomáticas, algunas de ellas con centro necrótico, de 3–4 días de evolución, acompañadas de fiebre y mal estado general. La analítica demostró anemia, neutropenia y trombopenia. La radiografía de tórax mostró una condensación en hilio derecho y lóbulo superior izquierdo. La biopsia cutánea mostró la presencia de abundantes elementos fúngicos en dermis papilar y reticular, acompañados de una mínima respuesta inflamatoria. En el cultivo de la biopsia cutánea se identificó un hongo del género *Fusarium*. Se añadió al tratamiento previo itraconazol, sin mejoría. Las lesiones cutáneas y la sintomatología general mejoraron coincidiendo con el tratamiento con factor estimulante de colonias de granulocitos y la recuperación de la neutropenia, llegando el paciente a quedar asintomático.

**Palabras clave:** leucemia, inmunodepresión, hongos, *Fusarium*.

Córdoba Guijarro S, Acevedo Barberá A, Serrano Pardo R, Ruiz Rodríguez R. Fusariosis diseminada en pacientes con leucemia mieloblástica aguda. *Actas Dermosifiliogr* 2002;93(2):118-21.

## DISSEMINATED FUSARIUM INFECTION IN A PATIENT WITH ACUTE MYELOGENOUS LEUKEMIA

**Abstract.**—Members of the *Fusarium* genus are ubiquitous soil fungi and are common plant pathogens. More recently, they have become important as pathogens of immunocompromised human patients.

A 62-year-old man with acute myelogenous leukemia due to myelodysplastic syndrome treated with chemotherapy, antibiotherapy and amphotericin B developed fever, malaise and red papular skin lesions, asymmetrically distributed over the face, trunk and extremities. Central necrosis appeared in some of them. Laboratory test only revealed anemia, thrombopenia and leukopenia. A radiological examination revealed lung involvement. Skin biopsy showed numerous septate hyphae in mid and deep dermis. A sparse inflammatory infiltrate was present. Culture from skin lesions showed a *Fusarium* species. Antifungal treatment with a combination of amphotericin B was given without improvement. The skin lesions disappeared with granulocyte colony-stimulating factor therapy and neutropenia recovery.

**Key words:** leukemia, immunocompromised patient, fungus, *Fusarium*.

## INTRODUCCIÓN

*Fusarium* es un género de hongos del suelo, de distribución universal, ubicuos y de gran importancia económica por ser patógenos habituales de animales y plantas<sup>1, 2</sup>. Ocasionalmente producen infecciones oportunistas en el hombre.

Las infecciones causadas por este género de hongos se incluyen dentro de las producidas por hongos que presentan hifas hialinas septadas, por lo que se denominan de forma genérica hialohifomicosis<sup>3</sup>.

La clínica relacionada con los hongos del género *Fusarium* puede ser muy variada. Así se han descrito desde cua-

drod sistémicos tóxicos por ingestión de alimentos contaminados con micotoxinas hasta verdaderas infecciones<sup>1</sup>.

Éstas pueden ser infecciones en pacientes inmunocompetentes relacionadas con la presencia de cuerpos extraños que el hongo tendría capacidad de invadir, como lentillas, catéteres de diálisis o venosos<sup>2, 4</sup>. Además dan lugar a infecciones localizadas, las más habituales son onicomicosis, colonización de quemaduras y úlceras en diabéticos<sup>5</sup>. También pueden producir afectación localizada de otros órganos como el ojo, los senos paranasales, el hueso o el oído<sup>2</sup>. En pacientes inmunodeprimidos dan lugar a infecciones diseminadas graves y de difícil tratamiento.

## DESCRIPCIÓN DEL CASO

Paciente varón de 62 años, diagnosticado de leucemia mieloblástica aguda tipo M1-M2 secundaria a

Correspondencia:  
Susana Córdoba Guijarro. Unidad de Dermatología. Policlínica Ruber. C./ Maldonado, 50. 28006 Madrid.  
Aceptado el 7 de octubre de 2001.

síndrome mielodisplásico. Realizó tratamiento con distintas pautas de quimioterapia por falta de respuesta hematológica, además de antibioterapia de amplio espectro y anfotericina B, desde el día +19 de quimioterapia, por cuadro febril sin foco aparente.

En el día +35 de quimioterapia se observaron múltiples lesiones de aproximadamente 10-12 días de evolución. Estas lesiones, papulonodulares, bien delimitadas, alguna de ellas con centro necrótico, salpicadas en tronco y miembros, eran asintomáticas y estaban infiltradas a la palpación (fig. 1). El cuadro se acompañaba de fiebre, mal estado general y debilidad muscular.

En la analítica destacaban anemia (hemoglobina 9,7 g/ dl), intensa leucopenia (leu 200/ mm<sup>3</sup>) y trombopenia (plaquetas 800/ mm<sup>3</sup>). En la placa de tórax se observó un infiltrado parenquimatoso en hilio derecho y lóbulo superior derecho. El ecocardiograma, la ecografía abdominal y la radiografía de senos fueron normales.

La biopsia de piel mostró discreta espongirosis y exocitosis linfocitaria en la epidermis, observándose en dermis papilar y reticular una intensa infiltración por elementos fúngicos en forma de hifas tabicadas y no tabicadas, en ocasiones bifurcadas, y por estructuras de tipo levaduriforme (fig. 2). Estas hifas tenían afinidad por las paredes vasculares a las que invadían (fig. 3). La respuesta inflamatoria acompañante es prácticamente nula. En el cultivo de la biopsia cutánea se identificó un hongo del género *Fusarium*, siendo los hemocultivos, cultivos del catéter y de esputo negativos.

Se añadió itraconazol al tratamiento previo con anfotericina B, sin mejoría e incluso con aparición de nuevas lesiones.

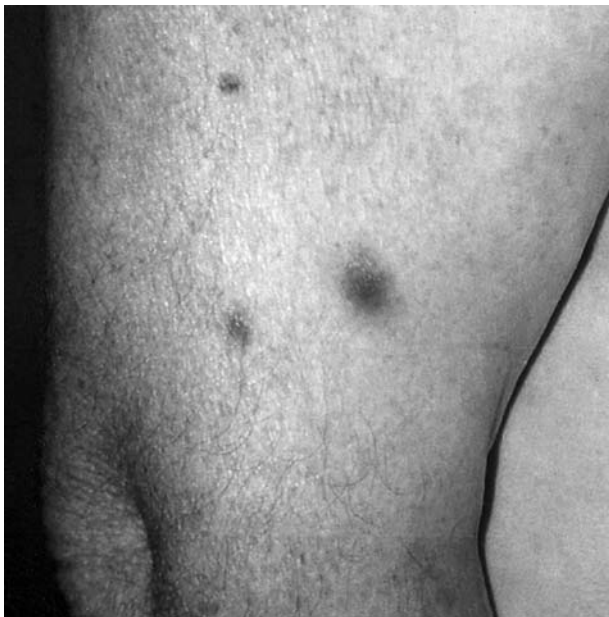

Fig. 1.—Lesiones nodulares, eritematosas, mal delimitadas, de centro necrótico en brazo.

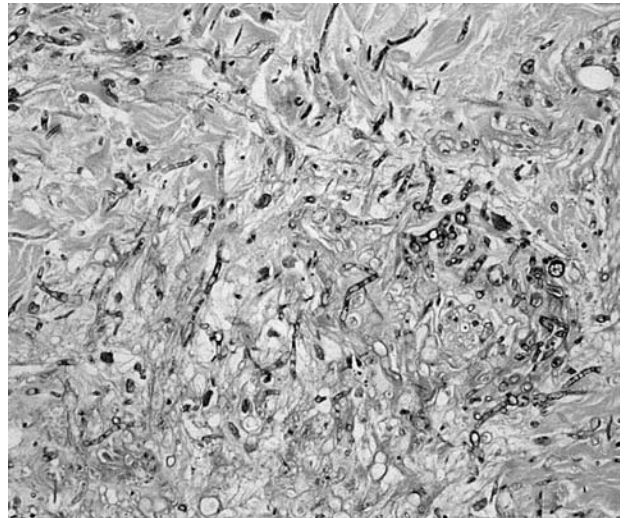


Fig. 2.—Intensa infiltración por elementos fúngicos en dermis media y profunda (H&E).

El paciente recibió posteriormente factor estimulante de colonias de granulocitos por su proceso hematológico de base, observándose la desaparición progresiva de las lesiones y la mejoría de su situación general coincidiendo con la recuperación de la neutropenia, llegando a quedar asintomático. Actualmente el paciente muestra signos de síndrome mielodisplásico, no habiendo presentado nuevas lesiones cutáneas ni síntomas sistémicos de infección fúngica.

## DISCUSIÓN

La infección diseminada por *Fusarium* fue descrita por primera vez en 1973<sup>5</sup>, desde entonces se han publi-

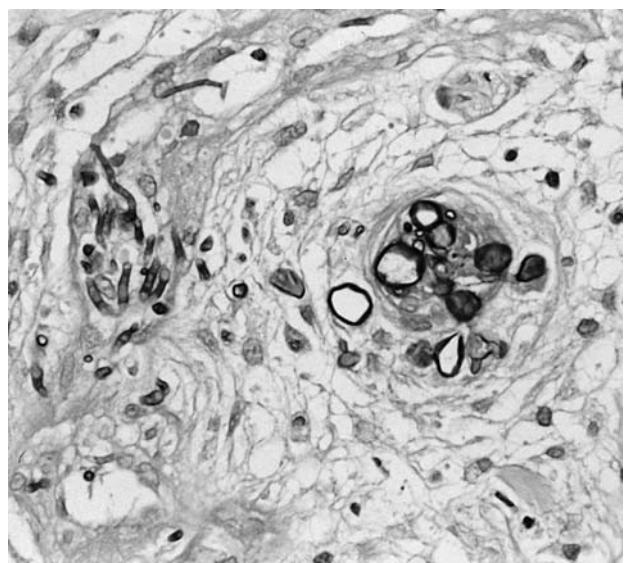


Fig. 3.—Detalle de los hongos invadiendo la pared un vaso (PAS).

cado unos 80 casos en pacientes inmunodeprimidos (el 90% enfermos hematológicos)<sup>4, 6, 8-14</sup>.

Clínicamente se caracteriza por la presencia de fiebre, lesiones cutáneas y mialgias, habitualmente en pacientes que ya están recibiendo tratamiento antifúngico<sup>9</sup>. Se asocia además afectación de casi cualquier órgano, siendo los más frecuentemente afectados la sangre y el pulmón<sup>2</sup>.

La puerta de entrada del hongo en la infección diseminada suele ser difícil de establecer. Los catéteres venosos centrales, el aparato digestivo y la piel en el caso de úlceras o quemaduras se han considerado posibles vías a partir de las cuales se diseminaría la infección. La alta tasa de afectación pulmonar observada en los pacientes con fusariosis diseminada ha hecho considerar en este órgano como otra posible puerta de entrada de la infección<sup>11</sup>.

Las lesiones cutáneas aparecen hasta en el 70% de los casos, pudiendo ser clínicamente muy variadas. Se han descrito máculas eritematosas<sup>13</sup>, nódulos<sup>15</sup> sin o con necrosis como en nuestro caso, lesiones purpúricas o pústulas<sup>14</sup>.

Ante este cuadro clínico, muy sugestivo de infección sistémica por un hongo, en un paciente inmunodeprimido debemos hacer diagnóstico diferencial con la aspergilosis sistémica, infección, por otra parte, más habitual. Clínica e histológicamente la fusariosis y la aspergilosis sistémicas son prácticamente indistinguibles. Las lesiones cutáneas son menos frecuentes en la aspergilosis, en la que aparecen sólo en un 20% a 25% de los casos, y el *Aspergillus* es más difícil de aislar que el *Fusarium*. El cultivo es imprescindible para hacer el diagnóstico definitivo<sup>3, 9, 16</sup>. Aunque es relativamente fácil aislar *Fusarium* en hemocultivos, siendo hasta el 50% de los hemocultivos positivos, es muy difícil la identificación de la especie.

El tratamiento de la fusariosis diseminada continúa siendo controvertido<sup>12</sup>. La mayoría de los aislamientos son resistentes *in vitro* a anfotericina B, flucitosina e imidazoles<sup>17</sup>. En casos aislados se ha utilizado rifampicina, itraconazol, griseofulvina y recientemente terbinafina con resultados variables<sup>16, 18</sup>. A pesar de las resistencias observadas *in vitro*, la anfotericina B a altas dosis continúa siendo el tratamiento de elección, utilizándose las nuevas formas liposomales por su menor toxicidad<sup>10, 14</sup>.

El pronóstico de la infección diseminada es malo, con una mortalidad de hasta el 70%. El uso de antifúngicos profilácticos en pacientes inmunodeprimidos no parece mejorar el pronóstico, pues teóricamente podría seleccionar cepas resistentes<sup>2</sup>. La evolución de la infección está directamente relacionada con las cifras de neutrófilos y la recuperación de la neutropenia parece ser el único factor que mejora el pronóstico<sup>2, 11, 15-17, 19</sup>.

El éxito del tratamiento parece no depender tanto del tratamiento en sí mismo como de la recuperación

de las defensas del huésped. Así la mejoría clínica suele coincidir con la recuperación de la neutropenia, por lo que algunos autores proponen la utilización de factores estimulantes de colonias en el tratamiento de estos pacientes<sup>2, 14, 17, 19</sup>. Los sucesivos ciclos de quimioterapia a los que son sometidos los enfermos hematológicos pueden determinar reactivaciones de la infección fúngica, coincidiendo con la reaparición de la neutropenia.

Hemos presentado un caso de fusariosis diseminada en un paciente hematológico en tratamiento con quimioterapia. Queremos destacar la evolución favorable observada en este caso, que contrasta con lo publicado en la literatura. Evolución que probablemente esté más en relación con la recuperación de la neutropenia que con el tratamiento antifúngico administrado.

## BIBLIOGRAFÍA

1. Nelson PE, Dignan MC, Anaissie EJ. Taxonomy, biology and clinical aspects of *Fusarium* species. Clin Microbiol Rev 1994;7:479-504.
2. Guarro J, Gene J. Opportunistic fusarial infections in humans. Eur J Clin Microbiol Infect Dis 1995;14:741-54.
3. Ajello L. Hyalohyphomycosis and phaeohyphomycosis: two global disease entities of public health importance. Eur J Epidemiol 1986;2:243-51.
4. Freidank H. Hyalohyphomycosis due to *Fusarium* spp. Two case reports and review of the literature. Mycoses 1995; 38:69-74.
5. Alegre MA, Puig L, Alonso C, Costa I, de Moragas JM. Infección de herida quirúrgica por *Fusarium solani*. Actas Dermosifiliogr 1995;86:681-4.
6. Cho CT, Vats TS, Lowman JT, Bradsberg JN, Tosh FE. *Fusarium solani* infection during treatment for acute leukemia. J Ped 1973;83:1028-30.
7. Nucci M, Spector N, Lucena S, Bacha PC, Pulcheri W, Lamosa A, et al. Three cases of infection with *Fusarium* species in neutropenic patients. Eur J Clin Microbiol Infect Dis 1992;11:1160-2.
8. Caux F, Aractingi S, Barumann H, Reygagne P, Dombret H, Romand S, et al. *Fusarium solani* cutaneous infection in a neutropenic patient. Dermatology 1993;186:232-5.
9. Smith AG, Bustamante CI, Wood C. Disseminated cutaneous and vascular invasion by *Fusarium moniliforme* in a fatal case of acute lymphocytic leukemia. Mycopathology 1993;122:15-20.
10. Martino P, Gastaldi R, Raccach R, Girmenia C. Clinical patterns of *Fusarium* infections in immunocompromised patients. J Infect 1994;28:7-15.
11. Peltroche-Llacsahuanga H, Manegold E, Kroll G, Haase G. Case report. Pathohistological findings in a clinical case of disseminated infection with *Fusarium oxysporum*. Mycoses 2000;43:367-72.
12. Rabodonirina M, Piens MA, Monier MF, Guého E, Fiévre D, Mojon M. *Fusarium* infections in immunocompromised patients: case reports and literature review. Eur J Clin Microbiol Infect Dis 1994;13:152-61.

13. Hansson C, Rosen K, Braide I. *Fusarium* infection with unusual skin lesions in a patient with acute lymphocytic leukemia. *Dermatology* 1995;191:333-5.
14. Prins C, Chavaz P, Tamm K, Hauser C. Ecthyma gangrenosum-like lesions: a sign of disseminated fusarium infection in the neutropenic patient. *Clin Exp Dermatol* 1995; 20:428-30.
15. Bushelman SJ, Callen JP, Roth DN, Cohen LM. Disseminated *Fusarium solani* infection. *J Am Acad Dermatol* 1995; 32:346-51.
16. Hennequin C, Lavarde V, Poirot JL, Rabodonirina M, Datry A, Aractingi S, et al. Invasive *Fusarium* infections; a retrospective survey of 31 cases. *J Med Vet Mycol* 1997; 35:107-14.
17. Musa MO, Al Eisa A, Halim M, Sahovic E, Gyger M, Chaudhri N, et al. The spectrum of *Fusarium* infection in immunocompromised patients with haematological malignancies and in non immunocompromised patients: a single institution experience over 10 years. *Br J Haematol* 2000;108:544-8.
18. Fang C, Chang SC, Tang IL, Hsueh PR, Chang YL, Hung CC, et al. *Fusarium solani* fungemia in a bone marrow transplant recipient. *J Formos Med Assoc* 1997;96:129-33.
19. Boutati EI, Anaisse EJ. *Fusarium*, a significant emerging pathogen in patients with hematologic malignancy; ten years experience at a cancer center and implications for management. *Blood* 1977;90:999-1003.