

Milium coloide: a propósito de dos observaciones

Ricardo Ruiz Villaverde, José Blasco Melguizo, Aurelio Martín Castro*, M.^a Pilar Burkhardt Pérez, José Abad Romero y Ramón Naranjo Sintés

Servicios de Dermatología y *Anatomía Patológica. Hospital Clínico San Cecilio. Granada.

Resumen.—Presentamos dos casos de *milium* coloide del adulto en un varón y una mujer de 47 años de edad con una historia de intensa exposición a radiación ultravioleta por razones de índole profesional. Es una enfermedad de depósito, de la que recordamos su clínica, diagnóstico diferencial, histología y tratamiento. Recordamos las características diferenciales entre las distintas variantes de esta entidad.

Palabras clave: *milium* coloide del adulto, degeneración coloide.

Ruiz Villaverde R, et al. Milium coloide: a propósito de dos observaciones. *Actas Dermosifiliogr* 2002;93(1):42-4.

INTRODUCCIÓN

El *milium* coloide es una rara entidad clínica de la que existen aproximadamente 100 casos descritos en la literatura. Se caracteriza por la presencia de múltiples pápulas amarillentas que se desarrollan en zonas de piel fotoexpuesta. El número de lesiones suele aumentar durante los 3 primeros años para estabilizarse posteriormente¹. Se han descrito tres variedades: la forma adulta, la juvenil y la nodular, de las cuales la primera es la más frecuente y suele afectar a personas de raza caucásica entre la cuarta y la sexta décadas de la vida sin que haya una clara predilección por uno u otro sexo. Presentamos dos casos de esta rara pseudoelastosis en dos localizaciones típicas, así como las características diferenciales entre las formas clínicas mencionadas.

DESCRIPCIÓN DE LOS CASOS

Caso 1

Se trata de un varón de 47 años de edad sin antecedentes personales ni familiares de interés que hace 11 años comenzó a notar unas pequeñas formaciones quísticas amarillentas translúcidas, situadas en el primer espacio interdigital de la mano; lesiones similares aparecieron en el dorso de las dos manos y en las

Correspondencia:
Ricardo Ruiz Villaverde. Dr. López Font, 10, 5.º A4. 18004 Granada.
Aceptado el 5 de octubre de 2001.

COLLOID MILIUM: TWO CASES REPORT

Abstract.—We present two cases of the adult colloid *milium* in a man and a woman, both of 47 years of age, with a history of intense exposure to ultraviolet radiation for professional reasons. It is a deposit disease, of which we remember their clinic, differential diagnosis, histology and treatment. Also we discuss the differential characteristics among the different variants of this entity.

Key words: Adult colloid *milium*, colloid degeneration.

primeras falanges de todos los dedos. Las lesiones no le causaban ningún tipo de molestia subjetiva.

Trabajaba en una cantera donde manejaba diversa maquinaria y está en contacto con aceites lubricantes y otros combustibles. Estaba expuesto al sol durante toda su jornada laboral sin utilizar ningún medio de fotoprotección física o química y creía que ambos factores podrían haber contribuido a la aparición de nuevas lesiones, lo que le causaba gran preocupación.

En la exploración cutánea se observaban múltiples pápulas de color amarillento claro, arracimadas, de consistencia dura, en el dorso de ambas manos y de la primera falange de todos los dedos de ambas manos (fig. 1). Tenía múltiples efélides en cara y pérdida de turgencia de labio inferior, era de fototipo II, con pelo castaño y ojos verdes. La exploración por órganos y aparatos no mostró alteraciones significativas.

Caso 2

Nos encontramos ante una mujer de 47 años que acudió a consulta por presentar lesiones papulosas de discreta coloración amarillenta diseminadas en mejillas y dorso de nariz, de 3 años de evolución, las cuales normalmente no le causan ninguna molestia salvo en ocasiones en que la luz solar le produce quemazón.

Refería la enferma que toda su vida había trabajado en el campo y no había utilizado medidas de fotoprotección. Recordaba que cuando era niña se quemó la cara con el sol en más de una ocasión.

En la exploración cutánea se observan pequeñas pápulas amarillentas transparentes de 0,5 cm de diámetro dis-

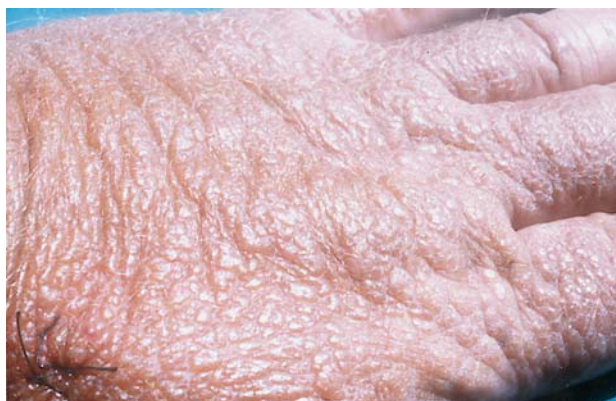

FIG. 1.—Caso 1. Pápulas amarillentas traslúcidas en dorso de mano derecha.

puestas en conjunto a ambos lados del dorso nasal sobre base eritematosa (fig. 2). Sufría daño solar actínico marcado con profundas arrugas de expresión, era de fototipo III, con pelo negro y ojos castaños. La exploración por órganos y aparatos estaba dentro de la normalidad.

En ambos casos se tomó muestra para examen histopatológico, el cual mostró la existencia de una epidermis atrófica con masas redondeadas, homogéneas y fisuradas de material coloide en dermis papilar, con intensa elastosis solar (fig. 3).

Se optó por tratamiento preventivo fotoprotector y tratamiento con queratolíticos y retinoico tópico 0,025% con discreta mejoría.

DISCUSIÓN

El *milium* coloide es una degeneración elastótica ligada a un exceso de exposición solar. El origen del

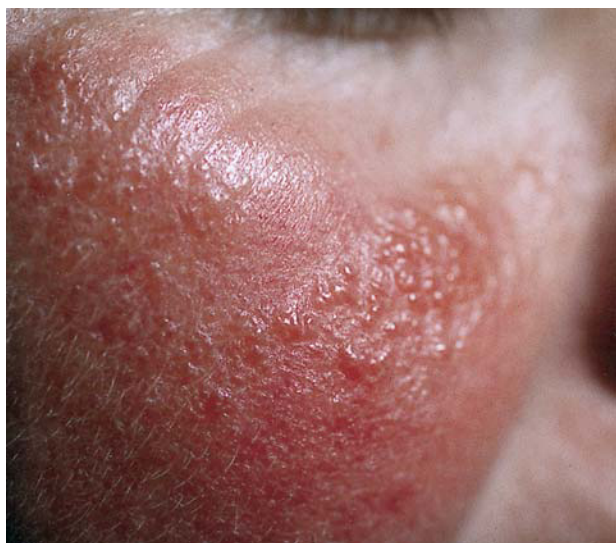

FIG. 2.—Caso 2. Lesiones de *milium* coloide sobre base eritematosa en la mejilla.

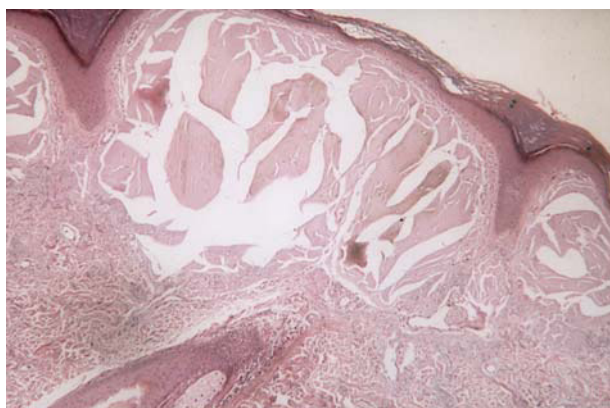


FIG. 3.—Masas redondeadas, homogéneas y fisuradas de material coloide en dermis papilar, separadas de la epidermis por una franja de dermis normal (zona Grenz o límite).

depósito de material coloide, que se inicia a nivel de la papila dérmica, no está totalmente dilucidado; parece estar producido por los fibroblastos dañados por la radiación ultravioleta, no siendo únicamente un producto de las fibras elásticas degeneradas como se ha considerado clásicamente². Como ya hemos mencionado existen tres variedades clínicas que se ven influidas por los siguientes factores etiopatogénicos:

- La forma adulta³ está íntimamente relacionada con la exposición a la radiación ultravioleta. Esto se evidencia por el elevado número de casos relacionados con una constante exposición solar laboral y un fototipo bajo (I-III).
- La forma juvenil⁴ parece heredarse de forma autosómico-dominante y en estos casos la radiación ultravioleta actuaría como factor desencadenante.
- La forma nodular de degeneración coloide parece estar relacionada con factores de índole ocupacional al observarse en pacientes que trabajaban con fenol e hidroquinona⁵, así como en trabajadores de refinerías de petróleo en los trópicos⁶; los productos químicos potencian la acción de la radiación solar como es bien conocido. Por ello, en todas ellas la radiación ultravioleta se constituye como un factor primordial a considerar en el proceso etiopatológico.

Las lesiones de las formas miliarenses consisten en múltiples pápulas amarillentas, transparentes y depresibles de 1-5 mm de diámetro que se distribuyen simétricamente en el arco zigomático, caras laterales del cuello, pabellones auriculares y dorso de las manos. En alguna ocasión de han descrito localizaciones atípicas como el borde palpebral⁷. La expresión de estas pápulas provoca la evacuación de una masa gelatinosa incolora. En la forma nodular se pueden desarrollar nódulos de 5-10 mm de diámetro, e incluso placas de aspecto pseudovesiculososo o verrugoso. En la tabla 1 se exponen las principales características diferenciales entre las diferentes variedades².

TABLA 1. FORMAS CLÍNICAS DE DEGENERACIÓN COLOIDE

	<i>Milium coloide del adulto</i>	<i>Milium coloide juvenil</i>	<i>Degeneración coloide nodular</i>
Edad	30-50 años	10-20 años	30-50 años
Localización	Áreas fotoexpuestas	Áreas fotoexpuestas	Áreas fotoexpuestas
Histología	Material coloide en dermis superficial. Degeneración elastótica	Material coloide en dermis papilar y reticular. No zona Grenz	Hiperplasia epidérmica. Material coloide en dermis superficial. No zona Grenz habitualmente
Anticuerpos antikeratina	—	+	+
PAS	+ débil	±	+
Rojo congo	—	±	—
Sustancia amiloide P	+	—	—
Sustancia amiloide K	—	—	—
Fibras elásticas	Cambios elastóticos	Normal	Cambios elastóticos
Microscopía electrónica	Filamentos de 1,5-10 nm	Filamentos de 8-10 nm M. basal alterada	Microtúbulos y filamentos de 10 nm
Patogénesis	Daño actínico de fibras elásticas	Degeneración de los queratinocitos	Daño actínico. Contacto con sustancias carcinogénicas

Tomada de Muscardin et al².

Estas lesiones no ocasionan molestias subjetivas al paciente, salvo discreta sensación de prurito en contadas ocasiones y la consulta al dermatólogo suele ser por motivo de índole estético, razón por lo cual esta dermatosis podría resultar infradiagnosticada.

Es preciso realizar biopsia cutánea para confirmar el diagnóstico clínico de sospecha. En la forma nodular puede ser necesario el uso de la microscopía electrónica para distinguir entre material coloide y amiloide.

Al microscopio óptico, se aprecia una masa homogénea, eosinófila, fisurada, en dermis papilar y reticular separada de la epidermis por una banda de dermis normal, la denominada zona Grenz (o límite)⁸. En la variedad nodular puede llegar a ocupar todo el espesor dérmico. En la forma juvenil las masas de coloide pueden llegar a invadir epidermis y pueden apreciarse cuerpos de Civatte sin llevar aparejada la elastosis característica de la forma adulta⁹. Se observan folículos pilosos y glándulas sebáceas que no suelen estar infiltradas por este material. El material coloide, como el amiloide, es PAS+ y muestra birrefringencia con la tinción rojo congo. La diferencia fundamental es la existencia de filamentos ondulados de las escleroproteínas producidas por los fibroblastos. El grosor de estos filamentos es mayor en la forma adulta que en la forma juvenil¹⁰.

Precisa diagnóstico diferencial con diversas formaciones tales como quistes miliares, siringomas, esteatocitoma múltiple, proteinosis lipídica, amiloidosis, quistes de retención, sarcoidosis, tricoepitelioma, hidrocistoma, adenoma sebáceo, comedones solares y molusco contagioso.

La terapéutica comienza en la fotoprotección que debe usar el paciente, ya que suele tratarse de personas con intenso daño actínico cutáneo. Las técnicas que se han empleado en su tratamiento son diatermia,

curetaje, crioterapia, dermoabrasión y exéresis quirúrgica de las más grandes, con resultados variables y contando siempre con la pericia del dermatólogo que ajustará el tratamiento a la forma clínica presentada. Otros autores abogan por técnicas menos agresivas y hacen uso de una terapia exfoliante al combinar alfa-hidroxiácidos (AHA) y ácido retinoico a diferentes concentraciones.

BIBLIOGRAFÍA

- Holzberger PC. Concerning adult colloid *milium*. Arch Dermatol 1969;82:711-6.
- Muscardin LM, Bellocci M, Balus I. Papuloverrucous colloid *milium*: an occupational variant. Br J Dermatol 2000;143:884-7.
- Hashimoto K, Miller F, Bereston EG. Colloid *milium*. Arch Dermatol 1972;105:684-7.
- Handfield-Jones SE, Atherton D, Black MM. Juvenile colloid *milium*. Br J Dermatol 1991;125:80-1.
- Findlay GH, Morrison JGL, Simson IW. Exogenous ochronosis and pigmented colloid *milium* from hydroquinone bleaching creams. Br J Dermatol 1975;93:613-21.
- Pycroft RJG. Petroleum and petroleum derivatives. En: Pycroft RJG, editor. Occupational skin diseases, 3.^a ed. Philadelphia: W. B. Saunders; 1999. p. 553.
- Safneck JR, Quiñonez G, Wiens JJ. Adult colloid *milium* of the eyelid. Am J Ophthalmol 123:402-3.
- Hashimoto K, Black M. Colloid *milium*: a final degeneration product of actinic elastosis. J Cutan Pathol 1985; 12:147-56.
- Handfield-Jones SE, Atherton DJ, Black MM, Hashimoto K, McKee PH. Juvenile colloid *milium*: clinical, histological and ultrastructural features. J Cutan Pathol 1992; 19:434-8.
- Hashimoto K, Nakayama H, Chimenti S, Carlesimo OA, Calvieri S, Iacobelli D, et al. Juvenile colloid *milium*: immunohistochemical and ultrastructural study. J Cutan Pathol 1989; 16:164-74.