

## CASOS BREVES

### Púrpura de Waldenström y tiroiditis autoinmune

I. DE ALBA RIOJA, A. HERRERA SAVAL, F. CAMACHO MARTÍNEZ

Departamento de Dermatología Médico-Quirúrgica y Venereología.  
Hospital Universitario Virgen Macarena. Sevilla.

**Resumen.**—Una mujer de 67 años nos consultó por múltiples lesiones asintomáticas purpúricas en superficies anteriores de muslos y abdomen. La analítica descubrió una hipergammaglobulinemia IgG e IgA. La biopsia cutánea mostró púrpura neutrofílica sin vasculitis. El estudio endocrinológico halló tiroiditis de Hashimoto y la exploración oftalmológica, queratoconjuntivitis seca. (*Actas Dermosifiliogr* 2001;92:362-364).

**Palabras clave:** Púrpura de Waldenström. Tiroiditis autoinmune.

Waldenström describió en 1943 un síndrome caracterizado por púrpura recidivante de miembros inferiores y aumento de globulinas séricas y de velocidad de sedimentación (1). La enfermedad, de curso crónico, afecta fundamentalmente a mujeres de edad media, aunque han sido descritos casos en niños y ancianos (2, 3). La importancia de la púrpura de Waldenström radica en que puede ser un marcador de diversas enfermedades autoinmunes como lupus eritematoso sistémico o síndrome de Sjögren (4).

La descripción de un excepcional caso de púrpura de Waldenström asociado a tiroiditis autoinmune justifica este trabajo.

#### DESCRIPCIÓN DEL CASO

Mujer de 67 años con distonía oculofacial desde hacía 30 años e hipertensión arterial en tratamiento con captopril, hidroclorotiacida y loracepam.

Consultó por presentar desde hacía 3 semanas elementos pruriginosos en miembros inferiores que se habían extendido progresivamente hacia muslos y abdomen y se acompañaban de edema de pierna y tobillo izquierdos. Refería también sequedad de boca desde hacía varios años.

En la exploración se apreciaron en superficie anterior de muslos y abdomen pequeñas máculas eritema-

tiovioláceas, redondeadas, no confluentes, que no desaparecían a la vitropresión (Fig. 1). En los exámenes de laboratorio destacaba: VSG de 44 mm en la primera hora; glucosa, 132 mg/ dl; proteínas totales de 9,5 g/ dl; PCR, 14 mg/ l (<5 mg/ l), y resto de analítica, incluyendo batería de anticuerpos, normales. La inmunoelectroforesis de sangre mostró IgG, 2.891 mg/ dl (800-1.800); IgA, 912 mg/ dl (90-450); cadenas kappa, 508 g/ l (2-4,4), y lambda, de 327 g/ l (1,2-2,4). IgM e IgD normales. En orina las cadenas lambda fueron de 1 mg/ dl (0-0,8), IgG de 1 mg/ dl (0-0,8), si bien las cadenas kappa y la proteína de Bence Jones fueron negativas. En el mapa óseo se apreciaron signos de desmineralización, sin áreas líticas. La biopsia cutánea mostró un infiltrado perivascular de predominio neutrofílico y hematíes extravasados, pero sin signos de vasculitis. La inmunofluorescencia directa fue negativa. El estudio endocrinológico reveló un hipotiroidismo subclínico con un valor de TSH de

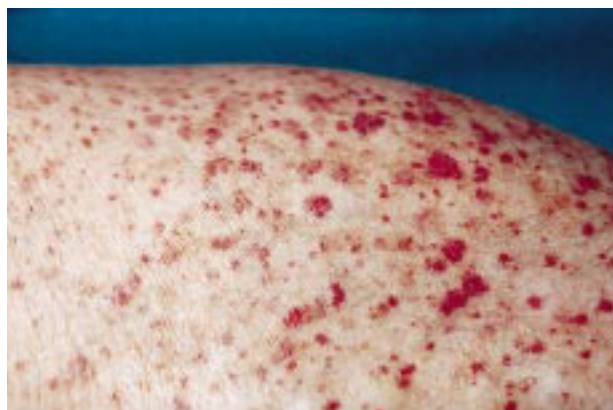

FIG. 1.—Elementos purpúricos en superficie anterior de muslo izquierdo.

*Correspondencia:* FRANCISCO CAMACHO MARTÍNEZ. Departamento de Dermatología Médico-Quirúrgica y Venereología. Hospital Universitario Virgen Macarena. Avda. Dr. Fedriani, 3. 41071 Sevilla.

Aceptado el 4 de abril de 2001.

5,60  $\mu\text{U}/\text{ml}$ , y de T4 libre, 0,79 ng/ dl, con anticuerpos antitiroideos positivos, diagnosticándose una tiroiditis de Hashimoto. La exploración oftalmológica y el test de Schirmer revelaron una queratoconjuntivitis seca. Ante todos estos datos diagnosticamos una púrpura hiperlobulinémica de Waldenström asociada a tiroiditis autoinmune y queratoconjuntivitis seca. Se instauró tratamiento con deflazacort 60 mg/ día en dosis decrecientes durante 6 semanas, mejorando las lesiones, aunque recidivó a los pocos meses, por lo que fue necesario incremento de la corticoterapia. Después de 2 años de seguimiento la paciente se mantiene estacionaria.

## DISCUSIÓN

Waldenström describió la púrpura que lleva su nombre en tres mujeres, hecho característico, pues más del 80% de los casos se han presentado en el sexo femenino. El ejercicio, la deambulación prolongada o la ingesta de alcohol son factores que pueden precipitar esta púrpura. Existen dos formas de púrpura de Waldenström, una primaria o idiopática, en la que no existe una enfermedad subyacente o no se diagnostica en los 2 primeros años desde el diagnóstico de la púrpura (5), y una secundaria asociada principalmente a diversas enfermedades autoinmunes como síndrome de Sjögren, lupus eritematoso sistémico, queratoconjuntivitis seca y también a acidosis tubular renal y leucemia linfática crónica (6). Se ha descrito un caso similar al que es motivo de este trabajo (5).

La clínica de la púrpura de Waldenström es variable, pudiendo presentarse en forma de petequias, equimosis, púrpura palpable o incluso ampollas hemorrágicas (4).

En el laboratorio, el hallazgo principal es la hiper-gammaglobulinemia, sobre todo de IgG, IgA e IgM. También se comprueba elevación de proteínas séricas, aumento de la velocidad de sedimentación globular y ligera anemia. El factor reumatoide suele ser positivo y las crioglobulinas y los anticuerpos antitiroideos cuando se han encontrado positivos fue a títulos bajos.

No existe ningún criterio histopatológico puesto que se ha descrito tanto una vasculitis leucocitoclásica como una púrpura inespecífica con infiltración perivascular linfocitaria. En las biopsias precoces se ha observado infiltración por polimorfocitos alrededor de vasos de dermis superficial (7). La inmunofluorescencia puede demostrar depósitos de IgG, IgM, IgA, complemento o fibrinógeno o puede ser negativa, por lo que no se considera de ayuda en el diagnóstico de la púrpura de Waldenström.

El mecanismo etiopatogénico de la hiper-gammaglobulinemia es desconocido. Determinados factores, como viremias u otros tóxicos, podrían dar lugar a inmunocomplejos circulantes. La hiperviscosidad producida por estos complejos circulantes provocaría el depósito en los

pequeños vasos y la consiguiente extravasación sanguínea. Se han demostrado depósitos de inmunoglobulinas en las paredes de los vasos y considerado la púrpura de Waldenström una vasculitis mediada inmunológicamente (7). Ferreiro y cols. han propuesto una teoría congénita donde la acción de una proteína endógena que actuara como antígeno, activaría la estimulación policlonal de gammaglobulinas (8). También se han encontrado anticuerpos linfocitotóxicos que podrían contribuir a la hiperactividad del sistema inmune humoral, como en el lupus eritematoso sistémico (9). Los variables resultados histopatológicos y de laboratorio podrían estar en relación con el tiempo de evolución de los elementos biopsiados (10).

Al ser la púrpura de Waldenström un cuadro benigno, no deben realizarse tratamientos agresivos. Se han utilizado con buenos resultados los esteroides, y la plasmaféresis ha conseguido disminuir los inmunocomplejos circulantes; sin embargo, el uso de cloram-bucil, tioguanina, dipiridamol, AAS y colchicina no ha mejorado la alteración proteica.

**Abstract.**—A 67-year old woman attended for evaluation of multiple asymptomatic purpuric lesions on anterior surface of thighs and abdomen. Biochemical test revealed an increase of gammaglobulin IgG and IgA. Skin biopsy demonstrated neutrophilic purpura without vasculitis. Endocrinologic study showed Hashimoto's thyroiditis and ophthalmologic examination revealed a sicca keratoconjunctivitis.

*De Alba Rioja I, Herrera Saval A, Camacho Martínez F. Purpura of Waldenström and autoimmune thyroiditis. Actas Dermosifiliogr 2001;92:362-364.*

**Key words:** Waldenström's purpura. Autoimmune thyroiditis.

## BIBLIOGRAFÍA

1. Carr R. D, Heisel E. B. Purpura hyperglobulinemica. Arch Derm 1966;94:536-41.
2. Sonnenblick M, Gelmont D, Jacobsohn WZ, y cols. Hyper-gammaglobulinemic purpura and cryoglobulinemia. Immunofluorescence studies of the skin. J Dermatol 1978; 5:103-6.
3. Jacobs JC. Hypergammaglobulinemic purpura in a child. J Pediatr 1975;87:91-3.
4. Tan E, Ng SK, Tan SH, Wong GC. Hypergammaglobulinaemic purpura presenting as reticulate purpura. Clin Exp Dermatol 1999;24:469-72.
5. Miyagawa S, Fukumoto T, Kanauchi M, Masunaga I, Fujimoto T, Dohi K, Shirai T. Hypergammaglobulinaemic purpura of Waldenström and Ro/ SSA autoantibodies. Br J Dermatol 1996;134:919-23.
6. Finder KA, McCollough ML, Dixon SL, y cols. Hyper-gammaglobulinemia purpura of Waldenström. J Am Acad Dermatol 1990;10:669-76.

7. Perks WH, Green F, Gleeson MH. A case of purpura hyperglobulinemica of Waldenström studied by skin immunofluorescence. *Br J Dermatol* 1974;91:563-8.
8. Ferreiro JE, Pasarin G, Quesada R, y cols. Benign hypergammaglobulinemic purpura of Waldenström associated with Sjögren's syndrome. *Am J Med* 1986;81:734-40.
9. López LR, Schocket AL, Carr RI, y cols. Lymphocytotoxic antibodies and intermediate immune complexes in hypergammaglobulinemic purpura of Waldenström. *Ann Allergy* 1988;61:93-6.
10. Katayama I. Clinical analysis of recurrent hypergammaglobulinemic purpura associated with Sjögren syndrome. *J Dermatol* 1995;22:186-90.

## Dermatofitosis atípica en un paciente con SIDA

MARTA RUANO DEL SALADO\*, PEDRO HERRANZ PINTO\*, JULIO GARCÍA\*\*, SILVIA SALINAS\*\*\*, ELENA NAZ VILLALBA\*, MARIANO CASADO JIMÉNEZ\*

Servicios de \* Dermatología y \*\* Microbiología. \*\*\* Departamento de Anatomía Patológica. Universidad Autónoma de Madrid. Hospital La Paz. Madrid.

**Resumen.**—Presentamos el caso de un varón de 37 años VIH positivo, con nódulos subcutáneos faciales, sin historia previa de infección micótica superficial. El estudio histológico mostraba granulomas en dermis centrados por estructuras fúngicas. En cultivos repetidos se identificó *Microsporium canis*. (*Actas Dermosifiliogr* 2001;92:364-366).

**Palabras clave:** Dermatofitosis. Granulomas. *Microsporium canis*.

Los dermatofitos son hongos patógenos, típicamente queratinofílicos. En pacientes inmunocompetentes raramente invaden dermis y tejido celular subcutáneo debido a la existencia de mecanismos inmunológicos de defensa tanto inespecíficos (neutrófilos y macrófagos) como específicos (humorales y celulares).

En pacientes inmunodeprimidos las lesiones pueden ser atípicas y existe el riesgo potencial de diseminación sistémica. *Trichophyton rubrum* es la especie más frecuentemente aislada en pacientes con SIDA. Nuestro caso es atípico, tanto por la presentación clínica como por el agente causal, *Microsporium canis*, que ha sido aislado de forma excepcional en los pacientes con infección por el VIH.

### DESCRIPCIÓN DEL CASO

Hombre de 37 años de edad, ex ADVP, que vivía como indigente; había sido diagnosticado de infección por el VIH en estadio C3 (CD4:1), con infección diseminada por citomegalovirus y estaba en tratamiento con antirretrovirales, cotrimoxazol, myambutol y

ganciclovir. Acudió a nuestra consulta con lesiones faciales de 4 meses de evolución.

En la exploración se observaba nódulos asintomáticos, de 1 cm de diámetro, de superficie lisa, bien delimitados, no adheridos a planos profundos. Se localizaban en área submentoniana y regiones preauriculares, con distribución simétrica (Fig. 1). No existía

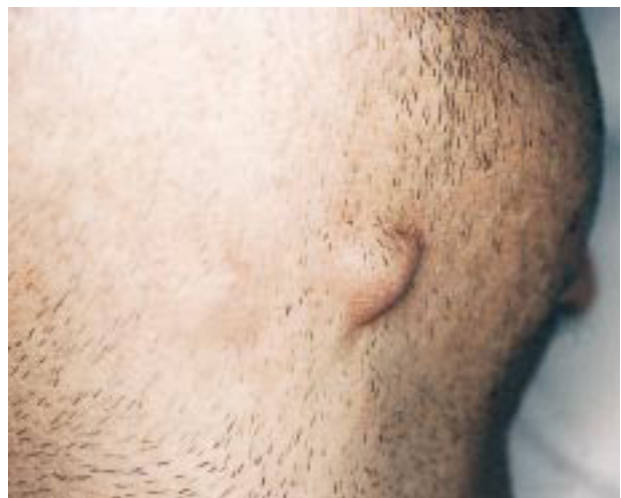

FIG. 1.—Nódulos de aproximadamente 1 cm de diámetro, de superficie lisa, localizados en área submentoniana.

*Correspondencia:* M. CASADO JIMÉNEZ. Servicio de Dermatología. Hospital La Paz. Paseo de la Castellana, 261. 28046 Madrid.

Aceptado el 5 de abril de 2001.

afectación palmoplantar, ni ungueal, ni en otras localizaciones cutáneas. El paciente se encontraba afebril y sin sintomatología general acompañante.

Con el diagnóstico de sospecha de micobacteriosis o micosis profunda se realizó estudio histológico y cultivo para bacterias, micobacterias y hongos. En la biopsia se observó, por debajo de una epidermis normal, una densa infiltración dérmica granulomatosa, constituida por células gigantes multinucleadas, macrófagos y linfocitos (Fig. 2). Con la técnica de PAS se observaron algunas hifas tabicadas y artroconidias en el centro de los granulomas. El resultado del cultivo fue positivo para *M. canis*.

Se realizó exploración exhaustiva de cuero cabelludo y piel lampiña, así como exposición a la luz de Wood y nuevo cultivo micológico, no evidenciándose ninguna lesión micótica superficial. Se repitió el cultivo de uno de los nódulos que fue nuevamente positivo, con colonias disgónicas de *M. canis*, parduscas en el centro, blancoalgodonosas alrededor, caracterizadas por crecimiento muy lento y dificultoso. Se instauró tratamiento con fluconazol (200 mg/día) durante 1 mes, presentando una discreta mejoría. El paciente no acudió a posteriores revisiones, por lo que no pudimos conocer la respuesta final al tratamiento.

## DISCUSIÓN

Las infecciones superficiales por dermatofitos, en sus diferentes formas clínicas, constituyen una de las manifestaciones dermatológicas más frecuentes en pacientes con infección por el VIH, en los que pueden presentarse con formas clínicas atípicas y tener una elevada tendencia a la recidiva. Aun en los casos de inmunosupresión marcada, estas infecciones, si bien muy extensas, se mantienen a nivel superficial y sin tendencia a la diseminación profunda debido a la actuación de mecanismos de defensa inespecíficos y específicos (sobre todo celulares) que evitan la inva-

sión de tejidos más profundos. No obstante, la alteración del sistema inmune puede ser responsable en algunos casos de formas invasivas de dermatofitosis, con afectación de dermis y tejido graso subcutáneo, y se ha sugerido que las lesiones dérmicas podrían ser debidas a la progresión del dermatofito desde el folículo hasta la dermis. La mayoría de las infecciones invasivas están precedidas por una infección crónica superficial (1).

*Trichophyton rubrum* es el dermatofito implicado con mayor frecuencia en pacientes inmunodeprimidos y concretamente en SIDA (1); sin embargo, *M. canis*, un dermatofito zoofílico, también es responsable en algunas ocasiones de invasión dérmica. En la literatura revisada hemos encontrado dos casos en pacientes con infección por VIH (2, 3), tres pacientes con lupus eritematoso y tratamiento inmunosupresor (4), un caso en trasplantado de corazón-pulmón (5) y otro en un paciente infectado tras un trasplante hepático (3).

Con respecto a *M. canis* y SIDA, se han descrito infecciones mixtas con otro dermatofito como *Trichophyton mentagrophytes* (6) y también infecciones inusuales como *Tinea capitis* y onicomycosis (7).

Desde el punto de vista clínico, la infección dérmica profunda por *M. canis* puede originar cuadros muy típicos que plantean serias dificultades diagnósticas, así se han descrito cuadros similares a angiomatosis bacilar (4), lesiones que simulan sarcoma de Kaposi (8) y erupciones papulosas diseminadas (9).

El tratamiento de este tipo de infecciones no ha sido establecido de forma absoluta dada la escasa experiencia, consecuencia de la rareza de estas presentaciones. No obstante, el fluconazol parece ser el tratamiento de elección para las infecciones invasivas por *M. canis* dado que se ha demostrado una concentración dérmica más alta de este fármaco en comparación con la de otros antifúngicos utilizados anteriormente (2).

Caso como éste ilustran el riesgo de desarrollo de infecciones cutáneas atípicas, potencialmente graves, en pacientes con SIDA, en los que pueden estar implicados patógenos débiles, como en este caso los dermatofitos y que deben ser estudiados de forma exhaustiva desde el punto de vista dermatológico.

Nuestro paciente, enfermo de SIDA terminal, presentaba una infección cutánea profunda por *M. canis*, manifestada por lesiones atípicas no descritas previamente en la literatura y sin evidencia de afectación micótica superficial concomitante que justificase la vía de diseminación de las lesiones dérmicas; si bien asumimos que éstas se iniciaron a partir de una probable infección superficial previa, por la que el paciente no consultó con anterioridad.

**Abstract.**—We report the case of a 37-year-old man with acquired immunodeficiency syndrome, presenting subcutaneous nodules on the face,

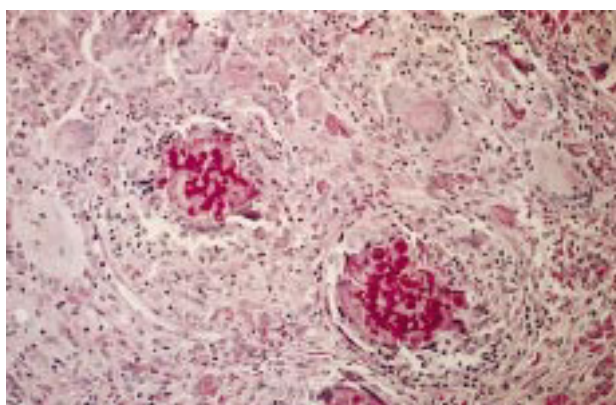


FIG. 2.—Granulomas dérmicos constituidos por células gigantes multinucleadas, células epitelioides y escasos linfocitos mostrando en el centro acúmulos de hifas (PAS).

without any previous history of superficial fungal infection. The skin biopsy showed a granulomatous inflammatory reaction with fungal structures.

*Microsporium canis* grew in several fungal cultures.

Ruano del Salado M, Herranz Pinto P, García J, Salinas S, Naz Villalba E, Casado Jiménez M. Atypical dermatophytosis in a patient with AIDS. *Actas Dermosifiliogr* 2001;92:364-366.

**Key words:** Dermatophytosis. Granuloma.

*Microsporium canis*.

## BIBLIOGRAFÍA

1. Álvarez C, Del Palacio A. Mujer con lesiones papulosas eritematosas en miembro inferior. *Enferm Infecc Microbiol Clin* 1997;15:381-2.
2. De Gentle L, Le Clech C. Granulome dermatophytique au cours de l'infection par le virus de l'immunodéficience humaine. *J Mycol Méd* 1991;1:172-4.
3. King D, Cheever LW. Primary invasive cutaneous *M. canis* infections in immunocompromised patients. *J Clin Microbiol* 1996;460-2.
4. Barson WJ. Granuloma and pseudogranuloma of the skin due to *M. canis*. *Arch Dermatol* 1985;121:895-7.
5. Voisard JJ, Weill FX. Dermatophytic granuloma caused by *M. canis* in a heart-lung recipient. *Dermatology* 1999;198:317-9.
6. Lowinge-Seoane M, Torres-Rodríguez JM. Extensive dermatophytoses caused by *T. mentagrophytes* and *M. canis* in a patient with AIDS. *Mycopathologia* 1992;120:143-6.
7. Bournerias I, Feuilhade M. Unusual *M. canis* infections in adults HIV patients. *J Am Acad Dermatol* 1996;35:808-10.
8. Crosby DL, Berger TG. Dermatophytosis mimicking Kaposi's sarcoma in human immunodeficiency virus disease. *Dermatologica* 1991;182:135-7.
9. Virgili A, Zampino MR. Disseminated granulomatous dermatophytosis (Majocchi's granuloma) by *M. canis*. *Eur J Dermatol* 1993;3:578-80.

## Piodermia gangrenosa de localización mamaria

FERNANDO VALDÉS TASCÓN, TERESA ABALDE PINTOS, VIRGINIA FERNÁNDEZ-REDONDO, DOLORES SÁNCHEZ-AGUILAR, JAIME TORIBIO PÉREZ

*Servicio de Dermatología. Hospital General de Galicia-Gil Casares. Facultad de Medicina. Santiago de Compostela.*

**Resumen.**—Las lesiones de piodermia gangrenosa se localizan preferentemente en extremidades superiores (78%) y tronco (12%). Sólo hay 14 casos descritos de piodermia gangrenosa de localización mamaria. Presentamos un nuevo caso en una mujer de 87 años de edad con lesiones de piodermia gangrenosa en pierna izquierda y mama derecha que respondieron bien al tratamiento con minociclina oral. No se hallaron enfermedades asociadas. (*Actas Dermosifiliogr* 2001;92:366-368).

**Palabras clave:** Piodermia gangrenosa. Mama.

La piodermia gangrenosa (PG) es una enfermedad ulcerativa que comienza con pústulas con halo inflamatorio que posteriormente evolucionan hacia la ulceración. Su localización más frecuente son las extremidades inferiores y su diagnóstico se centra en la evolución clínica del paciente y en el aspecto de las lesiones cutáneas. Se han descrito, según la literatura consultada, tan sólo 14 casos de PG de localización mamaria.

*Correspondencia:* FERNANDO VALDÉS. Cátedra de Dermatología. Facultad de Medicina. San Francisco, s/n. 15705 Santiago de Compostela. Correo electrónico: mejajme@usc.es

Aceptado el 4 de abril de 2001.

## DESCRIPCIÓN DEL CASO

Mujer de 87 años de edad con antecedentes de HTA, diabetes mellitus, insuficiencia coronaria, accidentes isquémicos transitorios y artrosis generalizada que comienza a finales de julio de 1997 con una lesión rojiza de contenido sanguinolento a nivel del tobillo de su pierna izquierda. Inicialmente tratada con antibióticos tópicos y ciclos de ciprofloxacino sistémico, la lesión sigue creciendo periféricamente, apareciendo aproximadamente a las 3 semanas una nueva lesión de superficie purulenta a nivel de su mama derecha (Fig. 1). Ambas lesiones eran dolorosas a la palpación. Entre las pruebas complementarias destacaba una velocidad de sedimen-

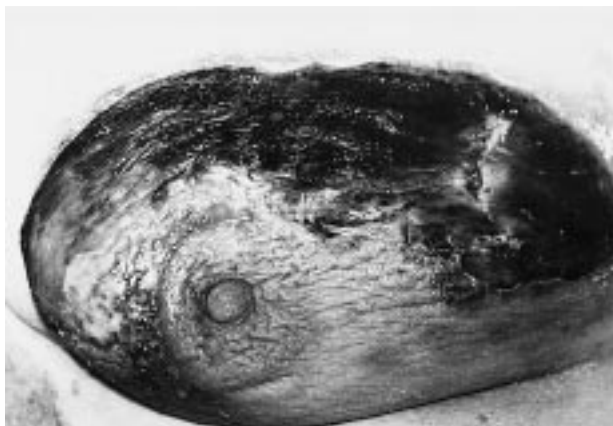

FIG.1.—Lesión a nivel de la mama derecha.

tación globular de 79 mm en la primera hora, glucemia de 242 mg/ ml y creatinina de 1,4 mg/ ml. Las serologías de lúes, hepatitis y VIH resultaron negativas, así como los proteinogramas en sangre y orina. La determinación de crioglobulinas y los estudios inmunológicos también arrojaron resultados negativos. El frotis de sangre periférica, el test de sangre oculta en heces y los estudios radiológicos y microbiológicos fueron normales.

Las biopsias de las lesiones cutáneas fueron informadas de dermatitis neutrofilica compatible con piodermia gangrenosa. Se inició tratamiento con minociclina oral con gran mejoría de las lesiones cutáneas, estando prácticamente epitelizadas en el momento del alta hospitalaria.

## DISCUSIÓN

Hay tres tipos principales de PG: idiopática, parainflamatoria y asociada a enfermedades hematológicas (1). En el 30% de los casos, como el que aquí nos ocupa, no se halla ninguna patología subyacente.

Se han descrito, según la literatura consultada, tan solo 14 casos de PG de localización mamaria (2-13) (tabla I). Debe de ponerse de manifiesto que en 10 de estos casos hubo un traumatismo previo al desarrollo de las lesiones típicas de PG. Estos traumatismos se dieron en forma de biopsias (4, 5, 7, 13), inyecciones intramusculares (10), mamoplastias reductoras (3, 6, 8, 9) o incluso un caso de posible picadura de arácnidos (6). Esto hace que nuestro caso sea aun más excepcional puesto que al hecho poco frecuente de su localización se añade el que no existiera antecedente traumático alguno. Los lugares más frecuentemente involucrados en las lesiones de PG son las extremidades inferiores y el tronco con un 78 y un 12% de los casos, respectivamente, según queda recogido en un artículo de revisión publicado en 1985, no recogiendo en este trabajo ningún caso de localización mamaria (14). Dentro del porcentaje de casos que afectan a las extremidades inferiores, la superficie tibial anterior parece ser el sitio que con más frecuencia se ve implicado (15). En 1990, Gate-

TABLA I: CASOS DE PIODERMIA GANGRENOSA CON LESIONES EN MAMA

Autor	Año	Sexo	Traumatismo	Número	Referencia
Basset	1967	♀	Sí	1	5
Odeh	1976	♀	No	1	12
Beurey	1977	♀	Sí	1	7
Rand	1988	♂/♀	Sí	2	6
Baruch	1990	♀	Sí	1	11
Gateley	1990	♀	Sí/No	2	13
Clugston	1991	♀	Sí	1	3
Maigre	1991	♀	Sí	1	10
Flugel	1992	♀	Sí	1	8
Gruhl	1992	♀	Sí	1	9
Selva	1994	♀	No	1	2
Dolan	1997	♀	Sí	1	4

ley y cols. recogen tan sólo un caso, previamente publicado, de PG de localización mamaria, aportando en su trabajo dos nuevos pacientes. En uno de ellos, al igual que el nuestro, no existió un desencadenante traumático en la zona. Recomiendan bajar la posibilidad de que estemos ante un caso de PG en toda lesión ulcerada de carácter crónico en la que se ha descartado etiología infecciosa y en la que ha existido un procedimiento quirúrgico previo (13). En otro trabajo más reciente publicado en 1997, Dolan y cols. aseguran que tan sólo existen cinco casos publicados de PG mamario, haciendo una vez más hincapié en la historia previa de traumatismo a consecuencia de un procedimiento quirúrgico como mecanismo propiciador de las lesiones (4).

Los corticoesteroides se consideran el tratamiento principal en la PG. Los corticoides intralesionales se consideran de elección en lesiones incipientes (16). La sulfasalazina es útil en los casos asociados a colitis ulcerosa (15). También parece ser eficaz el uso de minociclina, como ocurrió en nuestro paciente, debido a su acción antiinflamatoria e inmunosupresora (17). La ciclosporina produce curación y remisión prolongada en la mayor parte de pacientes (18). Otros tratamientos prometedores son la azatioprina, la dapsona y la ciclofosfamida y el clorambucil (19).

**Abstract.**—Pyoderma gangrenosum is commonly found on upper extremities (78%) and trunk (12%). There are only fourteen cases reported of pyoderma gangrenosum on the breast. We present another case in a 87-year-old white woman with pyoderma gangrenosum lesions on her left leg and right breast that improve with oral minocycline treatment. No any other concomitant disease was found.

Valdés Tascón F, Abalde Pintos T, Fernández-Redondo V, Sánchez-Aguilar D, Tiribio Pérez J. Pyoderma gangrenosum located on the breast. *Actas Dermosifiliogr* 2001;92:366-368.

**Key words:** Pyoderma gangrenosum. Breast.

## BIBLIOGRAFÍA

1. Von den Driesch P. *Pyoderma gangrenosum*: a report of 44 cases with follow-up. Br J Dermatol 1997;137:1000-5.
2. Selva A, Ordi J, Roca M, y cols. *Pyoderma gangrenosum* like ulcers associated with lupus anticoagulant. Dermatology 1994;189:182-4.
3. Clugston PA, Thompson RP, Schlappner OLA. *Pyoderma gangrenosum* after reduction mammoplasty. Can J Surg 1991;34:157-61.
4. Dolan OM, Burrows D, Walsh M. *Pyoderma gangrenosum* of the breast treated with low-dose cyclosporin A. Clin Exp Dermatol 1997;22:92-5.
5. Basset A, Maleville J, Bergoend H, Grosshans E, Araújo A. A propos d'un cas de phagédénisme géométrique (*Pyoderma gangrenosum*). Bull Soc Fr Dermatol Syphiligr 1967; 74:510-3.
6. Rand RP, Brown GL, Bostwick J. *Pyoderma gangrenosum* and progressive cutaneous ulceration. Ann Plast Surg 1988; 20:280-4.
7. Beurey J, Weber M, Delrous JL, Chaulieu Y. *Pyoderma gangrenosum*: thérapeutique par clofazimine. Ann Derm Venereol 1977;104:631-4.
8. Flugel M, Schaller P, Geldmacher J. Ergänzung zur Arbeit von L. Gruhl und Mitrab: *Pyoderma gangraenosum*-eine seltene komplikation nach mammareduktionsplastik. Ein weiterer Fall von *Pyoderma gangraenosum* nach mammareduktionsplastik. Handchir Mikrochir Plast Chir 1992; 24:49.
9. Gruhl L, Bruck JC, Merkel K, Buttemeyer R, Grabosch A. *Pyoderma gangraenosum*-eine seltene komplikation nach mammareduktionsplastik. Handchir Mikrochir Plast Chir 1992;24:46-8.
10. Maigre M, Bouachour G, Varache N, Alquier P, Verret JL. *Pyoderma gangrenosum* pseudo-septicémique et cancer du sein. A propos d'un cas déclenché par une injection intramusculaire. Rev Med Interne 1991;12:452-4.
11. Baruch J, Julien M, Touraine R, Auffret P. *Pyoderma gangrenosum* post-opératoire et cancer du sein. Ann Chir Plast Esthét 1990;35:73-5.
12. Odeh F. *Pyoderma gangrenosum* with Koebner effect and Mondor's disease in the same patient. Dermatologica 1976; 153:186-90.
13. Gateley CA, Foster ME. *Pyoderma gangrenosum* of the breast. Br J Clin Pract 1990;44:713-4.
14. Powell FC, Schroeter AL, Su WP, Perry HO. *Pyoderma gangrenosum*: a review of 86 patients. Q J Med 1985;55: 173-86.
15. Schwaegerle SM, Bergfeld WF, Senitzer D, Tidrick RT. *Pyoderma gangrenosum*: a review. J Am Acad Dermatol 1988;18: 559-68.
16. Jennings JL. *Pyoderma gangrenosum*: successful treatment with intralesional steroids. J Am Acad Dermatol 1983;9: 575-80.
17. Reynolds NJ, Peachey RDG. Response of atypical bullous *Pyoderma gangrenosum* to oral minocycline hydrochloride and topical steroids. Acta Derm Venereol 1990;70:538-9.
18. Matis WL, Ellis CN, Griffiths CEM, Lazarus GS. Treatment of *Pyoderma gangrenosum* with cyclosporine. Arch Dermatol 1992;128:1060-4.
19. Resnik BI, Rendon M, Kerdel FA. Successful treatment of aggressive *Pyoderma gangrenosum* with pulse steroids and chlorambucil. J Am Acad Dermatol 1992;27:635-6.