

HISTOPATOLOGÍA

Nevo de Spitz desmoplásico

Resumen.—Un varón de 23 años presentó una lesión pigmentada, sésil, dura al tacto de 3 años de evolución, en región deltoidea derecha. La biopsia mostró en toda la dermis una neoformación de células névicas fusiformes y epitelioides agrupadas en tecas, las cuales estaban rodeadas por un estroma intensamente fibroso y cuyo diagnóstico final fue el de nevo de Spitz desmoplásico.

Para algunos autores se trata de una variante del tumor descrito por Spitz en 1948, aunque para otros es una entidad histológica peculiar, con rasgos propios, aunque compartiendo casi todos los criterios histopatológicos de dicho tumor.

Palabras clave: Nevo de Spitz desmoplásico. Melanoma desmoplásico.

JOSÉ A. HERAS TABERNERO*
FERNANDO J. FERNÁNDEZ ARIAS*
PEDRO MARTÍNEZ MURILLO**
F. JIMÉNEZ ARROSAGARAY**
M.^a DOLORES MUÑOZ MARCOS***
LUIS BARBA DÍAZ**

* Servicio de Dermatología.

** Servicio de Anatomía Patológica.

Hospital Militar Orad Gajías. Zaragoza.

*** Medicina Familiar y Comunitaria.

Correspondencia

JOSÉ A. HERAS TABERNERO. Servicio de Dermatología. Hospital Militar Orad Gajías. 50009 Zaragoza.

Aceptado el 4 de abril de 2001.

INTRODUCCIÓN

El nevo de Spitz desmoplásico es una variante no infrecuente del nevo de Spitz que puede plantear problemas de diagnóstico diferencial con otras neoplasias melanocíticas y no melanocíticas.

DESCRIPCIÓN DEL CASO

Un varón de 23 años acudió a nuestra consulta por presentar una lesión en región deltoidea derecha de unos 3 años de evolución, era asintomática y consistía en una tumoración parduzca, sésil, de unos 2 cm de diámetro, de superficie lisa y sorprendentemente dura a la palpación (Fig. 1). El paciente no presentaba ninguna otra alteración en las exploraciones dermatológica y general.

Se procedió a su extirpación quirúrgica y estudio histopatológico el cual mostró a nivel de dermis papilar y reticular células névicas agrupadas en tecas en planos superficiales y en fascículos elongados hacia la profundidad, estando en ambas regiones rodeadas por gruesos haces colágenos esclerosos (Fig. 2). Se observaban, además, telangiectasias en los capilares superficiales y discreto infiltrado inflamatorio mononuclear perivascular.

Las células névicas mostraban citoplasma eosinófilo abundante con morfología fusiforme o epitelioides, con escaso pigmento melánico. Los núcleos eran ovales y de aspecto vesicular, viéndose en ocasiones nucléolos prominentes (Fig. 3). No se observaron mitosis. La epider-

mis presentaba pigmentación difusa de la basal sin incremento manifiesto del contenido de melanocitos basales.

DISCUSIÓN

En 1980, Barr y cols. (1) publicaron una serie de 75 casos de nevo de Spitz, 14 de los cuales fueron con-

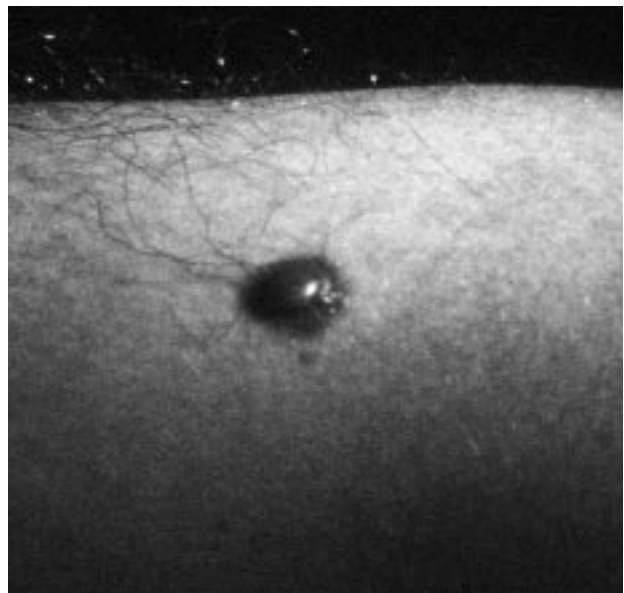


FIG. 1.—Aspecto macroscópico de la lesión.

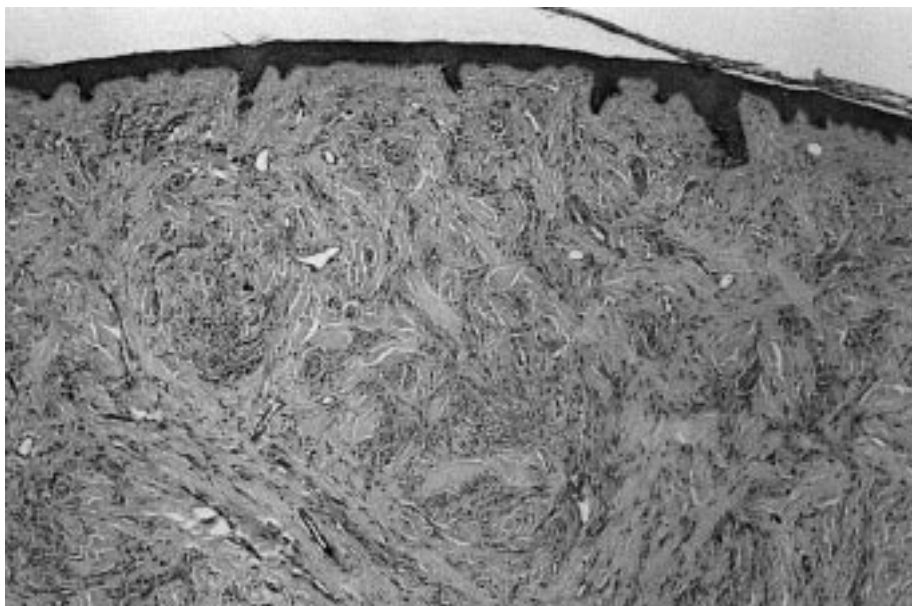


FIG. 2.—Células névicas en tecas superficiales y fascículos profundos rodeadas por gruesos haces colágenos esclerosos (H-E).

siderados de tipo desmoplásico. Previamente, Echevarría y Ackerman (2), Simón Huarte (3), Reed y cols. (4) y Paniago-Pereira y cols. (5) habían hablado de la presencia destacada de esclerosis en alguno de sus casos.

Mackie y Doherty en 1992 consideraron al nevo de Spitz desmoplásico como una entidad distinta del nevo de Spitz (6) basados en la ausencia de nidos junturales y de sus típicas hendiduras de la unión dermoepidérmica. Barnhill (7) ha descrito recientemente las características tanto clínicas como histológicas del nevo de Spitz desmoplásico, aunque no se define a la hora de considerarlo como una entidad distinta.

En el caso que nos ocupa, la lesión apareció hacia los 20 años de edad, a diferencia de los casos de Paniago-Pereira y cols. (5) y Mackie y Doherty (6), los cuales aparecían en personas mayores de 30 años. La localización en miembros superiores es la segunda en frecuencia en la serie de Barr y cols. (1) con un 28%

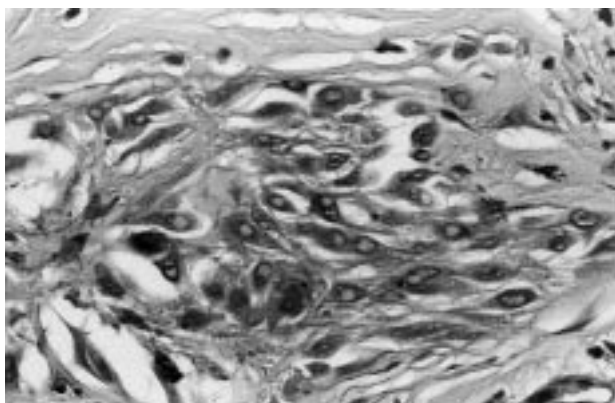


FIG. 3.—Aspecto de citoplasma y núcleos (H-E).

del total de los casos, siendo la más frecuente (73%) en la serie de Mackie y Doherty (6).

En cuanto a los hallazgos histológicos, nuestro caso presenta todas las características que definen al nevo de Spitz desmoplásico, las cuales pueden resumirse en los siguientes hallazgos: desarrollo de una proliferación nevomelanocítica a nivel dérmico, compuesta por elementos de morfología epiteloide o fusocelular sobre un fondo de estroma rico en colágeno, con signos de maduración que se traducen en disposición en tecas a nivel superficial y como células sueltas entre el colágeno a nivel profundo. Citológicamente los elementos proliferados se ajustan también a las características referidas para este tipo de lesión, mostrando citoplasma abundante, fusiforme o epiteloide, con mínimo o nulo contenido en gránulos de melanina, y núcleo grande con frecuente presencia de invaginaciones del citoplasma a modo de seudoinclusiones. El nucléolo suele ser poco llamativo, aunque de forma esporádica, es prominente. Inmunohistoquímicamente presentan tinción positiva difusa para S-100.

Histológicamente, el nevo de Spitz desmoplásico plantea el diagnóstico diferencial con lesiones melanocíticas y no melanocíticas en las que existe un componente de esclerosis dérmica. En cuanto a las primeras, el mayor problema se plantea con el melanoma desmoplásico (1, 6-8) como se puede ver en la [tabla I](#). Una herramienta muy útil para diferenciar los nevos de Spitz desmoplásicos de los melanomas desmoplásicos es la estimación de la fracción de crecimiento con KI-67 por método inmunohistoquímico. En la serie de Harris y cols. (8) todos los melanomas desmoplásicos tenían una fracción de crecimiento prominente y el número de células KI-67 positivas era significativamente mayor en el nevo de Spitz desmoplásico,

1 TABLA I: RASGOS DIFERENCIALES ENTRE NEVO DE SPITZ DESMOPLÁSICO Y MELANOMA DESMOPLÁSICO

	<i>Nevo de Spitz desmoplásico</i>	<i>Melanoma desmoplásico</i>
<i>Edad</i>	Individuos jóvenes (tercera década).	Adultos mayores (> 45 años).
<i>Localización</i>	Preferencia extremidades.	Cabeza y cuello (piel fotodañada).
<i>Macroscopía</i>	Pequeños, circunscritos.	Mayor tamaño, mal delimitados.
<i>Microscopía</i>	Escaso o nulo componente juntural. Células grandes epitelioideas o fusiformes. Maduración frecuente. Lesión circunscrita, superficial. No necrosis. Mitosis raras veces.	Frecuente componente lentiginoso atípico. Células fusiformes. Ausencia de maduración infiltrativo. Tendencia a afectar dermis profunda e hipodermis. Puede haber necrosis. Mitosis variables.

pudiendo concluirse que la expresión KI-67 es un criterio más sensible que el recuento de mitosis. Otro dato que puede ayudar en el diagnóstico diferencial es la expresión de HMB 45, que en el nevo de Spitz desmoplásico tiende a mostrar gradación decreciente hacia la base de la lesión a diferencia del melanoma desmoplásico, que no muestra este efecto gradativo.

Una lesión melanocítica benigna que puede ser confundida con el nevo de Spitz desmoplásico es el nevo azul esclerosante (7). Aunque el nevo azul suele tener una esclerosis prominente, es una lesión compuesta por una población de melanocitos de tipo dendrítico difusamente pigmentados bajo una epidermis sin alteraciones significativas.

Respeto a las lesiones no melanocíticas, debe considerarse el diagnóstico diferencial con procesos tales como el dermatofibroma, el retículo histiocitoma y el histiocitoma de células epitelioideas (6, 7), todas ellas de histología fácilmente diferenciable del nevo de Spitz desmoplásico debido a que están compuestas por elementos de estirpe fibrohistiocitaria y no por melanocitos.

Abstract.—We report the case of a 23-year-old caucasian male that presented with a pigmentary, sessile, and firm lesion of three-year duration on the right arm. The biopsy disclosed a dermal proliferation of spindle and epithelioid nevus cells, clustered in theques, surrounded by a sclerotic stroma. The diagnosis was desmoplastic Spitz's nevus. Many authors consider it as an unusual variant of the tumor described by Sophie Spitz in 1948; but some others maintain that this lesion is a distinct histologic entity, with their own features although sharing many other ones with Spitz's nevus.

Heras Tabernero JA, Fernández Arias FJ, Martínez Murillo P, Jiménez Arrosagaray F, Muñoz Marcos MD, Barba Díaz L. Desmoplastic Spitz's nevus. Actas Dermosifiliogr 2001;92:305-307.

Key words: Desmoplastic Spitz nevus. Desmoplastic melanoma.

BIBLIOGRAFÍA

1. Barr RJ, Morales RV, Graham JH. Desmoplastic nevus. A distinct histologic variant of mixed spindle cell and epithelioid cell nevus. *Cancer* 1980;46:557-64.
2. Echevarría R, Ackerman LV. Spindle and epithelioid cell nevi in the adult. A clinicopathologic report of 26 cases. *Cancer* 1967;20:175-89.
3. Simon Huarte P. Nevus atípico de Spitz (melanoma juvenil). Estudio clinicopatológico de nueve casos. *Actas Dermosifiliogr* 1970;61:205-24.
4. Reed RJ, Ichinose H, Clark WH Jr, Mihm MC Jr. Common and uncommon melanocytic nevi and borderline melanomas. *Semin Oncol* 1975;2:119-47.
5. Paniago-Pereira C, Maize JC, Ackerman AB. Nevus of large spindle and/or epithelioid cells (Spitz nevus). *Arch Dermatol* 1978;114:1811-23.
6. Mackie RM, Doherty VR. The desmoplastic melanocytic naevus: a distinct histological entity. *Histopathology* 1992; 20:207-17.
7. Barnhill RL. Desmoplastic Spitz's nevus. En: *Pathology of melanocytic nevi and malignant melanoma*. Boston: Ed. Bullerworth-Heinemann; 1995. p. 97-130.
8. Harris GR, Shea CR, Horenstein MG, Reed JA, Burchette JL Jr, Prieto VG. Desmoplastic (sclerotic) nevus. An unrecognized entity that resembles dermatofibroma and desmoplastic melanoma. *Am J Surg Pathol* 1999;23:786-94.